ISSN 2224-6150

www.medconfer.com

БЮЛЛЕТЕНЬ МЕДИЦИНСКИХ ИНТЕРНЕТ-КОНФЕРЕНЦИЙ

Bulletin of Medical Internet Conferences

2017 Том 7 Выпуск 9
2017 Volume 7 Issue 9

Бюллетень медицинских Интернет-конференций

ISSN 2224-6150

2017. Том 7. Выпуск 9 (Сентябрь)

Учредитель журнала – Общество с ограниченной ответственностью «Наука и Инновации» (Россия, Саратов)

Главный редактор
В.М. Попков, докт. мед. наук (Россия, Саратов)

Зам. главного редактора
Ю.В. Черненков, профессор, докт. мед. наук (Россия, Саратов)

Ответственный секретарь
А.Р. Киселев, докт. мед. наук (Россия, Саратов)

Редакционный совет
В.Ф. Киричук, засл. деятель науки РФ, профессор, докт. мед. наук (Россия, Саратов)
А.И. Кодочигова, профессор, докт. мед. наук (Россия, Саратов)
А.П. Ребров, профессор, докт. мед. наук (Россия, Саратов)
Ю.Г. Шапкин, профессор, докт. мед. наук (Россия, Саратов)

Редакционная коллегия
Е.А. Анисимова, доцент, докт. мед. наук (Россия, Саратов)
Г.А. Афанасьева, доцент, докт. мед. наук (Россия, Саратов)
Н.В. Булкина, профессор, докт. мед. наук (Россия, Саратов)
В.И. Гриднев, докт. мед. наук (Россия, Саратов)
И.В. Нейфельд, канд. мед. наук (Россия, Саратов)
О.М. Посненкова, докт. мед. наук (Россия, Саратов)
С.Н. Потахин, канд. мед. наук (Россия, Саратов)
И.Е. Рогожина, доцент, докт. мед. наук (Россия, Саратов)
Д.Е. Суетенков, доцент, канд. мед. наук (Россия, Саратов)
В.А. Шварц, канд. мед. наук (Россия, Москва)

Руководитель Интернет-проекта
И.М. Калмыков (Россия, Саратов)

Помощник ответственного секретаря
Ю.В. Попова, канд. мед. наук (Россия, Саратов)

Технический редактор
А.Н. Леванов (Россия, Саратов)

Адрес редакции:
410004, г. Саратов, а/я 4440.
E-mail: info@medconfer.com

Электронная версия журнала – на сайте www.medconfer.com

Общественное рецензирование публикуемых материалов осуществляется на сайте www.medconfer.com.
Материалы публикуются в авторской редакции.
Сведения обо всех авторах находятся в редакции.
© Бюллетень медицинских Интернет-конференций, 2017

Bulletin of Medical Internet Conferences

ISSN 2224-6150

2017. Volume 7. Issue 9 (September)

Publisher – Limited Liability Company "Science and Innovation" (Saratov, Russia)

Editor-in-Chief
V.M. Popkov, D.Sc., MD (Saratov, Russia)

Deputy Chief Editor
Y.V. Chernenkov, Professor, D.Sc., MD (Saratov, Russia)

Executive Secretary
A.R. Kiselev, D.Sc., MD (Saratov, Russia)

Drafting Committee
V.F. Kirichuk, Professor, D.Sc., MD (Saratov, Russia)
A.I. Kodochigova, Professor, D.Sc., MD (Saratov, Russia)
A.P. Rebrov, Professor, D.Sc., MD (Saratov, Russia)
Yu.I. Shapkin, Professor, D.Sc., MD (Saratov, Russia)

Editorial Board
E.A. Anisimova, D.Sc., MD (Saratov, Russia)
G.A. Afanasyeva, D.Sc., MD (Saratov, Russia)
N.V. Bulkina, Professor, D.Sc., MD (Saratov, Russia)
V.I. Gridnev, D.Sc., MD (Saratov, Russia)
I.V. Neyfeld, PhD, MD (Saratov, Russia),
O.M. Posnenkova, D.Sc., MD (Saratov, Russia)
S.N. Potakhin, PhD, MD (Saratov, Russia)
I.E. Rogojina, D.Sc., MD (Saratov, Russia)
D.E. Suetenkov, PhD, MD (Saratov, Russia)
V.A. Schvartz, PhD, MD (Moscow, Russia)

Head of the Internet Project
I.M. Kalmikov (Saratov, Russia)

Assistant Executive Secretary
Yu.V. Popova, PhD, MD (Saratov, Russia)

Technical Editor
A.N. Levanov, MD (Saratov, Russia)

E-mail: info@medconfer.com

URL: www.medconfer.com

© Bulletin of Medical Internet Conferences, 2017

VI Всероссийская неделя науки с международным участием "Week of Russian Science - 2017" (WeRuS-2017), посвященная «Всемирному дню здоровья» (материалы: часть 5)

Организаторы:

- ФГБОУ ВО Саратовский ГМУ им. В.И. Разумовского Минздрава России,
- Общество молодых учёных и студентов Саратовского ГМУ им. В.И. Разумовского,
- Проект «Медицинские конференции On-line»

Дата проведения очной сессии: 4-7 апреля 2017 года

Подробная информация о мероприятии на сайте: http://www.medconfer.com/Rusmedsci-2017-about

Школа-конференция студентов и молодых ученых «Практическая биомеханика в стоматологии», посвященная Всемирному дню стоматологического здоровья (WOHD - 2017) 1394

Щербакова Т.А. Анализ эффективности создания ковровой дорожки различными инструментами 1394

Кретов И.В. Структура заболеваний челюстно-лицевой области у детей на хирургическом приёме по данным амбулаторных карт 1395

Мякшев В.В., Матыцина И.В., Матыцина Т.В. Подготовка полости рта к протезированию при феномене Попова-Годона 1399

Коннов С.В., Микаилова В.А. Комплекс профилактических мероприятий по минимизации осложнений в послеоперационном периоде при проведении дентальной имплантации 1401

Абзаева А.А. Оптимизация выбора ретенционных аппаратов после ортодонтического лечения 1407

Конова Е.Ю., Бурцев А.А. Сравнение эффективности применения реминерализирующих средств на основе фосфата кальция после использования брекет-систем 1410

Чернышов И.И., Кречетов С.А. Выбор наиболее подходящего для работы в клинической практике метода препарирования твердых тканей зубов под несъемные реставрации 1413

Мамиргов Т.Т., Кречетов С.А. Протезирование на 4-х имплантах при полном отсутствии зубов с острой атрофией альвеолярных гребней челюстей 1416

Колодий Ю.Р. Инновационный нанокомпозитный материал в стоматологии 1418

Кибиев З.З., Керимханов Г.Н. Внедрение развивающих уроков и санитарно-просветительных мероприятий в младших классах МОУ СОШ г. Саратов 1420

Хайрова Э.И., Лебедева С.Н., Харитонова Т.Л. Особенности лечения пародонтита в зависимости от клинических проявлений 1422

Асатрян Н.С. Методы отбеливания зубов. Показания и противопоказания. Оптимизация выбора метода отбеливания пациентам с различной клинической ситуацией 1427

Бурлачева Е.В., Венатовская Н.В. Междисциплинарный подход стоматолога и остеопата в лечении краниомандибулярных расстройств 1430

Петрова М.М., Петрова А.П. Анализ состояния стоматологической помощи в средних общеобразовательных школах г. Саратова 1434

Маргарян А.Ш. Дентофобия. Особенности стоматологического приема 1436

Демина М.А. Положительные и отрицательные аспекты работы с ортодонтическими конструкциями, критерии выбора 1440

Тебуева А.А-А., Байрамова Н.В. Применение мини-имплантатов в стоматологии 1443

Евтеев С.С., Лебедева С.Н., Харитонова Т.Л. Этиологические факторы дисколоритов зубов 1446

Осбанова Н.Г., Переплётчикова Ю.А., Венатовская Н.В. Факторы, влияющие на развитие диастем 1450

Карсецян Д.К. Сравнительная характеристика применения адгезивных облицовок в стоматологии 1453

Елисеева В.А. Лечение начальных форм кариеса методом инфильтрации 1458

Шураев А.А., Бадрутдинов М.М. Вкладки для восстановления анатомической формы зубов как альтернатива пломбировочным композитам 1461

Манучарьянц А.А. Сравнительный анализ методов имплантации 1466

Хатухова И.А. Импрегнация твердых тканей зуба препаратами серебра 1469

Неликаев С.Г., Круглинский С.А. Сравнение инструментов для машинного эндодонтического лечения в терапевтической стоматологии 1472

Тонаканян Л.Э. Эндодонтическое лечение: сравнительная характеристика методов обработки и обтурации корневых каналов 1475

Акопян Р.А. Взаимосвязь патологии височно-нижнечелюстного сустава с нарушениями окклюзии зубов и зубных рядов 1478

Ганилова Ю.А., Артемова Н.С. Предотвращение осложнений на этапе создания «ковровой дорожки» при эндодонтическом лечении зубов 1480

Акулович А.С. Сравнительный анализ полировочных паст применяемых в стоматологии 1484

Колышкина М.С., Кочетова М.С. Некоторые особенности обследования пациента с детским церебральным параличом на ортодонтическом приеме 1487

Петрова А.П., Сюденева А.К., Целик К.С. Влияние некоторых систем домашнего отбеливания зубов на резистентность эмали 1490

Bulletin of Medical Internet Conferences (ISSN 2224-6150)
2017. Volume 7. Issue 9

Школа-конференция студентов и молодых ученых «Практическая биомеханика в стоматологии», посвященная Всемирному дню стоматологического здоровья (WOHD – 2017)

ID: 2017-09-5-T-6803 Тезис

Щербакова Т.А.

Анализ эффективности создания ковровой дорожки различными инструментами

ФГБОУ ВО Саратовский ГМУ им. В.И. Разумовского Минздрава России, кафедра стоматологии терапевтической

Научные руководители: д.м.н. Островская Л.Ю., к.м.н. Гусева О.Ю.

Успех эндодонтического лечения обуславливается многими параметрами, в том числе наличием эндодонтической направляющей или «Ковровой дорожки».

Цель: провести сравнительный анализ эффективности создания ковровой дорожки различными эндодонтическими инструментами (К-файлы, PROGLIDER, PathFile).

Материал и методы. Проводился анализ научных статей, учебных изданий. Практическая работа выполнялась на интактных зубах, удаленных по ордонтическим показаниям (боковые резцы верхней челюсти). С целью создания ковровой дорожки использовались: К-файлы; набор инструментов PathFile™ (Dentsply Maillefer) и инструмент Proglider (Dentsply Maillifer); эндомотор.

Результаты и обсуждение. После создания ковровой дорожки на удаленных зубах и оценки их распилов (вдоль оси корня) были получены следующие данные.

Более плавный переход от одного инструмента к другому при работе К-файлами и Pathfile отмечался у Pathfile, возможно это связано с меньшим шагом между размерами инструмента (К-файлы 10, 15, 20; Pathfile 13, 16, 19).

На распилах зубов, где ковровая дорожка создавалась К-файлами, обнаружены ступени и биологические остатки (следы пульпы). На распилах зубов, созданные Pathfile обнаружены незначительные уступы, биологических остатков не наблюдается. На распилах зубов, созданных Proglider ступени, остатки пульпы отсутствовали полностью. Предполагаем, это обусловлено особенностью сечения инструмента, позволяющему опилкам и остаткам пульпы уходить вверх.

Среднее время работы одним ручным инструментом составило 6 секунд, одним машинным инструментом 3 секунды.

Вывод. Из всех рассмотренных инструментов наибольшую эффективность показал Proglider. Минимальное время работы и удобство благодаря использованию только одного инструмента, отсутствие ступеней и биологических остатков, позволяет оптимально быстро и качественно подготовить корневой канал для дальнейшей механической обработки машинными инструментами.

Ключевые слова: эндодонтическое лечение, ковровая дорожка, К-файлы, PROGLIDER, PathFile

 © Bulletin of Medical Internet Conferences, 2017

ID: 2017-09-5-A-11997 Оригинальная статья

Кретов И.В.

Структура заболеваний челюстно-лицевой области у детей на хирургическом приёме по данным амбулаторных карт

ФГБОУ ВО Саратовский ГМУ им. В.И. Разумовского Минздрава России, кафедра стоматологии детского возраста и ортодонтии

Научные руководители: асс. Венатовская Н.В., к.м.н. Петрова А.П., асс. Давыдова Н.В.

Резюме

В данной научно-исследовательской работе рассматривается структура заболеваний челюстно-лицевой области у детей на хирургическом приеме по данным амбулаторных карт.

Ключевые слова: детская стоматология, хирургическая стоматология

Материал и методы

В основу исследования положен анализ амбулаторных карт за 2015 год.

Результаты

В результате анализа медицинских карт установлено, что в 2015 году количество обращений к врачу хирургу - стоматологу составляет 741 случай.

Согласно МКБ-10 отмечается следующее распределение клинических случаев по нозологическим формам стоматологических заболеваний ЧЛО у детей.

1. Самую большую группу составили «другие врожденные аномалии (пороки развития) языка, рта и глотки» (код по МКБ Q38), которые в большинстве своем составили укорочение уздечек верхней, нижней губы и языка. С данной патологией было зарегистрировано 168 случаев, что составило 23% от всех случаев, из них мальчиков– 97 (57%) и девочек–71 (43%) (рисунок 1). Существенной разницы в зависимости от пола установлено не было. Данная незначительная разница может быть объяснена особенностями наследования данной аномалии по мужскому полу.

2. Периодонтиты (код по МКБ К04) - это воспалительные заболевания тканей периодонта. По итогам проведенной статистической работы, периодонтиты по распространенности занимают второе место, что составляет 156 случаев (21%). Наиболее часто обращались за помощью с хроническими и обострившимися хроническими периодонтитами молочных зубов. На основе проведенного анализа, выраженной зависимости от пола не было выявлено, но отмечается некоторое преобладание лиц мужского пола: за 2015 г. количество случаев среди лиц мужского пола составило-86 (54%), женского – 70 (46%) (рисунок 2). Полученные результаты могут быть объяснены рядом причин: а) мальчики менее тщательно следят за гигиеной полости рта, что может приводить к кариесу, который может впоследствии стать причиной периодонтита; б) мужской пол более подвержен травматизму, а, следовательно, полученные травмы могут явиться причиной травматического периодонтита.

Стоит отметить различия по количеству случаев обращений по поводу периодонтита в зависимости от времени года: зимой зарегистрировано 28 случаев (18%), весной -64 (41%), летом -19 (12%), осенью – 48 (29%) (рисунок 3).

Полученные результаты, вероятно, могут быть объяснены тем, что в весенне-осенний период количество обращений по поводу периодонтита возрастает в связи со снижением иммунитета и увеличением простудных заболеваний, которые могут спровоцировать обострение хронических периодонтитов.

В структуре обращаемости по поводу периодонтитов 64% случая приходится на возрастную группу от 10 до 15 лет, 28% - с 3 до 10 лет, 8% - с 15-18 лет.

3. Нарушения развития и прорезывания зубов (код по МКБ К00), заняли третье место по итогам проведенного анализа. Среди этой большой группы выделились следующие подгруппы:

а)сверхкомплектные зубы (К00.1)

б)нарушения прорезывания зубов (К00.6)

в)ретенированные (К01.0) и импактные зубы (К01.1)

Из всех обратившихся к врачу стоматологу-хирургу в 2015 году с данной патологией было зарегистрировано 131 случаев, что составило 17,6%. Среди них мальчиков было 78 случаев (59%), девочек – 53 (41%). Данные различия в количестве по мужскому и женскому полу, возможно, связаны с генетическими особенностями наследования по мужскому полу.

4. Следующим компонентом хирургической обращаемости является физиологическая смена зубов. Она составляет 121 случай (16,3%) мальчиков – 52 (43%) и девочек – 69 (57%).

Обнаружена зависимость физиологической смены зубов от пола и возраста пациента. Так, среди девочек от 0-5 лет выявлено 9 случаев, от 6 до 12 лет - 48 случаев, старше 12 лет 12случаев; среди мальчиков от 0 – 5 лет выявлено 6 случаев, от 6 до 12 лет – 29 случаев, старше12 лет - 17 случаев.

Молочные зубы полностью меняются на постоянные зубы к 12-15 годам, а начинается этот процесс с 4-5 лет. Наиболее активно смена происходит от 7 до 9 лет. Стоит отметить, что в силу того, что девочки развиваются быстрее, у них этот процесс физиологической смены зубов начинается раньше, что соответствует полученным результатам.

5. Другие изменения зубов и их опорного аппарата (код по МКБ К08)

Подгруппы:

а)вывихи зубов (S03.2)

б)потеря зубов вследствие несчастного случая, удаления или локальной периодонтальной болезни (К08.1)

Таблица 1. Сводная таблица структуры заболеваний челюстно-лицевой области у детей на хирургическом приёме по данным амбулаторных карт

№	*Нозологическая форма заболевания*	*Ко-во (абс.)*	*Ко-во (%)*
1	Другие врожденные аномалии (пороки развития) языка, рта и глотки	168	23
2	Периодонтиты	156	21
3	Нарушения развития и прорезывания зубов	131	17,6
4	Физиологическая смена зубов	121	16,3
5	Другие изменения зубов и их опорного аппарата.	63	8,5
6	Консультации	45	6
7	Кисты	43	5,8
8	Онкологии	8	1
9	Сиалоадениты	6	0,8
10	Общее кол-во обращений	741	10

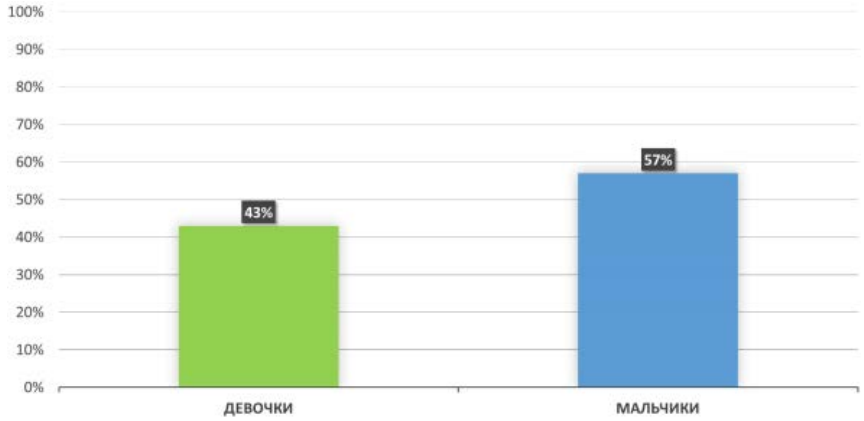

Рисунок 1. Другие врожденные аномалии (пороки развития) языка, рта и глотки, в зависимости от пола

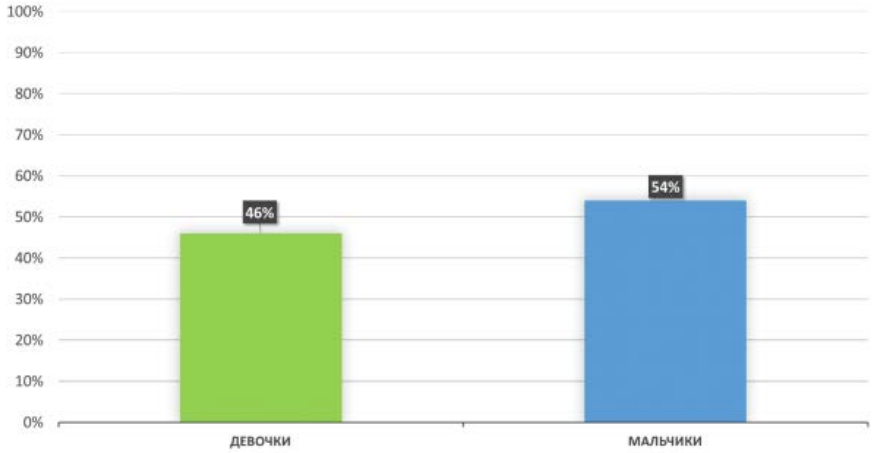

Рисунок 2. Структура заболеваемости периодонтитом, в зависимости от пола

Данная нозологическая форма составила 63 случая (8,5%). По результатам проведенного анализа установлена возрастная зависимость количества случаев вывихов зубов: от 0 до 1 года - не зарегистрировано случаев, от 1 до 3лет - 2 случая, от 4 до 10 лет - 5 случаев, от 11 до 15 лет - 7 случаев, в 15 лет - 1 случай. Набольшее количество обратившихся наблюдается в период от 11 до 12 лет. Эти данный отличаются от большинства исследований, так как наиболее часто вывихи зубов наблюдаются в молочном прикусе, следовательно, в возрастной период до 4 лет. Но так как при вывихах молочных зубов не производится реплантация и шинирование, то пациенты либо не обращаются к стоматологу, либо лечатся в муниципальных поликлиниках. При вывихах постоянных зубов используется реплантация (при полных вывихах) и проволочно-композитное шинирование. Данные методики используются далеко не во всех детских стоматологических поликлиниках и поэтому, как правило, таких пациентов направляют на кафедру стоматологии детского возраста и ортодонтии.

6. Консультации 45 случаев, что составляет 6,0%.

Количество консультаций увеличивается в каникулярное время (осенние – весенние школьные каникулы). Связи по половому и возрастному признаку не выявлено. Основные консультации связаны с аномалиями уздечек губ, языка, нарушение сроков прорезывания зубов, заболевания ВНЧС.

© Bulletin of Medical Internet Conferences, 2017

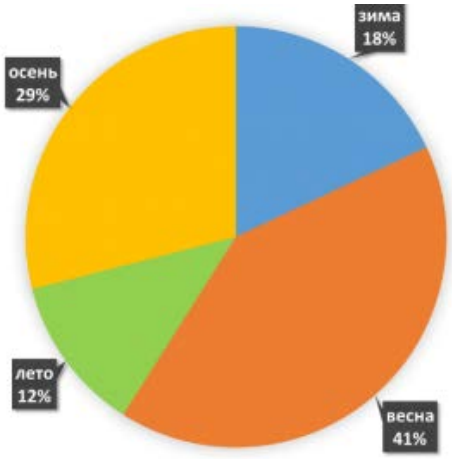

Рисунок 3. Структура заболеваемости периодонтитом, в зависимости от времени года

7. Кисты - 43 случаев, что составляет 5,8%.

Сезонность не отмечается. Возраст наиболее часто в 7-10 лет. Приблизительно одинаково встречается среди мальчиков и девочек.

По структуре отмечается:

-ретенционная киста нижней губы (С00.1) - 15 случаев(34,9%),

-ретенционная киста подъязычной слюнной железы (С08.1)– 1 случай (2,3%),

-радикулярная зубосодержащая киста от молочного зуба (К04.8)– 24 случая (55,9%),

-радикулярная киста от постоянного зуба- 2случая (4,6%),

-фолликулярная киста - 1 случай (2,3%).

8. Онкологии - 8 случаев, что случаев 1,0%.

3 - папилломы,

3 - фиброматозный эпулис,

2 - фиброма.

Средняя возрастная группа 6-10 лет.

Половой и сезонной зависимости не выявлено.

9. Сиалоадениты

Половой и сезонной зависимости не выявлено.

6 случаев, что составляет 0,8% 4 девочки, 2 мальчика.

Выводы

1. По результатам проведенной работы установлено с какими нозологическими формами хирургических заболеваний ЧЛО чаще встречаются дети, обратившиеся на кафедру стоматологии детского возраста и ортодонтии.

Таким образом, причиной обращений явились следующие нозологические формы: “Другие врожденные аномалии (пороки развития) языка, рта и глотки” составили - 23 %, периодонтиты - 21%, нарушения развития и прорезывания зубов - 17,6%, физиологическая смена зубов - 16,3%, другие изменения зубов и их опорного аппарата - 8,5%, консультации -6%, кисты - 5,8%, опухоли - 1%, сиалоадениты - 0,8%.

2. Выявлена зависимость структуры хирургических заболеваний от пола, возраста и времени года.

Установлена половая зависимость у детей, относящихся к нозологической форме “Другие врожденные аномалии (пороки развития) языка, рта и глотки”, мальчиков на 14 % больше, что соответствует 57% и 43%.

Установлена половая зависимость у детей, относящихся к нозологической форме периодонтиты, мальчиков на 8 %, чем девочек, что соответствует 46% и 54%.

Установлена зависимость периодонтитов от времени года, большее количество случаев приходиться на осень(29%) и весну (41%).

Установлена зависимость от возраста, 64% приходится на возрастную группу от 10 до 15 лет.

Установлена зависимость от пола у детей, относящихся к нозологической форме нарушения развития и прорезывания зубов, мальчиков на 18% больше чем, девочек, что соответствует 59% и 41%.

Установлена зависимость от пола у детей, обратившихся за помощью по поводу физиологической смены зубов, мальчиков - 43%, девочек -57%.

Установлена зависимость от возраста у детей, обратившихся с нозологической формой другие изменения зубов и их опорного аппарата, чаще всего обращаются в возрасте от 11 до 15 лет.

Литература

1. Фирсова И.В., Суетенков Д.Е., Егорова А.В., Магомедов Т.Е., Харитонова Т.П., Давыдова Н.В., Лебедева С.И., Бахметьева Э.А., Гриценко Е.А Показатели стоматологического здоровья у детей и подростков Саратова и Саратовской области // Саратовский научно-медицинский журнал.- 2013. Т. 9. № 3. С. 484-486.
2. Фирсова И.В., Суетенков Д.Е., Давыдова Н.В., Олейникова Н.М. Взаимосвязь и взаимовлияние уровня стоматологического здоровья и средовых факторов // Саратовский научно-медицинский журнал.- 2011. -Т. 7. № 1. -С. 239-245.

3. Лурье Т.М., Полнарева Б.Д., Козлов С.В. Итоги выполнения тематического плана по проблеме «Основные стоматологические заболевания, их предупреждение и лечение // Стоматология. — 1973. -Т.52, №3. -С.66-67.
4. Лехан В. Н. Воспалетельные заболевания в детской стоматологии// Медицина в России. – 2003.№3. – С.17-21
5. Безруков В.М., Алимский А.В. Хирургия в стоматологии// Стоматология. – 2005. -Т.76, №2. – С.8-10.
6. Janjan N.A., Campbell V., Wilson J.F. Radiation, therapy for squamous cellcarcinomas of the oral cavity and oropharynx // Cancer. Treat. –1990. - Vol. 17, №. 1.- P. 89–101.
7. Ронкин К. Стоматология будущего // DentalMarket, 2013. N 1. С. 81-83.
8. Ронкин К. Лучше один раз увидеть // DentalMarket, 2012. N 3. С. 77-79.
9. Yucel M.A. Evaluating the additional offects of arthrocentesis on the condylar pathways of temporomandibular joint in patients with internal derangement treated with stabilizing splint // Jcms, 2014. Vol. 5. P. 86-90.
10. Malik A.H. Efficacy of temporomandibular joint arthrocentesis on mouth opening and pain in the treatment of internal derangement of TMJ // Jcms, 2014. Vol 3. P. 244-248.
11. Топольницкий О.З., Васильев А.Ю. Атлас по детской хирургической стоматологии и челюстно-лицевой хирургии / учебное пособие для студентов. М., МГМСУ. 2011. 264 с.
12. Топольницкий О.З., Вашкевич В.П., Дьякова С.В., Гальперина Р.Л., Гургенадзе А.П., Ерадзе П.Е., Иванов А.В., Ильина С.Б., Ильина С.Б., Имшенецкая Н.И., Кузнецова Е.Б., Матюнин В.В., Москаленко Г.Н., Николаева С.А., Першина М.А., Тутуева Т.А., Ульянов С.А., Федотов Р.Н., Фролова А.И., и др. Стоматология детского возраста. Учебник: в 3 частях / Часть 2 Хирургия. М., 2016. 320 с.

© Bulletin of Medical Internet Conferences, 2017

ID: 2017-09-5-A-12124 Краткое сообщение

Мякшев В.В., Матыцина И.В., Матыцина Т.В.

Подготовка полости рта к протезированию при феномене Попова -Годона

ФГБОУ ВО Саратовский ГМУ им. В.И. Разумовского Минздрава России

Резюме

В данной работе показаны эффективные методы предварительной подготовки полости рта к протезированию при феномене Попова-Годона.

Ключевые слова: феномен Попова-Годона, методы лечения

Цель и задачи: показать эффективные методы предварительной подготовки полости рта к протезированию при феномене Попова-Годона.

В настоящее время с развитием технологий и самосовершенствованием специалистов удаление зубов – это скорее исключение из правил, чем норма. Но в стоматологии осталось много людей из прошлого века, где удаление избавляло от многих проблем единовременно. Пациентов с вторичной адентией, к сожалению, в каждой клиники остается еще много. Решение проблем рационального протезирования таких пациентов еще долго останется актуальной задачей нашего времени. При потере зубов в зубочелюстной системе происходят изменения. Есть замечательно наблюдение о том, что природа никогда не терпит пустоты. Зубы, лишённые антагонистов, и окружающая их кость постепенно перемещаются в направлении отсутствующих антагонистов противоположной челюсти. Это затрудняет зубное протезирование и приводит к проведениюпредварительной подготовки по нормализации окклюзионной кривой зубных рядов.

В.О. Попов продемонстрировал вертикальные перемещения зубов и деформации челюстей, связанные с потереей зубов. Затем и Годон опубликовал теорию артикуляционного равновесия. Она основана на целостности зубной системы, которая существует стабильно только при сохранённой непрерывности зубных рядов, а при её нарушении зубы смещаются в сторону наименьшего сопротивления. В заграничныхисточниках такие изменения в зубной дуге характеризуются как «феномен Годона», в отечественной – феномен Попова–Годона.

Курацию пациентов с изменениями зубных рядов следуетразделить на несколько этапов. На первом этапе устранить деформацию, и только потом заместить дефекты коронковой части или зубного ряда. В зависимости от конкретной клинической ситуации используются различные методы восстановления правильно функционирующей окклюзии. Рациональное протезирование включает в себя несколько методом. Метод сошлифовывания твердых тканей смещенных зубов; метод последовательной дезокклюзии; ортодонтический метод; аппаратурно-хирургический метод –сочетание последовательной дезоклюзии с предварительной кортикотомией; хирургический метод-удаление смещенных зубов.

Самый, на мой взгляд, щадящий метод является сошлифовывания бугров зубов. Используютего при небольшой смене положениязубов в различных направлениях. При зубоальвеолярном удлинении зубы, потерявшие антагонистов, имеют хорошо сохранившиеся бугры, устранение которых приведут к устранение блокады боковых движений нижней челюсти, устранение травматогенной окклюзии, возникшей вследствие большого внешнего рычага.Очень похожий на первый метод, является глобальное препарирование коронковой части зуба. Метод показан при более глубоких деформациях, вызванных зубоальвеолярным удлинением, когда сошлифовывания лишь бугров не даст нужного результата. Этот метод нуждается в предварительной терапевтической подготовки, так как необходимо депульпировать зубы, требующих укорочения, с дальнейшим применением непрямых реставраций. Предварительно все параметры изменения планируются на диагностических моделях.

Следующим методом является восстановление окклюзионных контактов путем изменения межальвеолярной высоты. Показанием к повышению межальвеолярной высоты при устранении окклюзионных нарушений, вызванных деформациями зубных рядов, являются незначительные деформации со снижением межальвеолярного расстояния и изменением высотой нижней трети лица (генерализованная или локализованная патологическая стираемость различной этиологии). Изменение межальвеолярного расстояния в подобных клинических условиях устраняет окклюзионные нарушения, позволяет провести рациональное протезирование, улучшаетвнешний вид пациента, предупреждает или устраняет дисфункцию ВНЧС. Метод повышения межальвеолярной высоты очень часто комбинированный и сочетается с сошлифовыванием бугров, укорочением зубов.

Эффективным является и ортодонтический метод, целью которого служит получение повышенной функциональной нагрузки в периодонте сместившихся зубов и окружающей их кости, которая приведет к изменению структуры костной ткани альвеолярного отростка смещенных зубов в обратном направлении. Этот метод применяют при первой форме зубоальвеолярного удлинения, когда зубы не поражены кариесом и имеют здоровый периодонт. Вторая форма зубоальвеолярного удлинения, пожилой возраст. В этом случае с помощью различных ортодонтических конструкций добиваются разобщения антагонирующих зубов на несколько миллиметров. Показатель благополучного лечения – исчезновение разобщения между естественными антагонистами.

Если в течение месяца клиническая картина остается прежней или возникает воспаление в зоне перемещаемых зубов, стоит воспользоваться другой методикой или скомбинировать несколько методов. Одна из таких комбинаций представляет собой совокупность компактостеотомии и различных ортодонтических аппаратов как съемных, так и несъемных. Для исправления наклона зубов может быть использована несъемная эджуайс-техника.

Хирургический метод решения такой ситуации применяется довольно редко. Обычно, когда применение других методик не привели к положительному результату, либо имеются противопоказания, или наблюдается вертикальное смещение единичного зуба с обнажение корня более ½. Суть метода в удаление зубов, иногда с резекцией альвеолярного отростка.

© Бюллетень медицинских Интернет-конференций, 2017

Выводы

Нами были проанализированы и показаны основные методы предварительной подготовки к протезированию при феномене Попова-Годона. Нельзя с точностью сказать, какой из них лучше. Выбор метода лечения зависит от клинической ситуации, возраста и общего состояния больного. В некоторых ситуациях для решения проблемы нужно комбинировать несколько методов.

Литература

1. Каплан М. З., Романова О. В., Белорус С. А., Прокопьев В. В. Альтернативный метод лечения феномена Попова-Годона - 2012.
2. Петрикас О.А. Современные методы исправления дефектов зубов и зубных рядов. Часть 1 // Новое в стоматологии. – 1998. - №5 (спец.выпуск).
3. Ортопедическая стоматология. А. А. Щербаков, Е. И. Гаврилов, В. Н. Трезубов, Е. Н. Жулев. ИКФ «Фолиант» 1997.

© Bulletin of Medical Internet Conferences, 2017

ID: 2017-09-5-A-12126 Оригинальная статья

Коннов С.В., Микаилова В.А.

Комплекс профилактических мероприятий по минимизации осложнений в послеоперационном периоде при проведении дентальной имплантации

ФГБОУ ВО Саратовский ГМУ им. В.И. Разумовского Минздрава России, кафедра стоматологии детского возраста и ортодонтии

Научные руководители: Петрова А.П., Венатовская Н.В.

Резюме

Описаны показания и противопоказания к проведению дентальной имплантации, факторы, определяющие «выживаемость» имплантата, комплекс профилактических мероприятий, способствующий снижению осложнений в послеоперационный период при проведении зубной имплантации, разработана памятка, содержащая рекомендации поведения для пациентов в послеоперационном периоде.

Ключевые слова: профилактические мероприятия, гигиена полости рта при имплантации

Актуальность

По данным статистических исследований, распространенность дефектов зубных рядов достигает 75% у населения трудоспособного возраста России [4]. Данные показатели свидетельствуют о высокой нуждаемости населения в ортопедической и хирургической помощи. Именно поэтому дентальная имплантация столь актуальна в настоящее время. Несмотря на множество преимуществ, быстрое развитие и совершенствование технологий, современная имплантация имеет существенный недостаток - осложнения в послеоперационном периоде [15]. В результате чего, вопрос о разработке профилактических мероприятий по снижению риска осложнений в послеоперационный период при проведении зубной имплантации имеет большое значение.

Цель: описать комплекс профилактических мероприятий, способствующий минимизации риска осложнений в послеоперационном периоде при проведении дентальной имплантации.

Задачи:

1) изучить планирование, показания и противопоказания к осуществлению дентальной имплантации;
2) определить факторы, приводящие к осложнению в послеоперационном периоде;
3) описать комплекс профилактических мероприятий, способствующий снижению риска осложнений в послеоперационном периоде при проведении дентальной имплантации;
4) разработка памятки, содержащей необходимые для пациента рекомендации поведения после оперативного вмешательства.

Материал и методы

Был проведен анализ учебной литературы, научно-медицинских публикаций, анкетирование.

Результаты и обсуждение

Показаниями к проведению имплантации являются: дефекты зубной рядов, полная адентия, невозможность использования съемных протезов, например, ввиду аллергии или же рвотного рефлекса. Противопоказания к проведению имплантации разделяются на несколько больших групп, общими противопоказаниями считаются тяжелые заболевания различных систем органов, а также наркомания, алкоголизм и ряд инфекционных заболеваний.

Особое внимание хотелось бы уделить абсолютным местным противопоказаниям при дентальной имплантации, которыми являются:

1) злокачественные опухоли, доброкачественные опухоли и опухолеподобные образования челюстно-лицевой области;
2) остеорадионекроз;
3) наличие предопухолевых заболеваний красной каймы губ или слизистой оболочки полости рта;
4) наличие клинической симптоматики непереносимости металлов;
5) тяжелая форма генерализованного пародонтита или пародонтоза;
6) идиопатические заболевания с прогрессирующим поражением тканей пародонта (синдром Папийона-Лефевра);
7) низкая гигиеническая культура пациента и нежелание его к поддерживанию высокой гигиены полости рта.

Ряд заболеваний, вредных привычек и других противопоказаний, которые не учтены при оперативном вмешательстве могут отрицательно сказываться на дальнейшем процессе приживления имплантата. Вследствие чего, в статье будет более подробно рассмотрен вопрос о планировании имплантации, а также описаны показания и противопоказания к проведению данного оперативного вмешательства. Для решения вопроса о возможности проведения операции пациенту необходимо пройти комплексное обследование. Оно включает в себя сбор анамнеза, общеклинических анализов, в частности общий анализ крови и общий анализ мочи, осмотр полости рта – оценка состояния зубов, альвеолярных отростков, слизистой оболочки, вид прикуса, состояние гигиены полости рта. Также, во время обследования необходимо провести рентгенологическое исследование зубочелюстной системы, при помощи методов рентгенографии и компьютерной томографии. Этот метод позволяет оценить ряд важных показателей: состояние челюстных костей, их плотность, характер трабекулярного рисунка, тип верхнечелюстных пазух, высоту и ширину альвеолярных отростков, степень их атрофии, расстояние между альвеолярным краем и дном верхнечелюстной пазухи или нижнечелюстным каналом. Немаловажным звеном в ходе планирования операции является инструментальное обследование, а именно измерение ширины альвеолярных отростков, определение электрогальванических потенциалов с использованием разнородных металлов, проведение стереолитографии. Нам хотелось бы акцентировать особое внимание на

обязательном проведении санации полости рта пациентов, включающей в себя удаление зубных отложений и разрушенных зубов, лечение кариеса и заболеваний пародонта. В определенных клинических случаях пациенту показана хирургическая коррекция рубцов слизистой оболочки и альвеолярного отростка, пластика уздечки или языка, а также ортопедическая подготовка – нормализация высоты прикуса, устранение деформаций зубного ряда.

Следует сказать, что на данном этапе, возможно предупредить ряд осложнений, которые могут возникнуть в послеоперационном, профилактические мероприятия будут заключаться в полном клиническом обследовании больного и строгом учете показаний и противопоказаний к оперативному вмешательству [15].

Общее количество осложнений в течение первых пяти лет после дентальной имплантации составляет около 33,6%[9]. Важно заметить, что все осложнения в послеоперационном периоде делятся на две большие группы - ранние и поздние. К ранним осложнениям относят послеоперационный отек, который представляет собой нормальную реакцию тканей на операционную травму. Слабые кровотечения в области установки зубных имплантатов могут наблюдаться уже через пару часов после имплантации, когда сосудосуживающее действие адреналина, добавляемого в анестетик, заканчивается. Возникновение болевых ощущений, совместно с незначительным подъемом температуры, также является неотъемлемым компонентом воспалительного процесса, возникающего в результате травматизации тканей челюстно-лицевой области. Расхождение швов, как осложнение, почти никогда не является признаком неудачной имплантации зубов, так как в большей мере характеризует результат поведения самого человека. Нарушения могут быть самыми разными: от несоблюдения принципов гигиены полости рта и игнорирования рекомендаций врача, до травмирования участка, с наложенными швами:пальцами, зубочистками, что приводит либо к механическому повреждению швов, либо способствует началу воспалительного процесса. Это и провоцирует расхождение швов в дальнейшем.

В числе поздних осложнений, которые иногда возникают через длительный промежуток времени после имплантации зубов, можно выделить следующие: периимплантит; отторжение имплантата, миграция внутрикостного элемента в гайморову пазуху. В данной статье описаны лишь этиологические факторы различного рода осложнений послеоперационного периода, так как в основе профилактики осложнений лежит предупреждение возникновения причин, приводящих к ним. Отторжение имплантата представляет острый очаговый остеомиелит, появляющийся в окружающей имплантат костной ткани. Даная патология возникает из-за ряда причин, таких как: термическое повреждение костной ткани во время препарирования ложа; срыв репаративной регенерации кости в результате бактериальной обсемененности. Также в качестве этиологии может выступать изменения гормонального фона, регулирующего процесс остеогенеза, остеопороз/ остеосклероз участка кости, с крайне низким уровнем кровоснабжения, нередко является фактором, приводящим к развитию данного рода осложнению. Перемещение внутрикостного элемента в верхнечелюстную пазуху считается крайне неприятным осложнением. К тому же, этиология данного процесса не выяснена до конца, но существует мнение, что данное явление может возникать в период резорбции окружающей имплантат кости при фенестрации слизистой оболочки пазухи над ним за чет отрицательного давления, создаваемого при носовом дыхании в верхнечелюстной пазухе. Более подробно хотелось бы остановиться на таком осложнении как периимплантит, под которым, в настоящее время, понимают воспалительный процесс в области десневой манжетки на ограниченном участке раздела имплантат / костная ткань, сопровождающийся резорбцией костной ткани, образованием костных карманов и замещением резорбированных участков грануляционной тканью в зоне воспаления. Причинными факторами могут быть: образование гематомы над заглушкой внутрикостного элемента имплантата и её нагноение, не соблюдение принципов атравматичного препарирования костного ложа. А также неадекватное закрытие операционной раны, рубцы и мелкое преддверие полости рта, травмирующие и вызывающие ишемию краев послеоперационной раны, неудовлетворительное состояние гигиены полости рта, недостаточно тщательный гигиенический уход в области десневой манжетки одноэтапно установленного имплантата.

Ряд осложнений является, прежде всего, ответной реакцией организма на вмешательство и при соблюдении рекомендаций врача через определенный промежуток времени бесследно проходит. К таким осложнениям относят: отек, болевые ощущения, подъем температуры, чувство онемения в челюсти и кровотечение. После проведения имплантации врач обязан не только предупредить пациента о возможности возникновения вышеперечисленных компонентов воспалительной реакции, но и дать рекомендации по снижению этих осложнений, что не только позволит вернуться пациенту к прежнему образу жизни в скором времени, но и минимизирует риск формирования более тяжелых патологий. Для предупреждения чрезмерного нарастания отечности мягких тканей необходимо прикладывать лед, завернутый в полотенце в течение 15 минут, через каждые полчаса в первые 2е суток после вмешательства. Кровотечения определяются не только индивидуальными особенностями организма пациента, к примеру, повышенное артериальное давление препятствует образованию сгустка в ране, но и знаниями врача, так как назначение такого известного антиагреганта, как аспирин в качестве антипиритического средства, по невнимательности врача, приведет к затруднению остановки кровотечения. Роль пациента в данном случае заключается в грамотной оценке собственного состояния, возможности отличить сукровицу от длительного сопровождающегося раневого кровотечения, в таком случае немедленно стоит обратиться к врачу. Боль - несмотря на то что представляет, прежде всего, защитную реакцию организма, нарушает нормальную жизнедеятельность пациента, легко устраняется при приеме анальгетика, назначенного по рецепту врача, как и прием жаропонижающих средств при увеличении температуры в первые сутки послеоперационного периода. Расхождение швов, прежде всего, зависит от соблюдения правил поведения, данных врачом и является осложнением, скорее, спровоцированным самим пациентом. Для профилактики данного осложнения необходимо в ранний послеоперационный период употреблять только мягкую теплую пищу, исключить острую пищу, орехи, фрукты, содержащие кислоты; принимаемая пища должна содержать необходимый запас питательных веществ; жевать рекомендовано на противоположной наложенным швам стороне, в первые два дня во время чистки зубов избегать участков со швами. Вышеперечисленные реакции организма, несомненно, влияют на дальнейший успех имплантации, но все, же легко устраняются соблюдением небольшого перечня рекомендаций, к сожалению, противоположными характеристиками обладают поздние послеоперационные осложнения. После проведения литературного анализа, мы пришли к выводу, что данные побочные реакции организма на дентальную имплантацию зависят от индивидуальных особенностей организма пациента, правильности проведения всех этапов имплантации,поведения пациента в послеоперационный период, прежде всего, гигиенического уходаза имплантатами. Следуя вышеперечисленному,

© Bulletin of Medical Internet Conferences, 2017

уделим внимание последнему фактору. К сожалению, в основе таких осложнений, как периимплантит, отторжение имплантата наряду с различными этиологиями лежит несоблюдение пациентом гигиенического ухода за полостью рта. Несмотря на то, что данные осложнения возникают после операции, профилактика их имеет место быть в дооперационном периоде. В данном случае целью врача является снижение риска бактериальных осложнений, для чего на подготовительном этапе врач должен: выяснить у пациента уровень просвещенности в вопросах индивидуального ухода за полостью рта; провести индексную оценку состояния тканей полости рта и пародонта; предложить индивидуальную программу гигиены полости рта для пациентов с частичной адентией; провести инструктаж пациента по гигиене полости рта, желательно использовать для этого методы активного просвещения [14]. Этиологическим фактором воспалительного процесса в полости рта часто выступает резидентная микрофлора. По данным исследований, значительное количество бактериальных клеток резидентов полости рта содержится в зубном налете. Достигнуть снижения бактериальной обсемененности можно не только антибактериальной терапией, но и путем соблюдения гигиены полости рта [2]. Исходя из вышенаписанного, можно сделать вывод, что проведение профессиональной гигиены полости рта, подбор средств индивидуальной гигиены и обучение пациента играют важную роль снижении бактериальной обсемененности.

Среди пациентов, которым была проведена дентальная имплантация, мы провели анкетирование, задачей которого было выяснить, частоту проведения профессиональной гигиены полости рта до оперативного вмешательства, выявить уровень гигиены полости рта, а также определить степень осведомленности о соблюдении правил поведения в послеоперационном периоде. В анкетировании участвовало 30 человек, 44 % из них мужчины, 56% - женщины, в возрасте до 30 лет – 6% пациентов, от 30 до 60 лет – 86%, более 6 лет – 8%. Пациентам были заданы вопросы о длительности ежедневной чистки зубов, кратности ежедневной гигиены полости рта, о методике чистки зубов, регулярности смены зубной щетки, выбора зубной пасты, а также использовании дополнительных средств гигиены, таких как зубная нить и ершик. Также в ходе анкетирования, пациентов опрашивали по поводу проведения им профессиональной гигиены полости рта и соблюдения рекомендаций, данных врачом. Результаты анкетирования представлены ниже (рисунок 1-3).

К сожалению, полученные статистические данные, говорят о недооценённости врачами и пациентами важности соблюдения гигиены полости рта, возможно, именно это и приводит к столь высокому проценту осложнений в послеоперационном периоде.

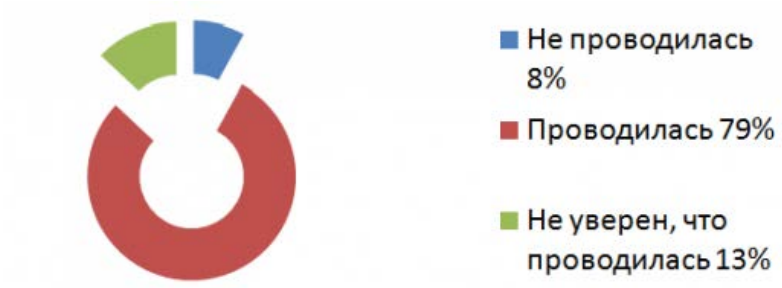

Рисунок 1. Проведение профессиональной гигиены полости рта до оперативного вмешательства среди пациентов, находящихся в послеоперационном периоде, n=30

Рисунок 2. Наличие навыков личной гигиены полости рта у пациентов, которым была проведена дентальная имплантация, n=30

Рисунок 3. Соблюдение рекомендаций, данных врачом пациентами, находящимися в послеоперационном периоде в результате осуществления зубной имплантации, n=30

Профилактические мероприятия заключается не только в проведении профессиональной гигиены полости рта и обучении гигиеническим навыкам, но и подборе средств и предметов индивидуальной гигиены. Врач в течение 5-ти посещений обучает пациента стандартной методике чистке зубов, постоянно акцентируя внимание пациента на важности приобретенных им навыков и выполнения их для профилактики дальнейших осложнений. Замену средств индивидуальной гигиены начинают с подбора зубной пасты с антибактериальным действием, желательно, чтобы зубная паста содержала хлоргексидин, например, Curasept, President Clinical antibacerial, Curaprox. Также пациенту необходимо использовать ополаскиватели, содержащие хлоргексидин, к примеру, Lacalut "Activ", Parodontax, President "Профи", Асепта. В послеоперационном периоде пациенту желательно использовать мягкие зубные щетки типа Soft, Extra Soft.Это позволит снизить вероятность повреждения швов и слизистой оболочки. Использовать ее необходимо аккуратно, но тщательно. Разумеется, недопустимо пропускать утреннюю и вечернюю чистку, так как в это время суток секреция и антибактериальное действие слюны снижаются. Сразу после имплантации нельзя чистить операционную рану, ее лучше обрабатывать мягкими тампонами, смоченными раствором антисептика. Профилактический осмотр пациентов показал, что на искусственных коронкахи доступной непосредственному контакту с ротовой жидкостью шейки абатмента образуются все виды назубных отложений, как изолированно зубной налет или зубной камень, так и комбинаций данных отложений [2]. Именно поэтому важным является очистка пациентом участков соприкосновения имплантата с десной. Для очищения межзубных промежутков применяют специальные щетки, которые легко проникают в труднодоступные места. К таким щеткам относят монопучковые зубные щетки, например, CuraproxCS 1006, а также зубные ёршики, рабочая часть которого вводится между зубами и продвигается несколько раз в щечно-язычном направлении. Также для очищения межзубных промежутков и выступающей части имлантата рекомендуют применять суперфлоссы, так как данные средства гигиены имеют жесткий кончик, способствующий эффективной гигиене, и нейлоновое губчатое волокно, впитывающее налет и ротовую жидкость.Именно благодаря такой структуре суперфлосса стало возможным эффективно очищать промежуточную часть протеза между внутрикостными опорами. При чистке сторон выступающей части имплантата и нижней поверхности суперфлосс пропускают в пространство между супраструктурами и вокруг них, осуществляя возвратно-поступательные движения, при очистке нижней поверхности возвратно-поступательные движения приобретают направление вперед-назад. Оптимальным считается выполнение этих манипуляций пациентом после каждого приема пищи, если это невозможно данные процедуры необходимо проводит 2 раза в день, утром,после приема пищи, и вечером, перед сном.

Таблица 1. Правила поведения после осуществления операции

Характер приема пищи	1. Не есть в первые два часа после операции; 2. Употреблять только мягкую теплую пищу; 3. Исключить острую пищу, орехи, фрукты, содержащие кислоты; 4. Принимаемая пища должна содержать необходимый запас питательных веществ; 5. Жевать на противоположной наложенным швам стороне.
Гигиена полости рта	1. Стандартная чистка зубов в течение 2х минут с использованием зубной пасты, содержащей хлоргексидин (Curasept, President Clinical antibacerial, Curaprox), мягкой зубной щеткой типа Soft, Extra Soft, использование монопучковых зубных щеток, при наличии возможности ирригатор, прибора Perio Aid Toothpick Holder. Кратность гигиенических процедур – не менее 2-х раз в день после приема пищи с утра и вечером перед сном, оптимальная кратность – после каждого приема пищи; 2. Чистка выступающей части имплантата с использованием суперфлосса, ершика. При чистке сторон выступающей части имплантата и нижней суперфлосс пропускают в пространство между супраструктурами и вокруг них, осуществляя возвратно-поступательные движения, при очистке нижней поверхности возвратно-поступательные движения приобретают направление вперед-назад. Использование ёршика: рабочая часть которого вводится между зубами и продвигается несколько раз в щечно-язычном направлении.Проводить после каждой чистки зубов; 3. В первые два дня ротовые ванночки с использованием 0,05% р-ра хлоргексидина биглюконата на 2-4 минуты, после каждой чистки зубов; 4. Через 2 дня после использование ополаскивателей, содержащих хлоргексидин: Lacalut "Activ", Parodontax, President "Профи", Асепта.
Образ жизни	1. Избегать физических нагрузок; 2. Избегать переохлаждения и перегрева; 3. Не курить и не принимать алкоголь в первые две недели; 4. Избегать полетов на самолете в первые несколько дней после операции; 5. Кашлять, чихать, сморкаться очень аккуратно, не открывая рот и не надувая щеки (особенно при проведении операции на верхней челюсти); 6. При проведении операции синус-лифтинга не пить воду через соломинку, полеты на самолете и любые перегрузки запрещены категорически.
Нежелательные реакции	1. Отек - необходимо прикладывать лед, завернутый в полотенце в течение 15 минут, через каждые полчаса в первые 2е суток после вмешательства, если отек не спадает после 2х суток необходимо обратиться к врачу; 2. Боль – препараты нимесулида по 1 дозене более 3х раз в день, после еды.Если болевые ощущения не исчезают в течение 2-х дней необходимо обратиться к врачу; 3. Кровотечение – при наличии раневого кровотечения, продолжающегося более 8-10 часов необходимо обратиться к врачу; 4. Подъем температуры – прием ибупрофена согласно инструкции препарата, если температура не спадает в течение 2х дней обратиться к врачу; 5. Чувство онемения – при ощущении онемения, продолжающемся более 1го дня обратиться к врачу; 6. Расхождение послеоперационных швов - обратиться к врачу; для профилактики расхождения швов соблюдайте правила приема пищи, указанные выше, во время чистки зубов избегайте данную область, не повреждайте механически зону, с наложенными швами; 7. Профилактика аллергических реакции - гистаминоблокаторы: курс лечения – 6 дней, по 1 таблетке 2 раза в день.

© Bulletin of Medical Internet Conferences, 2017

Таблица 2. Правила поведения через неделю после проведения имплантации

Характер приема пищи	1. Не употреблять твердую пищу (орех, семечки); 2. Не пережевывать пищу, на стороне, где проведена операция; 3. Питание должно быть рациональным и полноценным.
Гигиена полости рта	Совершать те же манипуляции, что и в первую неделю, дополнительно использовать ополаскиватели для укрепления десен, такие как «Лесной бальзам. Основной уход за деснами», «Лесной бальзам курс восстановления Forest Balm», ColgateTotalPro – здоровье десен; Асепта, Listerine.
Образ жизни	1. Избегать физических нагрузок; 2. Избегать переохлаждения и перегрева; 3. Не курить и не принимать алкоголь в первые две недели; 4. Кашлять, чихать, сморкаться очень аккуратно, не открывая рот и не надувая щеки (особенно при проведении операции на верхней челюсти); 5. При проведении операции синус-лифтинга не пить воду через соломинку, полеты на самолете и любые перегрузки запрещены категорически; 6. Регулярно посещать лечащего врача, который будет контролировать приживление имплантатов.
Нежелательные реакции	При наличии воспаления, отека, нагноения, болевых ощущений или же неприятного запаха в области установленного имплантата необходимо обратиться к врачу.

Важным профилактическим мероприятием также является полоскание полости рта, ротовые ванночки на 2-4 минуты 0,05% раствором хлоргексидина биглюконата в первые два дняпосле имплантации, с дальнейшим переходом на использование ополаскивателей, содержащих данный антисептик. Новинкой среди средств индивидуальной гигиены после имплантации также является прибор, выпущенный фирмой Perio Aid под названием Perio Aid Toothpick Holder.Интересный и полезный инструмент для гигиены после операции имплантации зубов, который, к сожалению, пока мало распространен в нашей стране. Он представляет собой двустороннюю коническую короткую зубочистку, закрепленную на специальной ручке. Кончик зубочистки смачивается слюной и вводится в область десневой борозды, между краевой десной и пришеечной границей коронки на имплантате. Инструмент удерживается под углом 45 градусов к оси коронки, налет вычищается осторожными вибрирующими движениями. С помощью данного инструмента удобно чистить область десневой борозды, особенно когда не удается это сделать другими средствами индивидуальной гигиены. Использование ирригатора также благополучно влияет на гигиену полости рта и помогает очищать затрудненные для гигиены места и, безусловно, окажет положительный эффект на состояние десен. Также в первые две недели после проведения имплантации возможно использование раствора вышеуказанного антисептика, или же ополаскивателей в качестве жидкости для ирригатора.

Помимо гигиенических навыков, приводящих к снижению бактериальной инфицированности, пациент должен придерживаться определенной диеты, а также образа жизни. В число запретов в послеоперационный период входит курение и прием алкоголя в первые две недели. Данные вредные привычки приводят к сужению сосудов, что, в свою очередь, замедляет приживление имплантата, так как обязательным условием остеоитеграции является усиленное кровоснабжение участка кости с имплантатом, из-за спазма сосудов данный процесс нарушается. Также в процессе курения происходит выделение токсичных веществ, что оказывает раздражающее действие на полость рта и может привести к развитию осложнений. Необходимо избегать физических нагрузок, переохлаждений, а также перелетов на самолете, чихать только с открытым ртом, не надувать щеки, держать голову высоко, нежелательно лежать в первый день, более предпочтительно стоять или же сидеть, что особенно важно при проведении синус-лифтинга. После установки имплантата выраженные перепады пневматического давления могут привести к его миграции , что замедляет или же вовсе нарушает процессы остеоинтеграции, именно это является причиной такого большого количества ограничений в послеоперационном периоде.

Профилактика осложнений в послеоперационном периоде во многом зависит от ответственности пациента и серьезного отношения к данным врачом рекомендациям. В ходе проведенного анкетирования, мы также обратили внимание на этот вопрос.

Результаты анкетирования показывают, что, несмотря на осведомленность пациентов о влиянии их поведения на успешность проведенной операции и приживление имплантатов, лишь 31% пациентов строго соблюдает правила поведения, рекомендованные врачом. Возможно, именно такой невысокий уровень ответственности пациентов влечет столь нежелательные для них последствия. В ходе научно-исследовательской работы была разработана памятка рекомендаций для пациента.

Выводы

1) Показанием к проведению имплантации являются дефекты зубных рядов, а также невозможность использования съемных протезов. Общими противопоказаниями считаются тяжелые заболевания различных систем органов, а также наркомания, алкоголизм и ряд инфекционных заболеваний. Абсолютными местными противопоказаниям при дентальной имплантации являются: предопухолевые заболевания и опухоли челюстно-лицевой области, лучевая терапия, остеорадионекроз, аллергически реакции на компоненты имплантационной системы, тяжелая форма генерализованного пародонтита или пародонтоза, идиопатические болезни, с прогрессирующим поражением тканей пародонта, низкая гигиеническая культура пациента и нежелание его к поддерживанию высокой гигиены. Перед осуществлением имплантации пациент проходит комплексное обследование, состоящее из: сбора анамнеза, проведения общеклинических анализов, санации полости рта, рентгенографического исследования зубочелюстной системы. Обязательным является ряд инструментальных исследований: измерение ширины альвеолярных отростков, определение электрогальванических потенциалов с использованием разнородных металлов, проведение стереолитографии. Определенные клинические случаи являются показанием к предварительной хирургической и ортопедической подготовке.
2) Факторы, приводящие к осложнениям: индивидуальные особенности организма пациента, ошибки в проведении одного из этапов имплантации, не соблюдение гигиены полости рта, рекомендаций, данных врачом.

3) Профилактические мероприятия заключаются в осуществлении профессиональной гигиены полости рта в дооперационном периоде, обучении пациента стандартному методу чистки зубов, использованию дополнительных средств индивидуальной гигиены:. Рекомендации пациенту определенных зубных паст, ополаскивателей, содержащих хлоргексидин, зубных щеток типа Soft, ExtraSoft,а также использования суперфлосса, монопучковой щетки, ёршика, ирригатора. И, несомненно, в соблюдении пациентом образа жизни, рекомендуемого врачом.
4) Составлено 2 буклета, которые содержат необходимые для пациента рекомендации поведения в послеоперационном периоде. Представление буклета врачам стоматологам-хирургам, внедрение брошюр в клинику.

Литература

1. Боттичелли А.Т. Перенимая опыт. Руководство по профессиональной гигиене полости рта2013.СПб. Азбука. 390с.
2. Иванов С.Ю., Кузьмина Э.М., Базикян Э.А., Гажва С.И., Чувилкин В.И., Большаков С.В. Гигиена полости рта при стоматологической имплантации. НГМА. 2005. 40 с.
3. Петруска М., Петруска Я. Пародонтально-имплантологическая пластическая хирургия. М. Галдент. 2015. 282с.
4. Полупан А.В. Имплантология: перезагрузка. Одноэтапный протокол и монолитные имплантаты // Проблемы стоматологии. 2014. N2. С. 51-54.
5. Саадун А. Эстетика мягких тканей в области зубов и имплантатов.М. Галдент. 2013. 179с.
6. Струкова В.С., Бароян М.А., Ячменев А.А. Распространенность дефектов зубных рядов среди населения г.Курска // Международный студенческий научный вестник. 2016. N4. С. 173-173.
7. Тимофеев А.А. Хирургические методы дентальной имплантации. Киев. Червона Рута-Турс. 2007. 128 с.
8. Цымбалов О.В. Дентальная имплантация при заболеваниях пародонта. Краснодар. Эдви. 2014. 184 с.
9. PjeturssonB.E., BraggerU., LangN.P. Comparison of survival and complication rates of tooth-supported fixed dental prostheses (FDPs) and implant-supported FDPs and single crowns (SCs) //Clinical Oral Implants Research. 2007. Vol. 1. P.97–113.
10. Bornstein M.M., Schmid B., Belser U.C., Lussi A. Buser D.Early loading of nonsubmerge titanium implants with a sandblasted and acid-etched surface. 5-year results of a prospective study in partially edentulous patient // Clinical Oral Implants Research. 2005. Vol. 2. P. 631–638.
11. Digidi M. 7-year follow up of 93 immediately loaded titanium dental implants // Clinical Oral Implants Research 2005. Vol. 4. P. 61-65.
12. Zwahlen M, Lang N. A systematic review and complication rates and complication rates of implant supported single crowns (SSc) after an observation period least 5 year // Clinical Oral Implants Research. 2007. Vol. 10. P. 345-367.
13. Tatakis D. Clinical parameters associated with success and failure of single-tooth titanium plasma-sprayed cylindrical implants under stricter criteria a 5-year retrospective study // International Journal of Oral and maxllofacial implants. 2005. Vol. 20. P. 687-694.
14. Улитовский С.Б., Леонтьев А.А., Алексеева Е.С., Алескеров Д.Ш. Роль профилактических средств гигиены у пациентов с дентальными имплантатами в предупреждении воспалительных заболеваний пародонта // Пародонтология 2014. Т. 19. №1. С. 58-61.
15. Яременко А.И., Котенко М.В., Мейснер С.Н., Раздорский В.ВАнализ осложнений дентальной имплантации// Институт стоматологии. 2015. №2 (67). С. 46-49.

© Bulletin of Medical Internet Conferences, 2017

ID: 2017-09-5-A-12127 Краткое сообщение

Абзаева А.А.

Оптимизация выбора ретенционных аппаратов после ортодонтического лечения

ФГБОУ ВО Саратовский ГМУ им. В.И. Разумовского Минздрава России, кафедра стоматологии детского возраста и ортодонтии

Научный руководитель: к.м.н. Петрова А.П.

Abzaeva A.A.

Optimization of the selection of retention after orthodontic treatment apparatus

Saratov State Medical University n.a. V.I. Razumovsky, Department of pediatric dentistry and orthodontics

Резюме
В работе рассматриваются применение ретенционных аппаратов в зависимости от случая, виды ретенционных аппаратов.

Ключевые слова: рецидив, ретенция, ретенционный период, ретенционные аппараты

Abstract
The article discusses the use of retention apparatus depending on the case, the types of retention devices.

Key words: relapse, retention, retention period, retention devices

Введение

По данным S.J. Littlewood и D.T. Millett (2006) после проведенного ортодонтического лечения у 18,9% взрослых и у 36,8% детей развивается рецидив [10, 13, 14]. Исследования Little определил, что после нескольких лет ретенции процент удовлетворительных результатов регистрируется менее чем у 30% пациентов, и только у 20% тенденция к рецидиву отсутствует [11, 15, 16]. Следует отметить, что успешность ретенционного периода и степень вероятности развития рецидива находятся в прямой зависимости от возраста пациента, вида зубочелюстной аномалии и степени ее выраженности, генетической предрасположенности и особенностей развития зубочелюстной системы.

Цель: оптимизировать методику выбора ретенционных аппаратов при различных клинических ситуациях.

Материал и методы

Проводилось изучение и анализ медицинской литературы, статей и журналов.

Результаты

Целью активного периода ортодонтического лечения является достижения оптимальных эстетических и функциональны результатов. Далее следует закрепление результатов во втором периоде ортодонтического лечения – ретенционном периоде. Одним из самых сложных и спорных вопросов ортодонтии является удержание достигнутых результатов ортодонтического лечения. Множество исследований свидетельствует о том, что количество отклонений от достигнутых результатов наиболее велико тут же после снятия брекет системы или отмены съёмного ортодонтического аппарата и уменьшается после 3-5 лет. По данным S.J. Littlewood и D.T. Millett (2006) после проведенного ортодонтического лечения у 18,9% взрослых и у 36,8% детей развивается рецидив [10]. Исследования Little определил, что после нескольких лет ретенции процент удовлетворительных результатов регистрируется менее чем у 30% пациентов, и только у 20% тенденция к рецидиву отсутствует [11]. A.Oppenheim утверждал, что удержания результатов – это самый сложный этап в ортодонтии [12].

Ретенционные, или удерживающие, аппараты используют для закрепления результатов аппаратурного лечения и предупреждения рецидивов.

В этиологии рецидивов играют важную роль следующие факторы:

1) роль мышц челюстно-лицевой области, сохранение вредных привычек (прокладывание языка, закусывание губ);
2) индивидуальные особенности костной ткани;
3) морфологические изменения периодонтальных связок;
4) продолжающийся рост челюстей;
5) наличие суперконтактов;
6) различие размеров передней группы зубов на верхней и нижней челюсти.

Для получения стабильного результата должны быть соблюдены следующие условия:

1) соответствие первых моляров и клыков I класса по Энглю;
2) ширина зубной дуги в области клыков неизменная;
3) межрезцовый угол близок к норме, показатели торка резцов верхней и нижней челюсти нормальные;
4) перекрытие нормальное, сагиттальная щель отсутствует;
5) все промежутки закрыты, все ротации устранены;
6) корни зубов параллельны;
7) фиссурно-бугорковые контакты стойкие.

Существуют особенности ретенционного периода после коррекции различных зубочелюстных аномалий. После лечения дистального прикуса, рецидив может быть обусловлен смещением зубных рядов, различным ростом челюстных костей (верхней челюсти относительно нижней челюсти), дистальным смещением нижней челюсти.

Предотвращение рецидива возможно с помощью лицевой дуги на верхних молярах (в ночное время) и традиционного ретейнера для фиксации зубов (в дневное время). Ночное ношение функционального аппарата [9, 17-19].

Исправление глубокого прикуса является почти неотъемлемой частью любого ортодонтического лечения, и поэтому в ходе ретенции большинству пациентов требуется контроль резцового перекрытия. Потенциальную проблему создает продолжающийся вертикальный рост альвеолярных отростков в позднем подростковом возрасте. Целесообразно использование съемного ретейнера с накусочной площадкой в течение нескольких лет после завершения ортодонтического лечения.

После лечения мезиального прикуса применяется подбородочная праща, широко применяемая ранее, не может сдержать генетически детерминированный рост нижней челюсти, а только вызывает ротацию нижней челюсти вниз и кзади (ротация по часовой стрелке), увеличивая при этом нижнюю треть лица и смещая подбородок назад. Функциональные аппараты для лечения мезиальной окклюзии обладают такими же эффектами. В этом случае при выраженных гнатических формах мезиальной окклюзии лучше не проводить зубоальвеолярную компенсацию (т.е. камуфляж) до окончания скелетного роста, а при умеренных скелетных проблемах для сохранения окклюзионных отношений в процессе роста после лечения использовать функциональные аппараты или эластопозиционер[7].

После лечения открытого прикуса, приводят к рецидиву вредные привычки, например сосание большого пальца. У пациентов, которые не имеют вредных привычек, рецидив практически всегда является результатом зубоальвеолярного удлинения в боковых отделах. Контроль прорезывания верхних моляров является основой ретенции у пациентов с открытым прикусом. Методом контроля зубоальвеолярных высот в боковом отделе является использование лицевой дуги с высокой тягой, аппарат с высокими окклюзионными накладками в области боковых зубов[6].

После лечения перекрестного прикуса для сохранения результата необходимо использовать ретенционные съемные пластинки на ночь.

Виды ретенционных аппаратов подразделяются на два вида: съёмные и несъёмные. Ретенционная пластинка Хоули является съемной, она состоит из базиса, кламмеров Адамса на молярах и вестибулярной дуги с регулировочными петлями, проходящей от клыка к клыку. Преимущества пластинки это контроль положения резцов, так же она сохраняет закрытые промежутки после удаления первых премоляров, обеспечивает закрытие промежутков после снятия колец и может использоваться для малой коррекции положения зубов. Минусами является закрытие большей площади твердого неба, неэстетична ввиду наличия вестибулярной дуги, ограничено применение у пациентов с аллергическими заболеваниями вследствие наличия остаточного мономера при изготовлении и пластмасс [1].

Охватывающие ретейнеры представляют собой подковообразные базисы с каркасом из проволочной арматуры, окружающие вестибулярную и лингвальную поверхность зубной дуги [1]. Преимуществом охватывающего ретейнера является прочное удержание каждого зуба в своем положении. Недостатками аппарата является не обеспечивание индивидуальной физиологической подвижности зубов и стимуляции реконструкции периодонтальной связки, ретейнер неудобен, неэффективен для сохранения результата коррекции глубокого прикуса. Неэстетичен вследствие наличия вестибулярной части, ограничено применение у пациентов с аллергическими заболеваниями [2].

Ретейнер Осаму изготавливают путем прессования под давлением двух высококачественных пластин: мягкого биопласта и жесткого эластичного импрелона S. Пластинка имеет форму подковы, покрывает только зубную дугу и часть слизистой оболочки в апикальной области[3]. Пластинки на верхнюю и нижнюю челюсть изготавливаются раздельно. Зубы покрыты мягким биопластом вплоть до альвеол, а жевательная поверхность охватывается жестким импрелоном S. Преимуществами ретейнера Осаму является, простота в изготовлении его изготовление занимает мало времени, так же он гарантирует максимальную механическую ретенцию, рецидивы не возникают, носят ретейнер только ночью, пациент легко надевает и удаляет ретейнер, низкая себестоимость, используемые при его изготовлении материалы поддаются прессованию под давлением, они физиологически нейтральны. Недостатки: недолговечность, расслоение [5].

Несъемные ретейнеры используются в случаях, когда нестабильность зубного ряда заранее ожидаема и планируется длительная (неограниченная) ретенция. Аппарат является несъемным и фиксируется с помощью композитного материала. Показанием к применению ретейнера является сохранение положения нижних резцов во время последующего роста, контроль закрытия диастемы, невозможность или нежелание пациента к проведению стабилизации результата на неактивном несъемном лечебном аппарате сразу после завершения активной фазы лечения, недисциплинированность больного в сочетании с хорошими гигиеническими навыками. Недостатки, такие как осложнение гигиенических процедур межаппроксимального пространства, снижение подвижности зубов и, следовательно, нарушение формирования периодонтальной связки по окончании ортодонтического лечения.

Эластопозиционеры – съемные аппараты двучелюстного действия, обеспечивающие правильные межчелюстные соотношения. Они изготавливаются методом термовакуумного (электро-пневмовакуумного) штампования. При этом должен сохраняться равномерный контакт зубов с аппаратом[4]. Достоинства: сохраняет окклюзионные соотношения и расположение зубов внутри дуги, у пациентов с тенденцией к рецидиву мезиоокклюзии можно ротировать челюсти немного вниз и назад, легкость в изготовлении, низкая стоимость. Использование физиологически нейтральных материалов, возможность некоторых коррекций положения зубов при изготовлении на set-up модели, отсутствие загрязнения в толще пластины даже после длительного ношения. Минусы: режим ношения не подходит для ретенционного аппарата (его сложно носить более чем 4 ч в день и на ночь); не предотвращает ротацию зубов.

Обсуждение

Из сравнительной таблицы видны плюсы эластопозиционера: эстетика, гигиена не нарушается, не происходит деформации аппарата, не происходит нарушения физиологической подвижности зубов. Ретейнер Осаму: удобство, эстетика, гигиена не нарушается, не происходит нарушения физиологической подвижности зубов, рецидива не происходит.

© Bulletin of Medical Internet Conferences, 2017

Таблица 1. Сравнительная характеристика ретенционных аппаратов

Критерии	*Вид ретенционных аппаратов*				
	Эластопозиционер	*Ретейнер Осаму*	*Пластинка Hawley*	*Охватывающий ретейнер*	*Ретейнер*
Физиологическая подвижность зубов	+	+	+	-	+
Риск деформации аппарата	+	-	+	+	-
Эстетика	+	+	-	-	+
Удобство	-	+	+	-	+
Гигиена	+	+	+	+	-
Рецидив	Не предотвращает ротации зубов	Не происходит ротации и наклона зубов		Не происходит	Не происходит
Режим ношения	4ч в день На ночь	Только ночью	Только ночью	Только ночью	Длительная ретенция
Способ фиксации	Съёмный	Съёмный	Съёмный	Съёмный	Несъёмный

Пластинка Hawley: удобна, гигиена не нарушается, не происходит деформации аппарата, не нарушается физиологическая подвижность зубов. Охватывающий ретейнер: гигиена не нарушается, не происходит деформации аппарата, не происходит рецидива. Ретейнер: удобство, эстетика, не нарушается физиологическая подвижность зубов, рецидива не происходит.

Заключение

1) Особенность ретенционного периода после коррекции различных зубочелюстных аномалий зависит от тщательного восстановления окклюзионных взаимоотношений зубных рядов в сочетании с рациональным использованием комбинации ретенционных аппаратов, позволяет значительно снизить количество рецидивов ортодонтической патологии.
2) Наиболее удобным для пациентов является несъемный ретейнер так как при недисциплинированности больного он может не соблюдать правила ношения ретенционного аппарата. Но в плане гигиены он более затруднителен и лучше его устанавливать пациентам с хорошими гигиеническими навыками. При плохой гигиене лучше воспользоваться съемными аппаратами.

Литература

1) Алимова М.Я. Ортодонтические ретенционные аппараты. - М.: МЕДпресс-информ. 2009. 72 с.
2) Абакаров С.И. Основы технологии зубного протезирования: учебник в двух томах-М.:ГЭОТАР-Медиа. 2016. Т. 1. 576 с.
3) Арутюнов С.Д., Булгакова Д.М., Гришкина М.Г., Зубопротезная техника-М.:ГЭОТАР-Медиа. 2013. 384 с.
4) Гордеева Н.О., Егорова А.В., Магомедов Т.Б., Венатовская Н.В. Методология снижения риска патологии твердых тканей зубов при ортодонтическом лечении несъёмной аппаратурой // Саратовский научно-медицинский журнал – 2011, том 7, N 1, С.230-233.
5) Дегтярёва В.П. Нормальная физиология с курсом физиологии челюстно-лицевой области-М.:ГЭОТАР-Медиа. 2015. 848 с.
6) Казанцева И.А. Повышение эффективности ретенционного периода ортодонтического лечения у взрослых пациентов // Современные проблемы науки и образования. 2014. №6. С. 1105.
7) Лазарева О.В. Усовершенствованный способ ретенции после коррекции глубокого резцового перекрытия // Проблемы стоматологии. 2013. №1. С. 54-57.
8) Персин Л.С. Стоматология детского возраста: учебник в трех частях. – М.: ГЭОТАР– Медиа. 2016. Ч. 3. 240 с.
9) Персин Л.С. Ортодонтия. Диагностика и лечение зубочелюстно-лицевых аномалий и деформаций - М.: ГЭОТАР-Медиа. 2016. 640 с.
10) Littelwood S.J., Millett D.T. Doubleday B., Beam D.R. Orthodontic retention: a systematic review // J Orthod. 2006. Vol. 33. P. 205-212.
11) Little R.M., Riedel R.A., Artun J. An evaluation of changes in mandibular anterior alignment from 10 to 20 years postretention // Am J Orthod Dentofacial Orthop. 1998. Vol. 93. P. 423-428.
12) Oppenheim A. Crisis in orthodontia. Part I. Tissue changes during retention // International Journal of Orthodontia. 1934. Vol. 20. P. 639 – 644.
13) Арсенина О.И., Оспанова Г.Б. Систематизация современных ортодонтических аппаратов // Клиническая стоматология. 1998. № 3. С. 78.
14) Арсенина О.И., Гуненкова И.В. Ретенционный период после ортодонтического лечения Новое в стоматологии. 1995. № 3. С. 7.
15) Колесник К.А., Шеремета Е.А., Жердева Г.В. Применение щадящей фибротомии и апроксимального стриппинга эмали при лечении скученности нижних фронтальных зубов // Вестник стоматологии. 2011. № 3 (76). С. 58-59.
16) Ишмурзин П.В., Данилова М.А., Убирия Ю.И. Компенсация зубочелюстных аномалий, сочетанных с дисфункцией височно-нижнечелюстного сустава: оценка результатов лечения во временном аспекте // Институт стоматологии. 2012. Т. 2. № 55. С. 40-41.
17) Данилова М.А., Гвоздева Ю.В., Ишмурзин П.В., Кирюхин В.Ю. Обоснование применения эластопозиционера у детей с миофункциональными нарушениями методом математического моделирования // Стоматология детского возраста и профилактика. 2010. Т. 9. № 4. С. 39-41.
18) Данилова М.А., Газизуллина О.Р. Сочетанный метод лечения пациентов с зубочелюстно-лицевыми аномалиями, несъемной техникой и эластопозиционерами // Фундаментальные исследования. 2013. № 9-4. С. 632-636.
19) Данилова М.А., Царькова О.А., Халова Ю.С. Продолжительность лечения ретенции отдельных зубов в зависимости от степени его сложности // Нижегородский медицинский журнал. 2003. С. 195.

Bulletin of Medical Internet Conferences (ISSN 2224-6150)
2017. Volume 7. Issue 9

ID: 2017-09-5-A-12129 Краткое сообщение

Конова Е.Ю., Бурцев А.А.

Сравнение эффективности применения реминерализирующих средств на основе фосфата кальция после использования брекет-систем

ФГБОУ ВО Саратовский ГМУ им. В.И. Разумовского Минздрава России, кафедра стоматологии детского возраста и ортодонтии

Научный руководитель: к.м.н. Петрова А.П.

Резюме

В данной работе установлена роль брекет-систем в развитии очагов деминерализации, выявлена эффективность реминерализующих средств на основе фосфата кальция, определены их преимущества и недостатки.

Ключевые слова: несъемные ортодонтические конструкции, реминерализующие средства, глицерофосфат кальция, казеин фосфопептид – аморфный кальций фосфат

Введение

На настоящий момент крайне актуальна проблема профилактики кариеса зубов у лиц, проходивших ортодонтическое лечение несъемными конструкциями [5]. Это обусловлено тем, что у таких пациентов резко ухудшается гигиенический статус полости рта [6]. Как известно, гигиеническое состояние полости рта является немаловажным фактором, влияющим на развитие очагов деминерализации эмали, которые часто возникают после длительного лечения брекетами в области межзубных промежутков, вокруг брекетов, под ними и в пришеечной области [6, 9, 19, 20]. Согласно статистике, такой процесс возникает у 15-85% больных [5]. Подобная кариесогенная ситуация требует проведения эффективной реминерализующей терапии, которая способна восполнить необходимый уровень минеральных компонентов эмали, в условиях ее прогрессирующей деминерализации.

Цель: выявление эффективности реминерализирующих средств в профилактике кариеса в стадии пятна после лечения брекет-системами.

Задачи:

1. Определить взаимосвязь между возникновением кариеса зубов и длительным ортодонтическим лечением несъемными конструкциями.
2. Изучить механизм действия реминерализующих средств на основе фосфата кальция.
3. Сравнить их эффективность, определить преимущества и недостатки.

Материал и методы

Были изучены и проанализированы статьи, научные работы, учебные издания, методические разработки.

Результаты и обсуждение

В современной практике врача-ортодонта часто встречается проблема ухудшения гигиены полости рта в скором времени после фиксации ортодонтического аппарата, что связано с их ретенционными особенностями а также употреблением легкоусвояемых углеводов. Из-за затрудненного доступа к язычной, вестибулярной, щечной поверхностям, на которых фиксированы брекеты, ухудшается процесс самоочищения полости рта. Кроме этого пациенту сложно справляться с индивидуальными гигиеническими мероприятиями, в результате чего происходит отложение большого количества мягкого зубного налета, задержка остатков пищи, из-за чего изменяется качественный и количественный состав микробной флоры полости рта [6, 7, 9]. При длительном контакте с эмалью зубов низкомолекулярных углеводов и кариесогенных микроорганизмов, последние начинают усиленно вырабатывать в качестве продуктов жизнедеятельности органические кислоты [1, 6]. Пониженная нейтрализация этих кислот связана с ограничением диффузии ионов кальция из слюны в налет и ограничением диффузии кислот из него. В результате этого происходит увеличение проницаемости эмали и локальное снижение значений pH, достигающее критического уровня 4,5 – 5,0. Это приводит к растворению апатитов подповерхностого, а затем и поверхностного слоев эмали, что проявляется в виде очагов деминерализации, кариозных пятен, которые повторяют контуры оснований брекетов [1, 6, 9]. Кариозное пятно – это первая стадия кариозного процесса. На этой стадии сохраняется белковая матрица эмали, благодаря чему прогрессирующая деминерализация может быть обратима, за счет восстановления ее минерального состава [13]. Это возможно при использовании реминерализирующей терапии как метода лечения начального кариеса, который подразумевает полное или частичное восстановление минеральных компонентов эмали за счет воздействия на нее реминерализирующих средств или за счет компонентов ротовой жидкости [12].

На сегодняшний день стоматологический рынок предлагает огромный арсенал средств для ремтерапии, среди которого большую популярность набирают гели для домашнего использования на основе кальция и фосфора. Одним из таких средств является реминерализующий гель на основе глицерофосфата кальция, хлорида магния и ксилита [2]. Известно, что процесс реминерализации реализуется ферментативно. В качестве субстрата в данном средстве выступает глицерофосфат кальция, который под воздействием этих ферментов гидролизуется с высвобождением ионов кальция и фосфата, а также небольшого количества энергии, необходимого для переноса ионов в эмаль. В присутствии ионов хлора и магния активность ферментов и субстратов значительно повышается. Ксилит обладает противокариозным эффектоми приводит к нормализации микрофлоры полости рта. Кроме этих компонентов, в состав геля входят различные добавки, благодаря которым на поверхности эмали образуется прозрачная пленка с высокими адгезивными свойствами. Это обеспечивает постепенное проникновение в твердые ткани зуба активных минеральных компонентов, обуславливая пролонгированное действие данного препарата [3, 4, 15].

Применяют данное средство в течение 2-4 недель по 2 раза в сутки. После тщательной чистки зубов зубной пастой, не содержащей фтор, гель наносят на зубы при помощи пальца, зубной щетки или заполняют им индивидуальную каппу, благодаря

 © Bulletin of Medical Internet Conferences, 2017

чему состав распределяется по поверхности зубов более равномерно, на 15 минут. По истечении этого времени не рекомендуется употреблять пищу и воду еще 40 минут.

Эффективность реминерализирующего геля определяется с помощью теста эмалевой резистентности по В.Р. Окушко, который позволяет оценить резистентность эмали к действию кислот. Исследование проводят на центральном резце. На его вестибулярную поверхность наносится раствор соляной кислоты и смывается через 5 секунд. Затем эмаль высушивают и наносят каплю 1% метиленового синего. После краситель снимают одним движением и оценивают интенсивность окрашивания эмали по 10-бальной шкале. Данный тест проводят до начала применения геля и 2 недели спустя. Согласно исследованиям, до проведения ремтерапии при наличии ярко выраженных меловидных пятен, поверхность эмали окрашивается красителем от умеренных оттенков до темно-синего цвета, что соответствует 6-9 баллам, после лечения эти значения чаще всего снижаются до 0-1 баллов, то есть окрашивания очага деминерализации не происходит [2, 10].

Еще одним методом определения эффективности препарата является метод витального окрашивания по Аскамит Л.А., с помощью которого можно оценить выраженность деминерализации эмали до и после лечения. Зубы изолируют от слюны и на поверхность очагов деминерализации наносят тампон, смоченный 2% метиленовым синим, далее краситель снимают сухим ватным тампоном и оценивают результат по шкале от 1 до 10. Как правило, после проведенного лечения результат уменьшается в 3 раза по сравнению с первоначальным [2, 10]. Эти два показателя говорят о высокой реминерализирующей способности геля.

Кроме этого изучают кристаллообразующие свойства слюны при помощи микроскопа. При этом до начала лечения смешанная слюна характеризуется низкой минерализованностью с преобладанием кристаллов III типа. После проведенного лечения в препаратах слюны регистрируется II тип кристаллов – элементы более сложного строения в виде сети [2]. Это указывает на высокую активность препарата в отношении насыщения ротовой жидкости микроэлементами.

Вязкость препарата определяют с помощью нанесения его на ровную поверхность листа и удержания в вертикальном положении в течение минуты, после чего измеряют расстояние его стекания в мм. Данный показатель равняется 2 мм/мин. Изучение этого параметра необходимо, так как именно от скорости стекания состава будет зависеть время воздействия его активных компонентов на твердые ткани зубов [2].

Таким образом по результатам многих исследований, после 2 недельного применения геля на основе глицерофосфата кальция исчезновение белых кариозных пятен происходит в среднем в 80% случаев. Также отмечается снижение повышенной чувствительности зубов к температурным раздражителям в 70-80% случаев и отбеливание зубов на 1-2 тона по шкале Vitaза 2 недели применения [2, 10, 15].

Другое реминерализирующее средство – на основе комплекса Recaldent. Этот комплекс состоит из казеина фосфопептида (CPP) и аморфного кальций фосфата (ACP). Казеин фосфопептид является фосфопептидом, полученным из молочного белка казеина, который содержит фосфосерин и стабилизирует фосфат кальция, находящийся в нанокопмлексах. Он предотвращает быстрое растворение ионов кальция и фосфатов, путем объединения их в аморфный фосфат кальция (ACP), тем самым обеспечивая высокую адгезию к твердым тканям зуба. Одна молекула казеина фосфопептида способна может связать 25 ионов кальция и 15 ионов фосфата [8, 11, 14].

Прикрепленный на эмали комплекс CPP-ACP перенасыщен ионами кальция и фосфата и поэтому высвобождает часть этих ионов в околозубную среду, а другая часть все еще фиксированных на казеине ионов поддерживает активность последних. Такой градиент концентрации ионов кальция и фосфата обеспечивает их перемещение в подповерхностный слой эмали [8, 16, 17].

Применяют средство в соответствии с инструкцией в течение 2-4 недель [8].

Об эффективности этого препарата можно говорить по результатам теста эмалевой резистентности, метода витального окрашивания зубов, кристаллообразующим свойствам слюны. Показатели ТЭР теста меняются в среднем с 6-9 баллов до 1-3 баллов, при этом меловидные пятна исчезают в 60-70% случаев. При проведении метода витального окрашивания результаты после проведенного лечения ниже первоначального в 2-2,6 раза [2, 8, 11]. Исходя из данных результатов можно сказать, что препарат на основе комплекса Recaldent имеет небольшое преимущество перед гелем на основе глицерофосфата кальция в отношении реминерализующей способности.

При исследовании слюны на определение насыщенности микроэлементами. Первоначально отмечалось наличие кристаллов III типа, что соответствует низкой минерализации слюны, а после проведения ремтерапии в слюне определяются кристаллы I типа неправильной формы в виде папоротника [2,8]. Это указывает на преимущество этого геля над гелем с глицерофосфатом кальция в отношении насыщенности ротовой жидкости минеральными компонентами.

Кроме этого об эффективности говорит снижение болевой чувствительности и тактильной чувствительности на 75-100% [8]. Отбеливание зубов регистрируется редко [10]. Вязкость состава равняется 3 мм/мин, что говорит о его большей текучести по сравнению с предыдущим препаратом, однако эффективность данного препарата не снижается, так как в отличие от геля с глицерофосфатом кальция он обладает адгезией не только к твердым, но и к мягким тканям полости рта, таким образом, обеспечивая длительное выделение активных ионов.

Таблица 1. Сравнение эффективности реминерализирующих средств

	Гель на основе глицерофосфата кальция	*Гель на основе казеина фосфопептида - аморфного кальций фосфата*
Вязкость состава	2 мм/мин	3мм/мин
Тесть эмалевой резистентности после проведения лечения	0-1 баллов	1-3 балл
Показатель метода витального окрашивания по сравнению с первоначальным результатом	В 3 раза меньше	В 2-2,6 раз ниже
Насыщенность слюны микроэлементами после лечения	Кристаллы II типа	Кристаллы I типа
Процент исчезновения белого кариозного пятна в исходе лечения	80%	60-70%
Процент уменьшения гиперестезии	70-80%	75-100%
Степень отбеливания зубов за 2 недели применения	2-3 тона по шкале Vita	Чаще отсутствует

Единственным недостатком геля Tooth Mousse является невозможность его использования у пациентов с аллергией на молочный белок, который входит в его состав [2].

Выводы

1. Возникновение кариеса напрямую связано с длительным лечением брекет-системами, так как это вызывает ухудшение процессов самоочищения и гигиены полости рта из-за затрудненного доступа к язычной, вестибулярной и оральным поверхностям зубов.
2. Механизм действия реминерализирующих средств на основе фосфата кальция основан на высокой адгезии состава препаратов к твердым тканям зубов, благодаря которой происходит длительное высвобождение ионов кальция и фосфора в околозубную среду, а затем в подповерхностный слой эмали.
3. В целом существенных различий между эффективностью реминерализующих препаратов не выявлено: гели достаточно эффективно влияют на процессы реминерализации эмали, повышают ее устойчивость к действию кариесогенных факторов и оказывают положительное действие на насыщенность ротовой жидкости микроэлементами. Следует отметить небольшое преимущество геля с глицерофосфатом кальция в параметре гипоаллергенности, а также преимущество геля с комплексом казеина фосфопептида - аморфного кальций фосфата в адгезии не только к твердым тканям зубов, но и к мягким тканям полости рта и большей способности к насыщению ротовой жидкости микроэлементами. Недостатком геля на основе комплекса Recaldent является невозможность его применения у лиц с аллергией на молочный белок.

Литература

1. Боровский Е.В. Терапевтическая стоматология: учебник для студентов мед. вузов / Боровский Е.В., Иванов В.С., Банченко Г.В. и др. под ред. Е.В. Боровского. - М.: МИА, 2004. 840 с.
2. Сысоева О.В. Оценка эффективности средств для реминерализующей терапии // Проблемы стоматологии. 2013. № 3. С. 32-35.
3. Бочкарева О.И. Стоматологический статус и изменение активности щелочной фосфатазы в слюне при язвенной болезни желудка и двенадцатиперстной кишки // Стоматологический Вестник. 2003. № 10. С. 21-23.
4. Житков М.Ю. Влияние иммобилизованной щелочной фосфатазы слюны на процессы реминерализации // Стоматология. 1999. № 5. С. 12-15.
5. Егорова А.В. Опыт применения реминерализующих средств у пациентов, находящихся на ортодонтическом лечении // Саратовский научный медицинский журнал. – 2011. Т. 7, № 1. С. 289-290.
6. Косюга С.Ю. Состояние полости рта у пациентов, находящихся на ортодонтическом лечении // Современные проблемы науки и образования. 2015. № 6. С. 215.
7. Денисова Ю.Л. Особенности ортодонтического лечения взрослых с патологией периодонта: учебное пособие / Ю. Л. Денисова. – Минск: Изд-во БГМУ, 2007. – 23 с.
8. Жаркова О.А. Реминерализирующая терапия с использованием GS Tooth Mousse // Проблемы стоматологии. 2012. № 1. С. 33-37.
9. Гриценко Е.А., Суетенков Д.Е., Фирсова И.В. Выявление и учет степени риска стоматологической патологии при использовании фиксированной ортодонтической аппаратуры (обзор) // Саратовский научно-медицинский журнал. 2013. Т. 9, № 3. С. 375–379.
10. Фатталь Р.К. Сравнительная оценка клинической эффективности современных препаратов для реминерализующей терапии // Современные проблемы науки и образования. 2014. № 4. С. 327.
11. Маланьин И.В., Сравнительная оценка эффективность препаратов на основе кальция «GC Tooth Mousse» и «Remars Gel» для реминерализующей терапии при лечении кариеса в стадии белого пятна // Международный журнал экспериментального образования. 2015. № 5. С. 135-136.
12. Ярова С.П. Современные принципы лечения начального кариеса // Український стоматологічний альманах. 2014. № 2. С. 108-111.
13. Харитонова Т.Л., Лебедева С.Н., Казакова Л.Н. Ранняя профилактика кариеса зубов у детей // Саратовский научно-медицинский журнал. 2011. № 1. С. 260-262.
14. William V. Molar Incisor Hypomineralization: Review and Recommendations for Clinical Management // Pediatric Dentistry. 2006. Vol. 28(3). P. 224-232.
15. Jun Lin Influence of casein phosphopeptide-amorphous calcium phosphate application, smear layer removal, and storage time on resin-dentin bonding // Zhejiang Univ-Sci B (Biomed &Biotechnol). 2014. Vol. 15(7). P. 649-660.
16. Sarap L.R. Use of the remineralizing gel rocs medical minerals in dental practice // Clinical Dentistry. 2008. Vol. 3(47). P. 32-34.
17. Palaniswamy U.K. A comparative evaluation of remineralizing ability of bioactive glassand amorphous calcium phosphate casein phosphopeptide on early enamel lesion // Dental Research Journal. 2016. Vol. 13(4). P. 297-302.
18. Ladhe K.A. Effect of remineralizing agents on bond strength of orthodontic brackets: an in vitro study // Progress in Orthodontics. 2014. Vol. 15(28). P. 10-18.
19. Гордеева Н.О., Егорова А.В., Магомедов Т.Б., Венатовская Н.В. Методология снижения риска патологии твердых тканей зубов при ортодонтическом лечении несъёмной аппаратурой // Саратовский научно-медицинский журнал – 2011, том 7, № 1, С.230-233.
20. Alyamovskiy V., Tarasova N., Galonskiy V., Duzh A., Eleseeva O. Oral Hygiene Education in Children with Sensory Hearing Deprivation // International Dental Journal. 2013. Т. 63. № S1. P. 195-196.

© Bulletin of Medical Internet Conferences, 2017

ID: 2017-09-5-A-12139 Краткое сообщение

Чернышов И.И., Кречетов С.А.

Выбор наиболее подходящего для работы в клинической практике метода препарирования твердых тканей зубов под несъемные реставрации

ФГБОУ ВО Саратовский ГМУ им. В.И. Разумовского Минздрава России

Резюме

В ортопедической стоматологии существует множество манипуляций, которые направлены на эстетическую, функциональную и анатомическую интеграцию реставрации в полость рта. Самым сложным клиническим этапом является препарирование, т.к. ошибки на этом этапе ведут к неточностям и ошибкам на всех последующих этапах и, вследствие этого функциональной и эстетической несостоятельности реставрации. Поэтому препарирование твердых тканей зуба имеет важнейшее значение при протезировании несъемными конструкциями (вкладки, виниры, коронки, штифтовые конструкции) и тогда выбор метода препарирования становится важным решением на начальном этапе работы.

Ключевые слова: ортопедия, препарирование, уступ, несъемные реставрации

Цель: выбор наиболее подходящего для работы в клинической практике метода препарирования твердых тканей зубов под несъемные реставрации.

Задачи:

1) Ознакомиться с целями и принципами препарирования.
2) Рассмотреть методы препарирования поверхностей зуба.
3) Рассмотреть методы формирования уступа.
4) Сравнить методы препарирования с целью определения наиболее подходящего для работы в клинической практике.

Цели препарирования:

5) Препарирование всех некротизированных и пораженных тканей зуба
6) Максимальное сохранение здоровых тканей
7) Создание условий для ретенции несъемной конструкции
8) Обеспечение функциональной окклюзии
9) Минимизирование травм слизистой оболочки полости рта

Принципы:

Сохранение твердых тканей. Препарирование зуба под коронку сопровождается редукцией достаточного количества твердых тканей зуба с целью обеспечения места достаточному количеству реставрационного материала, в особенности на окклюзионной поверхности, где редукция тканей может достигать 1.5 мм, необходимо провести скос функционального бугорка (небного на верхней челюсти и щечного на нижней челюсти). Важно сохранить анатомическую форму препарируемого зуба и его групповую принадлежность.

Ретенция реставрации обеспечивается главным образом формой культи зуба, такими как: высота культи (должна быть не менее 2/3 от начальной высоты коронки), площадь культи и конусность.

Конусность культи в среднем должна составлять 6-10*, в основном для передней группы зубов. Максимальной силы ретенция достигает при конусности в 3*. Что касается устойчивости реставрации, то тут можно выявить следующую закономерность: чем больше высота культи и меньше радиус, тем устойчивее будет реставрация.

Препарирование зубов имеет ряд противопоказаний:

1) Общие: перенесенный инфаркт миокарда, гипертоническая болезнь, аллергия на анестезирующие средства, психические заболевания и т.д.
2) Местные противопоказания связаны с возможностью сохранения пульпы зуба витальной и являются поводом для девитализации.

Принципы препарирования:

1) Биологический аспект – максимальное сохранение тканей зуба, исключение чрезмерного сошлифовывания, создание наддесневого уступа и гармоничной окклюзии.
2) Эстетический аспект – добиться минимальной визуализации метала и максимальной толщины керамического покрытия.
3) Механический аспект – создание надежной фиксации, устойчивости, исключение возможности деформации конструкции.

Методы препарирования состоят из отдельных этапов, с помощью которых в клинической практике врач сохраняет биологическую ширину зуба и формирует адекватное протезное пространство для реставрации.

1) Метод наклонного препарирования по Мартиньони и Шоненбергу.

Метод предполагает программирование глубины препарирования твердых тканей зуба посредством скошенного под углом 45* к вертикальной оси спила по режущей/жевательной поверхности, позже под этим же углом проходит маркировка уступа с последующим иссечением остальных поверхностей.

Плюсы:

- контроль глубины препарирования в пришеечной области;
- создание достаточного окклюзионного пространства за счет формирования скошенной поверхности.

Минусы:

- линию уступа на гипсовой модели можно определить только при достаточном увеличении;
- метод требует высоких мануальных навыков врача и большой концентрации во время препарирования.

2) Метод двухплоскостного препарирования по Кувата на основе теории трех плоскостей зуба.

Суть метода состоит в препарировании тканей с соблюдением наклона естественных плоскостей зуба и созданием уступа 50* к длинной оси зуба.

Плюсы:
- манипуляция не требует высоких мануальных навыков;
- рациональное направление препарирования с учетом индивидуальных топографических особенностей зуба;
- превентивная «защита» пульпы витальных зубов.

Минусы:
- невозможность контроля глубины препарирования;
- относительный учет зон безопасности зуба в аспекте его положения в зубном ряду.

3) Методика направляющих борозд по Штейну.

В основе метода лежит нанесение на препарируемые поверхности борозд определенной глубины посредством использования различных калибровочных боров и дальнейшего препарирования поверхностей на заданную глубину.

Плюсы:
- контролируемая глубина препарирования;
- возможность более точного учета зон безопасности и индивидуальных топографических особенностей зубов.

Минусы:
- необходимость точной калибровки боров и ее оценки специальным измерительным инструментом;
- не учитывается положение зуба в зубном ряду;
- невозможность адекватного оценивания глубины редукции поверхности зубов при деформациях зубного ряда.

4) Метод Гюреля.

Метод основан на предварительной фиксации временной композитной реставрации на непрепарируемые зубы, изготовленной на основе воскового моделирования. Не удаляя композитную реставрацию, делаем маркировку глубины препарирования с последующим формированием культи.

Плюсы:
- препарирование производится с учетом индивидуальных особенностей зуба;
- визуализация толщины препарирования поверхности с учетом положения зуба в зубном ряду;
- минимизация редуцирования зуба при препарировании.

Минусы:
- требует дополнительных временных и экономических затрат, оборудования и материалов;
- ограниченное применение, в основном при использовании адгезивных непрямых реставраций;
- трудность применения метода в дистальных отделах челюсти и при выраженном вестибулярном наклоне зубов.

5) Метод препарирования по сегментам зуба по Маклин.

Суть метода - это разделение зуба на сегменты, количество которых зависит от функциональной поверхности зуба. Вначале препарируют одну половину с вестибулярной, оральной и окклюзионной поверхностей. Позже вторую половину. В дальнейшем формируют пришеечную границу и производят финишную обработку.

Плюсы:
- простота манипуляции;
- визуализация толщины препарирования;
- препарирование с учетом индивидуальных топографических особенностей зуба.

Минусы:
- относительный контроль объема препарирования;
- сложность препарирования при деформации зубного ряда.

6) Двухэтапное препарирование по Массирони.

Суть данного метода предполагает то, что на первом этапе зуб препарируется под определенную конструкцию с расположением границы замыкающей линии над уровнем десны и последующей фиксации провизорных коронок. На втором этапе проводят ретракцию десны с окончательным формированием циркулярного уступа и финишной обработки зуба.

Плюсы:
- контролируемое препарирование с учетом индивидуальных топографических особенностей;
- защита эпителиального прикрепления зуба.

Минусы:
- необходимость высокого уровня мануальных навыков, материалов, инструментов, а также временных затрат;
- затруднение учитывания особенностей морфометрических параметров биологической зоны зубов при формировании циркулярного уступа.

Формирование уступа - самый сложный этап в процессе препарирования, как его локализации, так и выбора формы. От формы уступа зависит: количество реставрационного материала, краевое прилегание, возможность коррекции и постоянного ухода за ним.

© Bulletin of Medical Internet Conferences, 2017

Принципы формирования уступа.

Только при корректном соединении и адаптации границ уступа, и ортопедической конструкции возможна ее долговечность, функциональность и эстетичность.

Варианты уступа определяются выбором конструкции:

1) Желобообразный уступ применяется для МК и керамики.
2) Уступ 120-135* для МК.
3) Плечевой уступ 90* с внутренним прямым углом для МК и керамики.
4) Плечевой уступ 90* с закругленным внутренним углом для керамики.

Также уступ подбирается в зависимости от пародонта и твердых тканей зуба.

Есть два вида расположения уступа:

1) Поддесневой. Показаниями являются эстетические требования, кариозные поражения и гиперестезия в области шеек зубов, низкая коронковая часть, поддесневой перелом зуба, повторное протезирование.
2) Наддесневой и на уровне с десневым краем. Применяются при низкой линия губы, отсутствии визуальных шеек зубов в улыбке, вероятности осложнения со стороны тканей пародонта, высокая клиническая коронка, генерализованный пародонтит средней степени тяжести, отсутствие ранее сублингвального препарирования.

С целью минимизации осложнений со стороны тканей пародонта, препарирование уступа требует соблюдение биологической ширины.

Биологическая ширина – комплекс тканей, расположенный над альвеолярным гребнем, включающий соединительную ткань и прикрепленный к зубу эпителий, которые заполняют пространство между дном борозды и альвеолярным гребнем.

Край поддесневого препарирования нужно заканчивать в области середины зубодесневой бороздки.

Формирование окончательного уступа проводят после установки ретракционной нити повышающим наконечником на небольших скоростях.

Вывод

Рассмотрев все выше приведенные методы препарирования можно сделать следующий вывод: в связи с разнообразием клинических случаев, показаний и противопоказаний, невозможно выбрать один наилучший метод препарирования. Также следует учитывать огромное разнообразие материалов, технологий изготовления несъемных зубных протезов и разные технические возможности медицинских учреждений. Исходя из этого, в практике допустимо использование любого из вышеперечисленных методов, наиболее удобного в применении лечащему врачу и позволяющего получить наиболее положительный для здоровья пациента результат.

Литература

1) Арутюнов С.Д., Жулев Е.Н., Волков Е.А. и др. Одонтопрепарирование при восстановлении дефектов твердых тканей зубов вкладками: Монография. – М.: Молодая гвардия, 2007. – С. 135.
2) Копейкин В.Н., Миргазизов М.З., Малый А.Ю. Ошибки в ортопедической стоматологи. Профессиональные и медико-правовые аспекты. – М.: Медицина, 2002. – 240 с.
3) Массирони Д., Пасчетта З., Ромео Д. Точность и эстетика. Клинические и зуботехнические этапы протезирования зубов. М.: Азбука, 2008. – 441 с.
4) Аболмасов Н. Г., Аболмасов Н.Н., Бычков В.А., Аль-Хаким А. Ортопедическая стоматология. – М.: МЕДпресс-информ, 2003.
5) Современные технологии реставрации зубов / Л.А.Лобовкина, А.М.Романов. – 2-е изд., доп. – М.: МЕДпрессинформ, 2009.
6) Розенштиль С.Ф., Лэнд М.Ф., Фуджимото Ю. Ортопедическое лечение несъемными протезами: Пер. с англ. / Под ред. И.Ю. Лебеденко. – М.: Рид Элсивер, 2010.

Bulletin of Medical Internet Conferences (ISSN 2224-6150)
2017. Volume 7. Issue 9

ID: 2017-09-5-A-12140 Краткое сообщение

Мамиргов Т.Т., Кречетов С.А.

Протезирование на 4-х имплантах при полном отсутствии зубов с острой атрофией альвеолярных гребней челюстей

ФГБОУ ВО Саратовский ГМУ им. В.И. Разумовского Минздрава России

Резюме

Проблема с полной адентией зубов верхней и нижней челюсти долгое время решалась с помощью съемных протезов, изготавливаемых из акриловых масс. Но за простотой и доступностью этого метода имеется ряд недостатков, с которыми пациент и врач сталкиваются после протезирования - плохая фиксация, болезненность при эксплуатации, атрофия альвеолярных гребней челюстей, постоянные коррекции и перебазировки.

Жевательная нагрузка при целостности зубных рядов передается через ткани пародонта и корневую систему зубов в костную ткань челюстей, что является физиологичным. При полном съемном протезировании жевательная нагрузка передается напрямую через слизистую в костную ткань, что в последующем приводит к атрофии альвеолярных гребней верхней и нижней челюсти. Поэтому альтернативой съемному протезированию выступает дентальное протезирование на имплантатах. Но при острой атрофии костной ткани челюстей, имплантация становится невозможным из-за недостатка костной ткани и требует значительных хирургических вмешательств. Для лечения полной адентии зубов со значительной атрофией костной ткани, доктором Пауло Мало была разработана концепция «All-on-four», дословный перевод которой «все на четырех».

Ключевые слова: протезирование на 4-х имплантах

Цель исследования: ознакомление и разбор концепции Пауло Мало «All-on-four», оценка возможности немедленной нагрузки на четырех имплантатах при полном отсутствии зубов.

Предложенная концепция доктором Пауло Мало включает в себя фиксацию протеза на четырех имплантатах на одной челюсти, два в проекции резцов и по одному в боковой отделе под углом 45°, с последующей немедленной нагрузкой. Эта методика позволяет восстановить два полных зубных ряда пациентам, которые по разным причинам потеряли все зубы.

Показания и противопоказания «All-on-four»

- Полная адентия верхней и нижней челюсти;
- Когда противопоказана обычная имплантация, чаще всего это бывает при рыхлой, неплотной костной ткани и при атрофии;
- При противопоказании проведения синус-лифтинга на верхней челюсти, «All-on-four» проводится без дополнительных хирургических вмешательств;
- Хронический синусит верней челюсти (склонность к частым воспалениям гайморовых пазух);
- Невозможность использования съемных конструкций;
- Необходимость восстановления функции и эстетики за несколько дней.

К противопоказаниям относятся общие заболевания организма, при которых невозможна постановка имплантатов. Это декомпенсированный сахарный диабет, туберкулез, болезни иммунной системы (ВИЧ,СПИД), онкологические заболевания.

Пауло Мало приводит в своей статье «All-on-4 Immediate-Function Concept with Brånemark System®» исследование, которое провел с 2001 по 2003 года в своей клинике, куда были включены 32 пациента, которым вживили 128 имплантата с немедленной нагрузкой. Опрос и рентгенологическая диагностика, проведенная через год, показали успех 97,6% по методике «All-on-four».

Эти данные доказывают, что немедленная нагрузка челюстей с полной адентией является жизнеспособной концепцией и дает более обширные возможности врачу при протезировании.

Концепция «All-on-four» подразумевает фиксацию протеза на четырех имплантатах, два имплантата фиксируются во фронтальном отделе проекции первых резцов строго вертикально. При установке имплантатов в боковом отделе есть отличительная особенность этой методики, имплантаты устанавливаются под углом 45°, для этого изготавливается хирургический шаблон, что значительно повышает точность постановки. Наклонное положение имплантатов позволяет использовать эту методику даже при значительной атрофии костной ткани и не требует дополнительных хирургических вмешательств как синус-лифтинг. Площадь соприкосновения имплантата с костной тканью при таком расположении увеличивается, что позволяет правильно распределить жевательную нагрузку.

После постановки имплантатов устанавливается условно съемный акриловый протез, который фиксируется на наклонных мультиюнит абатментах с помощью винтов, такие абатменты позволяют выровнять зубной ряд и скорректировать прикус при необходимости. Немедленная нагрузка активирует регенеративные свойства в костной ткани и со временем требуются перебазировки, акрил достаточно пластичный материал и легко корректируется. Это необходимо для избежания травм в период приживления имплантатов.

После 3-6 месяцев постановки имплантатов изготавливаются постоянные несъемные протезы из жесткого базиса, именно металлический каркас залог правильного распределения нагрузки и стабилизации имплантатов между собой.

Преимущества и недостатки имплантации зубов «All-on-four»

Достоинства методики «все на четырех» состоят в следующем:

- нет необходимости проведения синус-лифтинга, точно подбирая длину и расположение имплантатов, можно избежать их соприкосновение с полостью гайморовых пазух и с нижнечелюстным каналом;
- сроки значительно короче, чем при стандартных процедурах имплантации;

 © Bulletin of Medical Internet Conferences, 2017

- немедленная нагрузка имплантатов: пациент после имплантации уходит с временными протезами, с помощью которых может принимать пищу, есть и улыбаться;
- более короткий адаптационный период;
- надежная фиксация протеза;
- равномерное распределение нагрузки на костную ткань, что позволяет избежать ее деформации;
- установка всего четырех имплантатов делает эту процедуру более доступной для разных слоев общества;
- простота ухода.

К недостаткам технологии «все на четырех» можно отнести субъективные ощущения, так как во рту находится протез и возможные постимлантационные осложнения как переимлантит и отторжение имплантата.

Выводы

- Немедленная функциональная нагрузка с помощью четырех имплантатов в качестве опоры для всей зубной дуги продемонстрировала высокую приживаемость имплантатов 97,6% после 1 года нагрузки (Исследование Пауло Мало«All-on-4 Immediate-Function Concept with Brånemark System®»).
- Наклон боковых имплантатов оказалось успешной технологией, которая зарекомендовала себя в настоящее время.
- Использование акриловых временных протезов возможно для немедленной нагрузки, если используются короткие консоли.

Литература

1. Профилактика нарушений фонетической адаптации при изготовлении несъемных ортопедических конструкций. / Бизяев А.А., Коннов В.В., Перунов А.Ю., Кречетов С.А., Бизяева Н.Д.// Саратовский научно-медицинский журнал. — 2011. — Т. 7. № 1. — С. 274.
2. Перунов А.Ю., Карпенко Г.В., Поспелова А.А. биомеханическое обоснование ортопедического лечения с использованием дентальных имлантатов. // Бюллетень медицинских интернет-конференций. — 2015. — Т. 5. № 11. — С. 1304.
3. Музурова Л.В., Коннов В.В., Сальников В.Н. Возрастная изменчивость лицевого черепа у лиц с различными видами прикусов. // Морфология. — 2010. — № 4. — С. 134.
4. Ортодонтический микроимплантат. / Суетенков Д.Е., Терентюк Г.С., Горин Д.А., Фирсова И.В., Леонова В.А., Арушанян А.Р.// патент на полезную модель RUS 119604 30.09.2011
5. Пичугина Е.Н. Современные аспекты съемного протезирования при частом отсутствии зубов с использованием бюгельных протезов из t.s.m. Acetal // Бюллетень медицинских интернет-конференций. — 2013. — Т. 3. № 11. — С. 1215
6. Пауло Мало. All-on-4 Immediate-Function Concept with Brånemark System® Implants for Completely Edentulous Maxillae: A 1-Year Retrospective Clinical Study

Bulletin of Medical Internet Conferences (ISSN 2224-6150)
2017. Volume 7. Issue 9

ID: 2017-09-5-A-12204 Краткое сообщение

Колодий Ю.Р.

Инновационный нанокомпозитный материал в стоматологии

ФГБОУ ВО Саратовский ГМУ им. В.И. Разумовского Минздрава России, кафедра стоматологии детского возраста и ортодонтии

Научные руководители: к.м.н. Петрова А.П., асс. Венатовская Н.В.

Резюме

В данной работе изучаются преимущества реставрационного (пломбировочного) стоматологического нанокомпозитного материала перед другими композиционными материалами, применяющихся в стоматологии.

Ключевые слова: нанокомпозит, наногибридные композиты, наночастицы, реставрация

Введение

На сегодняшний день стоматологические материалы, используемые для реставрации твердых тканей зубов, представлены несколькими классами. Ведущую роль играют композиционные материалы. Также большое внимание в реставрационной стоматологии уделяется эстетике. Пациенты беспокоятся о естественной красоте зубов. Нанотехнологии находят большое применение в самых различных областях, в том числе и в медицине. За счет наночастиц они дают возможность создавать более качественные материалы с новыми свойствами. Это позволяет расширить возможности эстетической реставрации зубов. Обладая абсолютно новыми свойствами, нанокомозитные материалы предоставляют врачам-стоматологам возможность удобней работать с ними, что повышает качество выполненной работы [5].

Цель: изучить преимущества нанокомозитных материалов перед другими композиционными материалами.

Материал и методы

Проведен анализ научной литературы, сравнительная характеристика материалов.

Результаты

Можно отметить, что нанокомпозиты имеют малый размер частиц, универсальны в применении в отличии от макронаполненых, микронаполненных и гибридных композитов. Нанокомпозиты превосходят композиционные материалы по своим положительным свойствам. Например, в то время, когда макронаполненные композиты обладают лишь высокой прочностью, нанокомпозиты легко полируются, имеют низкую усадку, высокоэстетичные, цветостабильные. Нанокомпозиты практически не обладают отрицательными качествами (за исключением высокой стоимости материала), что не скажешь про другие композиционные материалы.

Таблица 1. Сравнительная характеристика нанокомпозитов с другими композиционными материалами

	Макронаполненные	*Микронаполненные*	*Гибридные*	*Нанокомпозиты*
Размер частиц	1-100 мкм	0,007-0,4 мкм	0,04-5 мкм	Нанокластер до 1 мкм
Средний размер частиц	5-30 мкм	0,2 мкм	1 мкм	20-75 нм
Содержание наполнителя по весу (%)	75-85	36-79	75-87	78,5
Показания	Нагруженные полости 1,2 классов; полости 5 классов в неэстетически важных зонах; надстройка культи зуба под искусственные коронки.	Восстановление фронтальных зубов без высокой нагрузки; косметическое контурирование макрофилов	Универсальны, но в ряде случаев реставраций не всегда эффективны на полостях 2,4,5 классов.(не идеальная поверхность пломбы)	Универсальны, применяются для пломбирования всех групп зубов и классов полостей, коррекции анатомической формы и цвета зубов.
Положительные свойства	Высокая прочность	Эстетичность; отличная полируемость; равномерный износ матрицы и наполнителя.	Приемлемые эстетические свойства; достаточная прочность; качество поверхности пломбы лучше, чем у макронаполненных композитов.	Высокопрочные; цветостабильные; легко полируются; высокоэстетичные; не стирают антагонисты; низкая усадка (2,2%).
Отрицательные свойства	Высокая шероховатость; плохая полируемость; неэстэтичность; изменение цвета; возникновение вторичного кариеса; высокая абразивность.	Низкая прочность.	Не идеальное качество поверхности (хуже, чем у микро-наполненных композитов); недостаточная полируемость, низкая стойкость сухого блеска.	Стоимость материала

 © Bulletin of Medical Internet Conferences, 2017

Обсуждение

Композиционные материалы широко используют в современной стоматологии. Практически не одно лечение не может обойтись без применения композиционных материалов.

Композиты - полимерные пломбировочные материалы, состоящие из органической матрицы, неорганического наполнителя, поверхностно активного вещества. В зависимости от размера частиц наполнителя различают несколько видов композиционных материалов: макронаполненные, микронаполненные, гибридные, микрогибридные, тотально выполненные композиты (нанокомпозиты). Наиболее современными являются нанокомпозиты.

Впервые на стоматологический рынок нанокомпозит представила компания 3 M ESPE на стоматологической выставке в Вене в октябре 2002 года. Длительная работа была проведена над наполнителем на наноуровне, что привело к разработке инновационного пломбировочного материала 3M ESPE Filtek Supreme [1,2,5,6].

Различают «истинные» нанокомпозиты и наногибридные композиты. «Истинными» нанокомпозитами называют композиты, полностью сосотоящие из наномеров и нанокластеров. Технология наногибридных композитов состоит в том, что наномеры добавляются к обычному наполнителю.

Наполнитель «истинного» нанокомпозита представляет собой комбинацию свободных наночастиц кремния размером 20 нм, несвязанных частиц циркония размером от 4 до 11 нм и агломерированных циркониево-кремниевых кластеров (состоящих из частиц кремния размером 20 нм и частиц циркония размером 4-11 нм). В результате объединения в одном материале наномеров и нанокластеров материал имеет высокую наполненность (более 75%), что обеспечивает высокую прочность. Представителями «истинных» нанокомпозитов являются Filtek Supreme и Filtek Supreme XT (3M ESPE).

Нанокомпозиты легко и быстро полируются до «сухого» зеркального блеска и сохраняют этот блеск в течение длительного времени. Это объясняется тем, что в условиях абразивного износа по мере истирания органической матрицы от кластеров отламываются только отдельные наночастицы, «не распознаваемые» лучом видимого света.

Материал обладает низкой усадкой (2,2%), обусловленной использованием в органической матрице высомолекулярных смол- Bis-GMA, UDMA, Bis-EMA. Низкая усадка обеспечивает хорошее краевое прилегание материала, позволяет вносить материал в полость горизонтальными слоями и выполнять ненаправленную полимеризацию. Малые размеры частиц обеспечивают также высокую прозрачность и опалесценцию («молочность») цвета. В стоматологии опалесценция может быть определена как уровень желтого света, при прохождении через пломбу, по сравнению с уровнем голубого света, при его отражении (если смотреть на пломбу перед чёрным фоном). Данный эффект получил название «рэлеевского рассеивания цвета» по имени физика XIX столетия барона Рэлея. Эффект заключается в следующем: при попадании света на частицу наполнителя он либо поглощается, либо рассеивается. При попадании белого света на очень маленькие частицы он рассеивает красные, желтые и зелёные цвета в прямом направлении, в то время как голубые лучи отражаются в обратном направлении. Этим эффектом объясняется эффект «хамелеона» или незаметный переход пломбы в окружающие ткани зуба, так как присутствует эффект многократного рассеивания света. Нанокомпозит имеет свойство пластичности, что дает возможность не прилипать к рабочей части инструмента. Быстрое получение блеска и его длительная ретенция, высокая прочность- всё это делает материал универсальным [3,4,6-10].

Заключение

Непрерывный рост научно-технического прогресса, позволил применять в стоматологии материалы с уникальными свойствами- нанокомпозиты. За счет невероятно малых размеров частиц, входящих в состав материала, нанокомпозиты сочетают в себе высокие прочностные характеристики, равномерно распределяющиеся нагрузки и эстетические качества.

Литература

1. Пропедевтическая стоматология: учеб. Для студентов, обучающихся по специальности «Стоматология» / [Базикян Э.А. и др.]; под ред. Э.А. Базикяна, О.О. Янушевича. – 2-е изд., доп. и перераб. – М.: ГЭОТАР-Медиа, 2012. 640 с.
2. Николаев А.И., Цепов Л.М. Практическая терапевтическая стоматология. СПб.: Санкт-Петербургский институт стоматологии, 2001. 390 с.
3. Дубова М.А., Салова А.В., Хиора Ж.П. Расширение возможностей эстетической реставрации зубов. Нанокомпозиты. СПб: Издательский Дом Санкт-Петербургского государственного университета, 2005. 142с.
4. Арутюнов С.Д., КарповаВ.М., БейтанА.В. Современные нанокомпозиты в технологии замещения клиновидных дефектов// Институт стоматологии. 2006. Т.3. № 32. С. 56-57.
5. ЗубовС.В., ИванченкоО.Н. Особенности применения материалов 3M ESPE на терапевтическом приеме: опыт практикующего врача// Институт стоматологии. 2005. Т.2. №27. С. 30-31.
6. Алямовский В.В., Анализ клинико-технологических условий использования светоотверждаемых композиционных пломбировочных материалов// Институт стоматологии. 2000. №3. С. 52-53.
7. Алямовский В.В., Динамика изменений температуры в полости зубов при фотополимеризации// Институт стоматологии. 2000. №3. С. 18-19.
8. Алямовский В.В., Афанасьева А.С., Мусаева Р.С., Орехова Л.Ю., Решетнева И.Т., Особенности формирования зубной бляшки в зависимости от класса реставрационного материала// Пародонтология. 2012. Т.17. №2. С.9-15.
9. Properties of packable dental composites / K. K. Choi [et al.] // J. Esthet. Dent. 2000. Vol. 12. P. 216–226.
10. Wakefield, C. Advances in restorative materials / C. Wakefield, K. Kofford // Dent. Clin. North Am. 2001. Vol. 45. P. 7–20.
11. Bayne S.C., Heymann H.O., Swift E.J./ Update on dental composite restoration.//JADA. 1994. -Vol. 125. -№ 6. -P.687-701
12. Mitra S. B. An application of nanotechnology in advanced dental materials/S. B. Mitra, D. Wu, B. N. Holmes //Journal of American Dental Association. -2003. -Vol. 134, № 10. -P. 1382-1390.
13. Milnar F. J. Selecting nanotechnology -based composites using colorimetric and visual analysis for the restoration of anterior dentition: A case report/F. J. Milnar //Journal of Esthetic and Restorative Dentistry. -2004. -Vol. 16, Issue 2. -P. 89-101.

Bulletin of Medical Internet Conferences (ISSN 2224-6150)
2017. Volume 7. Issue 9

ID: 2017-09-5-A-12205 Краткое сообщение

Кибиев З.З., Керимханов Г.Н.

Внедрение развивающих уроков и санитарно-просветительных мероприятий в младших классах МОУ СОШ г. Саратов

ФГБОУ ВО Саратовский ГМУ им. В.И. Разумовского Минздрава России, кафедра стоматологии детского возраста и ортодонтии

Научные руководители: к.м.н. Петрова А.П., асс. Венатовская Н.В.

Резюме

Данная работа содержит информацию о методах совершенствования стоматологической помощи, проведении семинаров, развивающих уроков и санитарно-просветительных мероприятий в младших классах МОУ СОШ г. Саратов, с целью повышения стоматологической грамотности школьников г. Саратова по вопросам стоматологического здоровья.

Ключевые слова: стоматологическая помощь, профилактика, семинары, уроки

Введение

Заболевания зубов и полости рта можно отнести к категории социальных болезней. Во всем мире у 60-90% детей школьного возраста и почти у 100% взрослых людей имеется зубной кариес. По показателю обращаемости стоматологическая помощь занимает второе место после терапевтической [3]. Кариес зубов является наиболее распространенным стоматологическим заболеванием у детей [4]. Средняя распространенность кариозных поражений постоянных зубов у детей в возрасте 6-ти лет составляет 52% в различных регионах страны [7]. Кариес в детском возрасте характеризуется преимущественной локализацией его в фиссурах и естественных углублениях эмали по причине их анатомической формы, глубины, малого уровня реминерализации в сравнении с другими участками эмали коронковой части зуба. Жевательная поверхность является наиболее подверженной кариесу [10,11]. По итогам многочисленных исследований выяснилось, что около 50% кариозных поражений возникают у детей в 6-летнем возрасте на жевательной поверхности первых постоянных моляров, в 7-9 лет распространенность кариеса фиссур составляет 80% [1]. Современные эпидемиологические данные по Российской Федерации говорят о значительной распространенности кариеса – практически у 90% среди взрослого населения [2].

В настоящее время в Саратовской области отмечается высокая распространенность и интенсивность стоматологических заболеваний, относящихся к хроническим неинфекционным заболеваниям. По данным результатов исследования, проводимого в период с октября 2007 г. по март 2012 г. сотрудниками кафедры стоматологии детского возраста и ортодонтии Саратовского медицинского университета им. В. И. Разумовского, было выявлено, что у детей Саратовского региона в возрасте 7-12 лет кариесом поражен почти каждый пятый постоянный зуб и индекс КПУ равен 2,1 [9]. Усугубляется эпидемиологическая обстановка в Саратовской области отсутствием фтора в воде, которой по данным ВОЗ 0,2 мг/л (норма 1,0 мг/л) [2]. В результате формирования вредных привычек, плохой гигиены полости рта с возрастом происходит прогрессирование патологии.

Цель: повышение стоматологической грамотности школьников г. Саратов по вопросам стоматологического здоровья.

Задачи:

1) выявить эффективность уроков санитарного просвещения в младших классах школ;
2) определить уровень грамотности школьников младших классов в вопросах стоматологического здоровья;
3) разработать уроки по повышению уровня знаний учащихся в вопросах индивидуальной гигиены полости рта.

Материал и методы

Был проведен анализ медицинских книг, статей, журналов.

Также было проведено анкетирование 60 учащихся в возрасте от 7 до 10 лет младших классов в МОУ СОШ г. Саратов на темы: «стандартный метод чистки зубов», «основные положения, связанные с гигиеной полости рта», «правильный выбор средств индивидуальной гигиены полости рта», «дополнительные средства гигиены для ухода за полостью рта», «роль рационального питания в профилактике кариеса у детей», «посещение стоматолога как привычка», с последующим анализом результатов.

Результаты и обсуждение

При внедрении санитарно-просветительских мероприятий уже через год число школьников с хорошим гигиеническим состоянием полости рта возрастает. У них отмечается уменьшение интенсивности (на 34%) и распространенности (на 10%) заболеваний пародонта [8].

Проведенное анкетирование позволило определить, что большинство детей имеют крайне низкий уровень гигиенических знаний в вопросах личной гигиены полости рта. Большая часть опрошенных нами школьников чистят зубы утром до завтрака, в течение не более двух минут, производя щеткой не все движения, описанные в стандартном методе чистки зубов.

Выбор нами именно младших классов школ обусловлен двумя факторами, первым из которых является тот факт, что у детей в этом возрастном периоде отмечаются особенности в восприятии и познавательной деятельности. Переход от игровой деятельности к учебной способствует развитию психических процессов непосредственного познания окружающего мира. Всем известна острота их восприятия, любознательность, яркость воображения. Дети данного возраста с легкостью запоминают практически все, что связано с их интересами. У них довольно хорошо развита наглядно-образная память. В младшем школьном возрасте происходит становление личности, формируется характер, усваиваются моральные нормы и правила поведения, обогащается жизненный опыт. Дети стараются использовать опыт других людей. Ученикам младших классов школ свойственно желание учиться, они охотно признают авторитет взрослых, поэтому основным методом проведения нашей работы будет являться методом медико-педагогического убеждения.

 © Bulletin of Medical Internet Conferences, 2017

Метод медико-педагогического убеждения – это совокупность мероприятий по санитарному просвещению, которые направлены на повышение знаний о гигиене полости рта, формирование, закрепление и совершенствование гигиенических навыков. Основными составляющими данного метода являются беседы, рассказы, демонстрации кино- и мультфильмов, наглядных пособий, техники чистки зубов, средств ухода за полостью рта [Там же. С. 202].

Вторым фактором того, что мы выбрали именно младшие классы, является то, что у детей этого возраста эмаль зубов особо восприимчива к воздействию кислот в силу незавершенной минерализации. Уже в первые 2-3 года после прорезывания отмечается высокая распространенность участков деминерализации, вероятность появления которых возрастает при недостаточном гигиеническом уходе за полостью рта [5,6]. По той причине, что начальная стадия кариеса является обратимой, особо важно ее своевременное предупреждение и лечение.

К мероприятиям по санитарному просвещению для повышения уровня знания в вопросах индивидуальной гигиены полости рта можно отнести различные дидактические игры:

1) Дидактическая игра «Лабиринты здоровья».

Задачи: закрепить знания о предметах и средствах личной гигиены полости рта и их предназначении.

Описание: ребенку необходимо найти дорогу, ведущую от средства личной гигиены до части тела, для которой он предназначен. После школьник должен объяснить, как и с какой целью, предмет используется.

2) Дидактическая игра «Полезная и вредная еда».

Задачи: повысить уровень знаний детей в вопросах рационального питания.

Описание: детям раздают таблички с изображением различных продуктов питания. Под значок «плюса» он должен положить таблички с полезной едой, а под знак «минуса» – с вредной, дети должны быть внимательны, в случае ошибки исправления не допускаются.

3) Дидактическая игра «Чудесный мешочек».

Задачи: закрепить знания детей о средствах личной гигиены и их предназначении; оказать положительное воздействие на развитие тактильных ощущений, словесно-логического мышления, память, грамматически правильной речи.

Описание: дети с помощью тактильных чувств угадывают средства личной гигиены и объясняют правила использования и для чего они предназначены.

4) Так же можно провести экскурсию в стоматологическую поликлинику с младшими школьниками.

Целью экскурсии будут являться:

1) закрепление представления о профессии стоматолога;
2) развитие словарного запаса детей;
3) воспитание у детей бережного отношения к своему здоровью;
4) воспитание доброжелательного и безбоязненного отношения к посещению стоматолога.

Задачи экскурсии:

1) ознакомить детей с сотрудниками, клиникой и ее услугами;
2) экскурсия по кабинетам врачей-стоматологов, знакомство со стоматологическим оборудованием;
3) рассмотреть кабинет врача и понаблюдать за работой стоматолога, а так же беседа с ним;

Итогом должно явиться осознание детьми того, что к стоматологу можно ходить без страха и с удовольствием.

Выводы

1) внедрение санпросвет уроков в младшие классы школы является довольно эффективным способом профилактики кариеса у детей и повышением уровня знаний в стоматологических вопросах;
2) дети в возрасте 5-8 лет младших классов школ не обладают приемлемым уровнем просвещенности в вопросах личной гигиены полости рта;
3) санитарное просвещение для детей младших классов школ должно включать в себя уроки, беседы, игры, викторины, экскурсии, демонстрации кино- и мультфильмов.

Литература

1. Абрамова Н.Е. К вопросу о выборе методики герметизации зубов у детей 7—9 лет при проведении профилактики кариеса в рамках плановой санации // Стоматологическое здоровье ребенка: тр. IV Всерос. конф. детских стоматологов. 2001. С. 38-39.
2. Астахова Р.А., Гомонова Е.Н. Сравнение уровня интенсивности кариеса зубов в разных регионах РФ на примере Алтайского края и Саратовской области **//** Bulletin of Medical Internet Conferences. 2014. Vol. 4. Is. 5. С. 770.
3. Всемирная организация здравоохранения. Информационный бюллетень, Май, 2012. N 318.
4. Даггал М.С., Керзон М.Е. Дж., Фейл С.А. [Daggal M.S., Cerzon M.E. J., Fayl S.A.] Лечение и реставрация молочных зубов: пер. с англ. М.: МЕДпресс-информ, 2006. с. 112.
5. Корчагина В.В. Лечение кариеса зубов у детей раннего возраста. М.: МЕДпресс-информ, 2008. с. 95.
6. Кузьмина Э.М. Профилактика основных стоматологических заболеваний. М.: Медицина, 1997. с. 45.
7. Кузьмина Э.М. Профилактика стоматологических заболеваний. М.: Тонга-Принт, 2001. с. 3.
8. Пахомов Г.Н. Первичная профилактика в стоматологии. М.: Медицина, 1982. с. 212.
9. Фирсова И.В. Показатели стоматологического здоровья у детей и подростков Саратова и Саратовской области **/** Фирсова И.В., Суетенков Д.Е., Егорова А.В., Магомедов Т.Е., Харитонова Т.П., Давыдова Н.В., Лебедева С.И., Бахметьева Э.А., Гриценко Е.А. // Саратовский научно-медицинский журнал, 2013. Т. 9, N 3. - С. 484-486.
10. Hassal D.C. The sealant restoration: indications, success and clinical technique // Dent J. 2001. V. 191, N 7. P. 358.
11. Menon P.V. Comparison of antibacterial properties of two fluoride – releasing and a nonfluoride – releasing pit and fissure sealants // J. Indian Soc. Pedod. Prev. Dent. 2007. Vol. 25, N 3. P. 133-136.

Bulletin of Medical Internet Conferences (ISSN 2224-6150)
2017. Volume 7. Issue 9

ID: 2017-09-5-A-12221 Обзор

Хайрова Э.И., Лебедева С.Н., Харитонова Т.Л.

Особенности лечения пародонтита в зависимости от клинических проявлений

ФГБОУ ВО Саратовский ГМУ им. В.И. Разумовского Минздрава России

Научный руководитель: доц. Суетенков Д.Е.

Резюме

В данной статье рассмотрены особенности лечения пародонтита в зависимости от этиологического фактора, клинических проявлений и классификации.

Ключевые слова: пародонт, пародонтит, лечение пародонтита

Введение

По данным ВОЗ (2002), около 80% детского населения и 95% взрослого населения планеты имеют те или иные признаки заболевания тканей окружающих и удерживающих зуб в альвеоле. Результаты исследований научного объединения ВОЗ показали, что высокий уровень заболеваний пародонта прогрессирует в возрасте 20 – 44 лет (65 – 95%) и 15 – 19 лет (55 – 89%). Распространенность заболеваний пародонта в России, в зависимости от возраста, колеблется от 48,2% - 12 лет, до 86,2% - 44 года, к 60 – 65 годам достигает 100%.

В ходе изучения собранных данных и проведения анализов удалось найти информацию, что лишь 12% людей имеют здоровый пародонт, у 53% отмечены начальные воспалительные изменения, 23% людей имеют начальные деструктивные изменения, а 12% страдают поражениями средней и тяжелой степени [1, 2, 3, 5].

Существует большое количество различных методов лечения пародонта, поэтому актуальным является оптимизация метода лечения в зависимости от клинической ситуации, ведь благоприятный исход лечения зависит от правильно поставленного диагноза и соответственно, составления протокола лечения[4, 6, 7].

Цель: адаптация протокола ведения пациентов с пародонтитом в зависимости от клинической ситуации.

Материал и методы

Проведен обзор медицинской литературы, научных статей.

Результаты

Организм любого человека со временем претерпевает незначительные изменения, связанные с нарушением некоторых функций. И даже если у человека были от природы крепкие и белые зубы, то к старости мало кому удается сохранить. Поэтому актуальным становится вопрос сохранения стоматологического здоровья значительной части населения страны. Важной составляющей его является улучшение показателей ортопедического стоматологического статуса людей: сохранение целостности имеющихся зубных рядов или возмещение имеющихся дефектов качественными зубными протезами. Пародонтит является воспалительным заболеванием, которое поражает практически все ткани, окружающие поверхность зуба, в том числе и связывающие его с челюстными костями.

Распространенность пародонтита достигает почти 100%, проявления которого, начиная с 35-40 лет. Тяжелые формы пародонтита составляют 20-40%. Особые разновидности пародонтита, такие как юношеский пародонтит 0,1-0,4%, и быстро прогрессирующий пародонтит 2-5%, среди основной массы населения встречается редко (ВОЗ, 2002).

Возникновение пародонтита происходит в результате влияния общих факторов, таких как общесоматические заболевания, которые влияют на гемодинамику пародонта, микрофлору ротовой полости, состояние костной ткани, общий и местный иммунитет. К ним относятся: заболевания сердечно-сосудистой и нервной системы, нарушения эндокринных желез, заболевания крови. Нередко оказывают влияние наследственная предрасположенность, дисбаланс витаминов, нерациональное и не сбалансированное питание, профессиональные вредности и вредные привычки, неблагоприятные условия окрущающей среды, стрессовые состояния[6, 7, 8, 9, 10, 11].

Среди местных факторов ведущим является инфекционно – микробный, то есть образование зубных отложений и начальные стадии воспаления десен, не получившие своевременного лечения. Так же пародонтит возникает в следствии нарушения кровообращения в пародонте, к ним относятся патологии зубочелюстной системы, функциональная перегрузка пародонта, недостаточная или чрезмерная окклюзионная нагрузка, парафункции жевательных мышц; патология уровня прикрепления уздечек губ и языка. Зачастую ошибки, допущенные при лечении, приводящие к травматическому воздействию на десну: травматическое препарирование зубов, нависающие края пломб, отсутствие межзубных контактов, хроническая травма десневого сосочка, широкие или длинные коронки, отсутствие экватора) так же могут послужить развитию пародонтита[12, 13, 14].

Классифицируют пародонтит по течению на острый и хронический. Хронический пародонтит подразделяют на две стадии: стадия обострения и стадия ремиссии. В зависимости от степени тяжести выделяют легкую, среднюю и тяжелую степень. В зависимости от локализации бывает локализованный пародонтит и генерализованный. Существует агрессивные формы пародонтита: препубертатный пародонтит, ювенильный пародонтит, быстропрогрессирующий пародонтит, рефрактерный пародонтит, язвенно-некротический.

 © Bulletin of Medical Internet Conferences, 2017

Острый пародонтит

Зачастую является очаговым и имеет внезапное начало с выраженной клинической картиной. Появляются сильные боли, кровоточивость дёсен, воспаление десны на определённом участке, появление боли при жевании зубами, расположенными в этой области.

Выделяют три стадии заболевания:

- Легкая степень - видимые изменения отсутствуют, но появляется зуд, кровоточивость и гиперстезия в области десен.
- Средняя степень - появляются боль, повышенная кровоточивость и рыхлость десен, зубодесневые карманы, подвижность зубов.
- Тяжёлая степень - происходит атрофия десен и альвеолярных отростков с обнаженными шейками зубов, что в итоге приводит к их выпадению.

Лечение всех стадий острого пародонтита должно проводится комплексно. Общее лечение заключается в повышении иммунной системы организма рациональным питанием, биологически активными веществами и витаминами. Местное лечение включает в себя: снятие зубного камня, массаж десен и промывание дёсен дезинфицирующими растворами, с последующим правильным гигиеническим уходом за полостью рта и, при необходимости, протезированием.

Хронический пародонтит

В течение заболевания происходит чередование фаз обострения и ремиссии.

В зависимости от выраженности патологических изменений в пародонте, выделяют 4 степени тяжести хронического пародонтита:

- Начальная степень - отмечается зуд и пульсацией в деснах, рыхлые кровоточащие дёсны, ощущение дискомфорта при пережевывании пищи, появляется неприятный запах изо рта. При осмотре полости рта выявляются признаки катарального гингивита, наличие зубных отложений и неглубоких зубодесневых карманов, но при этом зубы сохраняют свою неподвижность.
- Легкая степень - характеризуется прогрессированием патологических изменений. Усиливается болезненность, отёчность и кровоточивость десен. Быстро скапливается мягкий зубной налет, образуется зубной камень, шейки зубов обнажаются и приобретают гиперчувствительность. При осмотре ротовой полости выявляются признаки гингивита, зубодесневые карманы при надавливании на них, выделяют гной. Начинается расшатывание зубов.
- Средняя степень – усиливается неприятный запах изо рта, кровоточивость десен, десны изменяются в цвете, наблюдаются гнойные выделения карманов, щели между зубами, оголение и гиперчувствительность шеек зубов к температурным и химическим воздействиям. Зубы подвижны.
- Тяжелая степень - отличается выраженной симптоматикой: усиленная боль, кровоточивость десен, подвижность и смещение зубов, отёчность десен, обильные зубные отложения, диффузный гингивит. Отмечается выпадение отдельных зубов.

Обострение хронического пародонтита сопровождается резким ухудшением общего состояния больного, наблюдается выраженная общая интоксикация, появляется резкая пульсирующая боль. Степень выраженности хронического пародонтита определяется на основании данных рентгенографии и ортопантомографии. Для определения микробной обсемененности зубодесневых карманов проводится ПЦР-соскоб, бактериологический посев на питательные среды. Хронический пародонтит дифференцируют с гингивитом и пародонтозом на основании данных биопсии десны.

Лечение зависит от степени выраженности и включает в себя нехирургические и хирургические мтеоды. При начальной и легкой форме проводится консервативное лечение, которое включает в себя удаление зубных отложений и обработка слизистой оболочки полости рта антисептическими препаратами: перекисью водорода, хлоргексидином, фурацилином, дополняют лечение противовоспалительные аппликации. Назначаются физиотерапевтические процедуры: электрофорез, лазеротерапию, дарсонвализацию, ультрафонофорез, озонотерапию. Далее пациенту даются рекомендации по соблюдению гигиены полости рта и использованию средств гигиены[1-3, 5].

Лечение средней степени дополняется антибактериальной терапией для повышения иммунитета, далее проводится закрытый и открытый кюретаж с медикаментозной обработкой зубодесневых карманов. При необходимости, проводится лечебное шинирование подвижных зубов.

Лечение тяжелой степени проводится сочетанием терапевтических хирургических методов. Помимо процедур местной и системной противовоспалительной терапии, по показаниям, производится удаление зубов с патологической подвижностью, гингивэктомия, лоскутные операции, осуществляется вскрытие пародонтальных абсцессов.

При своевременном и правильно проведенном комплексном лечении хронического пародонтита и дальнейшем соблюдении пациентом рекомендаций с, функция зубочелюстной системы может быть восстановлена на длительный срок.

Генерализованный пародонтит

Характеризуется кровоточивостью, отёчностью и рыхлостью дёсен, зудом, пульсацией и жжением в области десен, болевые ощущения при жевании пищи, неприятным запахом изо рта, наличием зубных отложений, образованием зубодесневых карманов. Кроме перечисленных симптомов, так же характерно расшатывание и смещение зубов, повышенная восприимчивость зубов к температурным раздражителям, затруднения при пережевывании пищи.

В тяжелых случаях генерализованный пародонтит может сопровождаться общей интоксикацией, увеличением регионарных лимфоузлов, острой болезненности в области десен. При этом наблюдается обильное скопление мягкого зубного налета и зубного камня, множественные пародонтальные карманы, зачастую с гнойным содержимым. В запущенных стадиях генерализованный пародонтит может привести к образованию пародонтальных абсцессов, свищей и выпадению зубов.

При хроническом генерализованном пародонтите в стадии ремиссии зубные отложения и гноетечение отсутствуют. Десна бледно-розового цвета, корни зубов могут быть обнажены, при это резорбция костной ткани отсутствует.

В зависимости от тяжести заболевания выделяют три степени генерализованного пародонтита:

- Легкая степень – глубина зубодесневых карманов составляет 3,5 мм; резорбция кости не превышает 1/3 длины корня зуба;

- Средняя степень - глубина зубодесневых карманов до 5 мм; резорбция костной ткани составляет 1/2 длины корня зуба;
- Тяжелая степень – глубина зубодесневых карманов более 5 мм; резорбция костной ткани превышает половину длины корня зуба.

Лечение генерализованного пародонтита должно быть комплексным. Включает местное консервативное и хирургическое лечение; общую противовоспалительную и иммуномодулирующую терапию. В комплексную терапию по показаниям включают физиотерапию (лекарственный электрофорез, дарсонвализация, ультрафонофорез, лазеротерапия, магнитофорез), гирудотерапию, озонотерапию, апитерапию, фитотерапию.

При легкой степени заболевания проводится удаление зубного налета, медикаментозная обработка зубодесневых карманов антисептиками, нанесение пародонтологических аппликаций[11 - 14].

При лечении пародонтита средней тяжести к вышеуказанным процедурам добавляется кюретаж пародонтальных карманов, наложение лечебных повязок, пришлифовывание поверхностей зубов. При необходимости, удаляются корни зубов или отдельные зубы, проводится лечебное шинирование и ортопедическое лечение, а также общая терапия.

Лечение генерализованного пародонтита тяжелой степени может потребовать дополнительного хирургического вмешательства: удаление зубов III-IV степени подвижности, проведение гингивотомии или гингивэктомии, лоскутной операции, вскрытие пародонтальных абсцессов. По показаниям выполняется пластика преддверия полости рта, остеогингивопластика, пластика уздечек языка и губ. При тяжелом течении болезни обязательным является проведение противовоспалительной иммуномодулирующей терапии и витаминотерапии.

Локализованный пародонтит

Зоной локализации очагового пародонтита является небольшая группа зубов или тканей вокруг них. Эта форма заболевания имеет острую форму течения, которая при отсутствии лечения переходит в хроническую стадию.

Заболевание возникает, внезапно со следующими ярко выраженными симптомами на определенном участке десны: боль при жевании, кровоточивость, покраснение, отёчность.

Лечение очагового пародонтита должно быть комплексным. Первым этапом устраняются причины, поспособствовавшие возникновению заболевания, а второй этап направлен непосредственно на лечение самого очага поражения. Общего лечения при очаговом пародонтите не требуется, так как процесс носит местный характер.

Устранение причин заболевания включает в себя снятие травмирующих коронок и нависающих пломб, удаление зубных отложений и антибактериальную терапию. При глубоком прикусе, глубоком резцовом перекрытии, прогении производят избирательную пришлифовку тканей зуба. Антибиотикотерапию назначают для ликвидации очага инфекции, выбор делают в пользу антибиотиков широкого спектра действия, ими могут быть тетрациклин или метронидазол.

К хирургическим методам прибегают при выявлении абсцесса и глубоких пародонтальных карманов: производят вскрытие нагноений, очистку повреждённых поверхностей и в последующем обработку зубодесневых карманов.

Далее пациента направляют к стоматологам - ортопедам, где делается выбор конструкции лечебных ортопедических аппаратов.

Ювенильный пародонтит

Ювенильный пародонтит характеризуется быстрым разрушением тканей пародонта с последующим образованием зубодесневых карманов, смещением и патологической подвижностью зубов. Процесс может начинаться практически бессимптомно, без наличия в большом количестве налета и боли. В начале заболевания происходит симметричное поражение пародонта в области резцов и первых моляров. Смещение первых резцов и моляров происходит в губном, щечном и дистальном направлениях. Появляются диастемы.

Ювенильный пародонтит, при отсутствии надлежащего лечения, может принять и генерализованную форму, когда в патологический процесс вовлекается весь полностью зубной ряд.

Во время начатое лечение десмодонтоза открывает возможность сохранения зубов у больных. Лечение ювенильного пародонтита в настоящее время проводят с применением антибиотиков в сочетании с местным лечением: проведением кюретажа, гингивотомии с предварительной депульпацией зубов и введением препаратов, усиливающих репаративную регенерацию костной ткани. При уже развившихся стадиях может потребоваться удаление поврежденных зубов и проведение ортопедического лечения.

Рефрактерный пародонтит

Рефрактерным пародонтитом называется вид пародонтита, который продолжает развиваться, несмотря на постоянное проведение терапевтических мероприятий.

Заболевание протекает с большим количеством осложнений и сопровождается потерей костной ткани одновременно в нескольких участках.

После массовой потери опорных тканей, происходит потеря зубов. При лечении используется антибактериальная терапия. Прогноз не благоприятный. К отсутствию ремиссии и излечения приводят плохая гигиена полости рта, нерегулярное обращением на повторные осмотры и, соответственно, отсутствием поддерживающего лечения.

Препубертатный пародонтит

Возникающий после прорезывания молочных зубов. Заболевание характеризуется почти полным преждевременным выпадением зубов у детей в раннем возрасте из-за нарушения прикрепления десны к зубам и тяжелой деструкции альвеолярной кости. Десневая ткань при этом, проявляет выраженные признаки воспаления. Иногда наблюдается ретракция десны с образованием трещин. Процесс, начиная с потери молочных зубов, распространяется в дальнейшем на зачатки постоянных зубов. Первым признаком заболевания является покрытие зубов мягким налетом. Затем присоединяется крайняя подвижность зубов. При этом, ребенок боли не ощущает.

© Bulletin of Medical Internet Conferences, 2017

Нехирургические методы лечения воспалительного процесса тканей пародонта такие же, как и у взрослых - это профессиональная гигиена полости рта и различные физиотерапевтические процедуры. Могут потребоваться также и хирургические вмешательства, например, коррекция уздечки губы.

Быстро прогрессирующий пародонтит

Патологический процесс локализуется одновременно в области нескольких зубов. Иногда быстропрогрессирующий пародонтит может сопровождаться с такими системными заболеваниями, как сахарный диабет[7, 9, 12], или синдром Дауна. При этой форме заболевания происходит моментальное разрушение костной ткани, при этом, активные периоды чередуются с периодами ремиссии. В активный период наблюдаются выраженные признаки воспаления пародонта, выделение гнойного экссудата из зубодесневых карманов, что влечет за собой обширные поражения костной ткани. В периоды ремиссии десна воспалена слабо, разрушение костной ткани не прогрессирует.

быстро прогрессирующий пародонтит может быть купирован в результате проводимой терапии, но, известно, что заболевание нередко возникает повторно.

Лечение проводится в несколько этапов:

- Консервативное лечение включает в себя удаление зубных отложений, назначение физиотерапевтических процедур, антисептической обработки и противоспалительных аппликаций.
- Антибиотикотерапия для подавления патологических микроорганизмов, вызвавших воспаление.
- Хирургическое лечение включает в себя ликвидации пародонтальных карманов с обработкой корней зубов и костных дефектов альвеолярного отростка, которые заполняются синтетическим трансплантатном, и в последующем пародонтальные ткани ушиваются. При выраженном разрушении костной ткани и альвеолярного отростка после проведения лоскутных операций патологически измененных тканей и заполнения костных карманов препаратом для заполнения костных полостей – «Коллапан», через 10-12 дней после хирургического лечения должна наблюдаться стабилизация процесса и значительное снижение патологической подвижности зубов в зоне проведенного оперативного вмешательства. Это позволит максимально сохранить и укрепить подвижные зубы, а впоследствии на этапах ортопедического лечения использовать как опору для различного вида зубных протезов.

Язвено – некротический пародонтит

Имеет острое начало, предшествующий период может продолжаться до двух суток. В этот период появляются общие симптомы. Параллельно с ними наблюдаются катаральные явления в виде отека, покраснения десен, появляются зуд и болевой синдром. При чистке зубов или жевании, десны начинают кровоточить. С течением времени в верхней части края десны формируются язвочки, которые окружены бело-серой каймой и представляют собой участки некроза тканей. При попытке удалить налет будет появляться кровоточивость.

В результате омертвения тканей появляется гнилостный запах изо рта. Даже регулярная чистка зубов не позволяет избавиться от этого неприятного запаха. У таких больных нередко выявляется скопление остатков пищи между зубами. Заболевание может протекать в легкой, средней и тяжелой формах.

Основными симптомами являются общая интоксикация, диспепсия, нарушение сна, увеличение лимфатических узлов, неприятный запах изо рта, кровоточивость и болезненность десен, зуд, появление вязкой и тягучей слюны.

Лечение язвенно-некротического пародонтита может быть как общим, так и местным. Основные методы лечения данного заболевания включают в себя: профессиональную чистку зубов от налета и зубного камня, шлифовку острых краев зубов, применение местных обезболивающих средств (Лидокаин или Новокаин), использование антибактериальных средств в виде растворов и суспензий, соблюдение диеты.

Обезболивающими препаратами необходимо смазывать участки изъязвления в области десен. Из антимикробных препаратов чаще всего применяются раствор хлоргексидина, перекись водорода или Метронидазол в форме суспензии.

Лечить можно путем проведения аппликаций протеолитических ферментов (трипсина). Для устранения воспаления десен используются аппликации или же проводится полоскание.

Немаловажное значение в лечении язвенно-некротической формы гингивита имеют физиотерапевтические методы, к которым относятся лазеротерапия, ультрафонофорез, ультрафиолетовое облучение. Для укрепления организма целесообразно назначение витаминов. Диета предполагает исключение из рациона продуктов, которые способны раздражать слизистую оболочку десен.

В случае неэффективности консервативной терапии, когда имеются обширные некротизированные участки, может потребоваться хирургическое вмешательство. Проводится удаление некротизированных тканей. Чтобы предупредить рецидивы заболевания, после лечения организуется тщательная санация полости рта. При адекватном и своевременном лечении улучшение самочувствия больного наступает уже через несколько дней. На фоне лекарственной терапии происходит эпителизация язв.

Заключение

1. Распространенность пародонтита во всем мире достигает почти 100%, в России достигает 86%.
2. Ведущими факторами развития пародонтита является несоблюдение гигиены полости рта, травматические факторы, связанные с неправильным расположением зубов, гипертонусом жевательной мускулатуры, нарушениями прикуса.
3. Выбор тактики лечения пародонтита зависит от степени тяжести клинических проявлений, поэтому важна точная диагностика степени поражения, после чего составляется план лечения в соответствии с индивидуализированным подходом с учетом показаний и противопоказаний к отдельным методам лечения. Независимо от стадии пародонтита лечение должно проводится комплексно: общее, и местное. Лечение легкой степени начинают с нехирургических методов, то есть проводят профессиональную гигиену полости рта, удаляя зубные отложения, дополняют лечение физиотерапией и массажем для улучшения кровообращения в области поврежденных участков, затем назначают противовоспалительные процедуры. При средней и тяжелых формах пародонтита при неэффективности терапевтических методов проводится хирургическое лечение.

Литература

1. Григорьян А.С.,. Грудянов А.И, Рабухина Н.А. Болезни пародонта. Патогенез, диагностика, лечение: [руководство для врачей] // Медицинское информационное агентство, 2004. С. 63–90.
2. Данилевский Н.Ф., Борисенко А. В. Заболевания пародонта. 2000. С. 5–6; 113–143.
3. Bartold P.M., Marshall R.I., Georgiou T. Заболевания пародонта / Пародонтология. 2003. №3. С. 3–9.
4. Колесова Н.А. Концепция гетерогенности болезней пародонта, определяющая особенности лечебной практики // Колесова Н.А., Политун А.М., Колесова Н.В. // Современная стоматология. 2006. №3. С. 61–64.
5. Бабаджанян С.Г., Казакова Л.Н. Влияние эндокринной патологии на развитие и течение заболеваний в полости рта // Саратовский научно-медицинский журнал. 2013. Т. 9. № 3. С. 366-369.
6. Короткова А.П. Диагностическое значение стоматологического статуса электролитного состава ротовой жидкости при неспецифических хронических гастродуоденитах у детей // Стоматология детского возраста и профилактика. 2002. №1-2. С. 40.
7. Худякова А.С., Таибов Т.Т., Петрова А.П. Изменения в тканях пародонта у пациентов с сахарным диабетом // Бюллетень медицинских интернет-конференций. 2015. Т. 5. № 4. С. 245-246.
8. Цепов Л. М. Межсистемные связи при болезнях пародонта // Л. М. Цепов, А. И. Николаев // Пародонтология. 2003. №2. С.19–24.
9. Epidemiology, etiology and prevention of periodontal diseases. Report of WHO Scientific Group // Geneva, 2001, 179 p.
10. Петрова А.П. Комплексная оценка общих и местных факторов риска развития кариеса у детей 11-14 лет с хроническим гастродуоденитом/диссертация на соискание ученой степени кандидата медицинских наук / ГОУВПО "Волгоградский государственный медицинский университет". Волгоград, 2004. С.45.
11. Петрова А.П., Лепилин А.В., Суетенков Д.Е. Эффективность дифференцированного подхода к проведению лечебно-профилактических мероприятий у детей с гастродуоденальной патологией// Стоматология детского возраста и профилактика. 2003. № 3-4. С. 13.
12. Periodontal changes in liver cirrhosis and post - transplantation patiens. I Clinical findings // O. Oettinger — Barak,S. Barak, E. E. Machtei et al. // J. Periodontal. 2001. Vol. 72, № 9. P. 1236–1240.
13. Herbert M. О проблемах определения риска возникновения пародонтита / Michel Herbert // Стоматология. - 2003. №3. С. 17–19.
14. Straka M. Parodontitis a diabeetesmellitus / M. Straka // Progresdend. 2001 год. № 6. S. 10 -12.
15. Караков К.Г., Власова Т.Н., Оганян А.В., Ерёменко А.В., Хачатурян Э., Мордасов Н.А., Цурова М.А., Сеираниду З.А. Приоритетный подход в пародонтальной терапии // Научный альманах. 2015. № 10-3 (12). С. 329-333.
16. Караков К.Г., Власова Т.Н., Оганян А.В., Трощиева Д.О. Тактика врача-стоматолога при лечении микотических пародонтитов // Дентал Юг. 2012. № 7. С. 36.
17. Караков К.Г., Золоев Р.В., Касимова Г.В., Саркисов А.А. Болезни пародонта. методы лечения, лекарственные средства // Ставрополь, 2013. (2-е издание, дополненное). С. 187.

© Bulletin of Medical Internet Conferences, 2017

ID: 2017-09-5-A-12233 Краткое сообщение

Асатрян Н.С.

Методы отбеливания зубов. Показания и противопоказания. Оптимизация выбора метода отбеливания пациентам с различной клинической ситуацией

ФГБОУ ВО Саратовский ГМУ им. В.И. Разумовского Минздрава России, кафедра стоматологии детского возраста и ортодонтии

Научные руководители: асс. Венатовская Н.В., к.м.н. Петрова А.П.

Asatryan N.S.

Teeth whitening methods. Indications and contraindications. Optimizing patient selection bleaching method with different clinical situations

Saratov State Medical University n.a. V.I. Razumovsky, Department of pediatric dentistry and orthodontics

Резюме

В данной работе рассматриваются методики отбеливания зубов. Их преимущества и недостатки, а также индивидуальный подход к пациентам с различными клиническими ситуациями.

Ключевые слова: методы отбеливания, перекись карбамида, гиперестезия

Abstract

This article discusses methods of teeth whitening. Their advantages and disadvantages, as well as individual approach to patients with different clinical situations.

Keywords: methods of bleaching, carbamide peroxide, hypersensitivity

Введение

На сегодняшний день обращаемость пациентов для отбеливания зубов значительно возросла ввиду эстетических требований, предъявляемых пациентами. Производители средств для отбеливания зубов активно занимаются продвижением своей продукции на стоматологическом рынке. По данным Р. Гольдштейна (2003), в настоящее время широко применяются домашнее, профессиональное и комбинированное отбеливание зубов [1].

Цель: оптимизация выбора методики отбеливания у пациентов с различными клиническими ситуациями.

Материал и методы

Был проведен анализ медицинских книг, руководств, статей, журналов.

Результаты

Изменение цвета зубов или дисколорит, может быть следствием самых различных причин, начиная от наследственной предрасположенности до несоблюдения правил гигиены полости рта.

Отбеливание зубов - это изменение их цвета, под воздействием препаратов содержащих перекись водород, главным механизмом которого, является проникновением его в толщу эмали с последующим окислением молекулы, содержащей пигмент [2, 12, 14].

Показания и противопоказания

Показания к проведению отбеливания относительны и результат не гарантирован. В общем показания и противопоказания при профессиональном и домашнем отбеливании одинаковы. О том какой метод выбрать, врач подбирает индивидуально на основе клинической ситуации полости рта.

Показания к отбеливанию:

1. Пигментация эмали
2. Эстетические предпочтения
3. «Тетрациклиновые зубы»
4. Пятнистая и Штриховая формы флюороза
5. Возрастные изменения
6. Постреставрационное лечение

Противопоказания к отбеливанию:

1. Детский и подростковый возраст
2. Увеличенная пульповая камера
3. Заболевая тканей пародонта
4. Наличие ортопедических и (или) ортодонтических конструкций
5. Кариес на всех его этапах
6. Гиперестезия
7. Наличие опухолей, бронхиальной астмы, неконтролируемое повышение АД

8. Временные зубы
9. Несанированная полость рта [3, 15, 20]

Не следует забывать и о резистентности эмали к кариесу. Пациентам с высокой степенью резистентности процедура по отбеливанию не противопоказана, можно обойтись без реминерализующей терапии, со средним значением - необходима ремтерапия. Пациентам с низкой и очень низкой резистентностью, процедура противопоказана [4, 13, 21].

Методики отбеливания зубов

1. Домашнее отбеливание. Режим отбеливания определяется образом жизни и предпочтениями пациента. При возможности использования капп ночью, используют 10% перекись карбамида на 8 часов, через день. При одновременном использовании капп на верхней и нижней челюсти сроки займут до 2 недель, если отдельно до 4 недель. Нежелательным эффектом является повышенное слюноотделение снижающее концентрацию геля, что понижает отбеливающий эффект. Хороших результатов можно достичь при высоких концентрациях перекиси карбамида (15 или 20 %) и (10%) для светлых.
2. Профессиональное отбеливание. Относительно дорогостоящая процедура, показана пациентам с значительным дисколоритом, присутствием рвотного рефлекса, при неудобстве ношении капп. В данной методике используют перекись водорода 35% в виде комбинации порошка и жидкости до образования геля. Активация геля осуществляется за счет светового воздействия в течении 30 секунд для каждого зуба, курсом в 3 сеанса по 10 минут. Необходимо изолировать губы, щеки, десна от ожога.
3. «Коридорная» методика отбеливания. Используют перекись карбамида 35%, активация осуществляется при нагревании шприца под горячей водой в течении 1,5-2 минут. Гель равномерно распределяют по каппе, вносят в полость рта, излишки удаляют и пациента просят подождать в коридоре. Через 30-60 минут пациента приглашают в кабинет, удаляют каппу, гель смывают. За 1 сеанс повторить 2-3 раза.
4. Методика «глубокого отбеливания». Глубокое отбеливание включает наружное отбеливание зубов перекисью карбамида (16%) в течение 14 ночей, а на 15 день - 1 сеанс офисного отбеливания (9%) перекисью водорода в той же каппе. Домашнее отбеливание подготавливает зубы, повышая их проницаемость, и таким образом офисный сеанс становится более эффективным. Ведущую роль оказывает – герметичность каппы, до 1 мм ниже десневого края, что позволяет отбеливающему агенту действовать на протяжении всей ночи.
5. Амбулаторное отбеливание направленно на заполнении полости зуба смесью $NaBO_3$ и H_2O на 1 нед. под временной пломбой. Затем следует повторить процедуру, пока не будет достигнут желаемый эффект. $NaBO_3$ смешивают с H_2O_2 30%, до образования густой пасты, после чего смесь вводят в полость зуба на 1нед. Перекись водорода в смеси с перборатом натрия усиливает действие и оказывает лучший отбеливающий эффект [16, 18].
6. Офисное энергетическое отбеливание. Методика менее благоприятна из-за высокой температуры и повышенного риска внутренней резорбции. Гель H_2O_2 30-35% вводят в полость зуба и активируют светом или теплом. Температура 50-60С выдерживают 5 минут и гель смывают водой в течение 1 мин. Между визитами используют методику амбулаторного отбеливания.
7. Сочетание методов внутреннего отбеливания с наружным.

I вариант методики - офисное использование 35% геля H_2O_2, который вносят в полость и наружно. Проводят внутреннюю и наружную активацию засвечиванием. После процедуры зуб промывают, высушивают, временно пломбируют. Контрольный осмотр через 2 недели, когда оттенок стабилизируется и зуб будет готов для окончательной реставрации.

II вариант - сочетание офисного внутреннего отбеливания депульпированных зубов с домашним отбеливанием. Подготовка зуба такая же, как и в методике амбулаторного отбеливания. Преимуществом является низкая концентрация перекиси карбамида (5-20%), что снижает риск резорбции. Нет необходимости в еженедельной смене временных пломб, при которой кислород, скапливающийся внутри пульпарной камеры, смещает пломбу [5,6,7].

Отбеливание «тетрациклиновых» зубов

Отбеливание «тетрациклиновых зубов» рекомендуется проводить комбинированной методикой, но она не будет рациональной без устранения причины, поэтому в первую очередь избавляемся от причин. Перед процедурой необходимо очистить зубы от налета, зубных отложений, затем провести реминерализующую терапию от 20 аппликаций в день продолжительностью в 20 дней, для восстановления структуры эмали. После начинаем отбеливание. При интенсивном окрашивании можно добиться частичного отбеливания, сначала в клинике, затем в домашних условиях. Если процедура не привела к желаемым результатам стоит рассматривать ортопедические конструкции [8, 17].

Отбеливание зубов при флюорозе

Отбеливание зубов при флюорозе рекомендуется только при легкой его форме, при тяжелой целесообразна эстетическая реставрация. Перед процедурой необходимо провести реминерализующую терапию и профессиональную гигиену полости рта. Профессиональное отбеливание, среди других методик является наиболее безопасным. В качестве отбеливающего агента используют гели, на основе: перекиси водорода, хлористоводородной кислоты 10%, перекиси карбамида 10%. Гель наносят на поверхность зуба, подвергают активации, затем смывают. По окончанию процедуры следует повторить ремтерапию и выполнить все рекомендации врача-стоматолога [9, 10, 22].

Отбеливание депульпированных зубов

Отбеливание девиталезированных зубов можно провести несколькими методиками. При профессиональной, отбеливающий агент (35% перекись водорода) наносится на поверхность, а внутрь зуба вводят перборат натрия. При домашнем отбеливании (перекись карбамида 10%). При комбинированной методике применяется короткий курс профессионального отбеливания и домашнего лечения продолжительностью в 7-10 дней. Преимуществом является меньший риск осложнений, но длительность процедуры превосходит другие методики [11, 19, 23, 24].

© Bulletin of Medical Internet Conferences, 2017

Таблица 1. Сравнительная характеристика основных методик отбеливания зубов

Характеристики	*Домашнее отбеливание*	*Профессиональное отбеливание*	
		Клиническое	*Домашнее*
Пероксид водорода %	H_2O_2 =3-6%	H_2O_2 =15-25%	H_2O_2=7-15%
Перекись Карбамида %	$CH_{4N2}O$+ H_2O_2=10-22%	$CH_{4N2}O$+H_2O_2=30-35%	$CH_{4N2}O$+H_2O_2= 10-22%
Вероятность возникновения повышенной чувствительности	+	++++	+++
Вероятность возникновения ожога слизистой оболочки десны	+	++	+++
Сроки достижения результата	10-14 дней	2 часа	10-14 дней
Стоимость процедуры	2000-3500 тыс.руб.	10000-18000 тыс.руб.	8000-10000 тыс.руб.
Желаемый эффект	+	++++	

Заключение

1) Методы отбеливания зубов: домашнее отбеливание, профессиональное, «Коридорная» методика отбеливания, амбулаторное, офисное энергетическое, смешанное, методика «Глубокого отбеливания».
2) Из сравнительной таблицы: наиболее щадящее воздействие на твердые ткани зуба оказывает – домашнее отбеливание ввиду низкой концентрации отбеливающего агента, за счет чего вероятность возникновения повышенной чувствительности незначительно, при профессиональном отбеливании, напротив, повышается вероятность гиперестезии и ожога слизистой оболочки десен, из-за высокой концентрации пероксида водорода. При профессиональном отбеливание желаемый эффект можно заметить уже через 2 часа после процедуры, при домашнем процедура займет от 10-14 дней. Ценовая политика также значительно отличается, домашнее отбеливание в среднем дешевле в три раза.
3) Отбеливание тетрациклиновых зубов, рекомендуется проводить комбинированной методикой, при флюорозе – профессиональной, депульпированные зубы отбеливают домашней, профессиональной и комбинированной методиками.

Литература

1. Гольдштейн Р. Эстетическая стоматология. Т. 1, Канада STBOOK. 2003. 493 с.
2. Спиридонова Т.Н. Отбеливание зубов // Современная стоматология. 2000. №2. С. 15-18.
3. Скрипников П.М., Мухина Н.С. Отбеливание зубов. Украина, Полтава. 2002. 64 с.
4. Иоффе Е. Зубоврачебные заметки. Отбеливание зубов // Новое в стоматологии. 1998. №4. С. 29-33.
5. Крихели Н.И. Опыт применения домашней отбеливающей системы, содержащей 10% перекись карбамида // Клиническая стоматология. 2007. №2. С. 30-31.
6. Гринволл Л. Методики отбеливания М.: Высшее Образование и Наука. 2003. 304 с.
7. Смоляр Н.И., Кононенко В.В., Безвушко Э.В. Перспективы применения методики коррекции измененных в цвете зубов препаратами на основе пероксида карбамида // Современная стоматология. 2001. №3. С. 15-18.
8. Крихели Н.И. Изменение проницаемости эмали зубов у пациентов с «тетрациклиновыми» зубами // Клиническая стоматология. 2007. №4. С. 86-88.
9. Максимовский Ю.М. Терапевтическая стоматология М.: Медицина, 2002. 640 с.
10. Крихели Н.И. Особенности лечения пациентов с флюорозом // Сборник трудов XXVII Итоговой научно-практической конференции молодых учёных МГМСУ. 2005. С. 87-88.
11. Петрикас О.А. Исправление цветовых и структурных дефектов зубов и зубных рядов // Новое в стоматологии. 1998. №6 (спец. выпуск). Часть 2. С. 3-17.
12. Булычева Т. Эстетика улыбки. Отбеливание зубов, эстетические реставрации, исправление прикуса. Санкт-Петербург: MEDИ издательство. 2007. С. 22-51.
13. Луцкая И.К. Цветоведение в эстетической стоматологии. Москва: Медицинская книга. 2006. 360 с.
14. Zhang W., Dauis J., Klauning J. Peroxide content free radical penetration by Hi Lite 2 // J. Dent. Res. 1999. P. 271.
15. Weiger R., Kuhn A., Lost C. In vitro comparison of various types of sodium perborate used for intracoronal bleaching of discolored teeth // J Endod. 1994. Vol. 20, #7. P 338-341.
16. Tokko T., Saito У., Yamashita T. Effective bleaching technique // J Dent Res. 2000. P 284.
17. Swift E.J., Perdigao J. Effect of bleaching on teeth and restorations // Compend Contin Educ Dent. 1998. Vol. 19, N8. P 815-820.
18. Small B.W. Bleaching with 10% carbamide peroxide: An 18-month study // J Dent Res. 1994. P 142-146.
19. Rowell L.V., Bales D.J. Tooth bleaching: its effect on oral tissues // J Am Dent Ass. 1991. P 50-54.
20. Акулович А.В., Манашерова О.Г. Отбеливание зубов: чего мы боимся? // Профилактика Today. 2008. № 8. С. 14.
21. Акулович А.В., Акулович О.Г., Горохова Д.И., Купец Т.В. Сравнительное исследование отбеливающих зубных паст с умеренной абразивностью // Современная стоматология. 2011. № 3 (57). С. 17.
22. Акулович А.В. Отбеливание зубов с использованием ламп холодного света // Клиническая стоматология. 2011. № 4 (60). С. 14-17.
23. Акулович А.В., Ялышев Р.К. Корреляция между определением цвета зубов стандартной расцветкой и спектрофотометром // Эстетическая стоматология. 2012. № 1. С. 17.
24. Акулович А.В., Попова Л.А. Распространенность отбеливания зубов на территории российской федерации // Саратовский научно-медицинский журнал. 2011. Т. 7. № 1. С. 268-269.

Bulletin of Medical Internet Conferences (ISSN 2224-6150)
2017. Volume 7. Issue 9

ID: 2017-09-5-A-12239 Краткое сообщение

Бурлачева Е.В., Венатовская Н.В.

Междисциплинарный подход стоматолога и остеопата в лечении краниомандибулярных расстройств

ФГБОУ ВО Саратовский ГМУ им. В.И. Разумовского Минздрава России, кафедра стоматологии детского возраста и ортодонтии

Научные руководители: доц. Суетенков Д.Е., к.м.н. Петрова А.П.

Резюме

В данной работе содержится информация о междисциплинарном взаимодействии стоматолога и остеопата в лечении краниомандибулярных дисфункций (КМД). Произведен краткий обзор принципов остеопатии, основ «первичного дыхательного механизма», а также связи аномалии окклюзии с постуральной системой (осанкой, положением тела в пространстве). Выявлена нуждаемость стоматологических пациентов в остеопатическом лечении.

Ключевые слова: остеопатия, стоматология, прикус, ортодонтия, краниомандибулярные расстройства, междисциплинарный подход

Актуальность

Использование междисциплинарного подхода для достижения высокого уровня лечения пациентов с краниомандибулярными дисфункциями является актуальной проблемой. У.Р. Профит в своей книге «Современная ортодонтия» пишет: «Целью планирования лечения является не научная достоверность, а мудрость – план, которому мудрый и добросовестный врач будет следовать для достижения максимального результата» [1], из чего следует, что необходимо избирать индивидуальную тактику лечения, уметь ориентироваться не только в своей узкой специализации, а смотреть на пациента как на организм, представляющий собой цепь из множества звеньев, каждое из которых определяет состояние его «здоровья». Ведь, по определению Всемирной организации здравоохранения (ВОЗ), «здоровье — это состояние полного физического, духовного и социального благополучия, а не только отсутствие болезни и физических дефектов». Но, к сожалению, зачастую, врачи-стоматологи пренебрегают системным комплексным подходом в лечении пациентов с расстройствами краниомандибулярной области, ограничиваясь при этом лишь оральной патологией, а подчас и только лишь дентальной.

В решении сложных, кажущихся неразрешимыми, задач врачу-стоматологу требуется помощь от коллег других медицинских специальностей, к которым относят специалистов в области рентгенологии, терапии, эндокринологии и остеопатии. В статье более подробно рассмотрено сотрудничество врача-стоматолога с врачом-остеопатом.

Цель: определить роль междисциплинарного подхода остеопата и стоматолога в лечении КМД.

Задачи:

1. Проследить связь постурального равновесия с зубочелюстной системой с точки зрения остеопатии.
2. Провести анализ амбулаторных карт пациентов с остеопатическими проблемами для выявления их нуждаемости в комплексном лечении у обоих специалистов.

Материал и методы

Материалом для исследования явились данные литературы, научных статей, методические разработки, руководства. Объектом исследования явилась база данных остеопатической клиники «Дыхание жизни» (г. Саратов), а именно 1150 «Медицинских карт амбулаторного приема» пациентов за 2011-2016 год в возрасте 18-75 лет. Для удобства подсчета и наглядности, были использованы возрастные группы, принятые ВОЗ 18-44 – молодой возраст, 45-60 – средний возраст, 60-75 – пожилой возраст. Главными критериями, по которым были отобраны карты для статистического исследования, явились:

1. наличие в жалобах, анамнезе заболевания или диагнозе указаний на КМД, а именно – артриты, артрозы, болевой синдром в ВНЧС;
2. указание на предшествующий остеопатическому стоматологический прием или рекомендации о посещении стоматолога после приема у остеопата.

Результаты и обсуждение

Более 20 лет остеопатическая медицина успешно применяется в России, но лишь в 2012 году решением Минздрава в РФ введена должность «врач-остеопат» (приказ №1183н от 20.12.2012 г) [2]. Для понимания роли врача-остеопата в выше упомянутом тандеме следует обратиться к самому термину «остеопатия» и понять основные принципы работы данного специалиста.

В основе остеопатии лежат мануальные методы лечения человека. Мануальная медицина как таковая восходит к документам древних китайских и египетских цивилизаций, датированным 5 веком до н.э. и Гиппократу, который около 400 г. до н. э. писал о большом значении мануальных практик [2].

Основоположником современной остеопатии является религиозный перфекционист доктор Эндрю Тейлор Стилл, который дал своей системе лечения имя и указал 22 июня 1874 г. как дату рождения своей науки и практики. Стилл говорил: «Это название предполагает, что кость является отправной точкой, опираясь на которую, я установил причину патологических условий» [3]. Так в чем же суть этого метода? Во-первых, остеопатия это мануальная практика, и врач-остеопат является специалистом, который лечит руками и напрямую находится в контакте с телом пациента. Во-вторых, основополагающими ее методик являются целительные силы природы, Стилл так определял задачу врача: «Найти здоровье — вот в чём должна заключаться цель доктора. Найти болезнь может каждый» [3]. Фундаментальными для остеопатии, прежде всего, являются знания нормальной анатомии и физиологии человеческого организма, так как остеопаты считают, что восстановление функций организма представляет собой следствие устранения биомеханических нарушений.

 © Bulletin of Medical Internet Conferences, 2017

Современное определение остеопатии звучит так: «Остеопатия — это холистическая мануальная медицинская система профилактики, диагностики, лечения и реабилитации последствий соматических дисфункций, влекущих за собой нарушение здоровья, направленная на восстановление природных способностей организма к самокоррекции.», то есть, проще говоря, остеопаты устраняют механические препятствия на пути движения биологических жидкостей организма.

Касаемо зубочелюстной системы, среди остеопатов есть ряд концепций, отражающих важность правильного положения и соотношения антропометрических параметров черепа, прежде всего жевательной системы, с параметрами позвоночного столба, скелета, а также связь с постуральным («постура» - положение тела, осанка) равновесием человека. Определяющими данной зависимости являются основы биомеханики тела, в частности, концепция мышечных цепочек.

Остеопат Д.М. Литтлджон ввел такие понятия, как «силовые линии», «общая гравитационная линия», создал собственную концепцию изучения биомеханики тела с точки зрения воздействия сил гравитации на позвоночник. С позиции функциональности, значение модели Литтлджона – в пересечении гравитационных линий [4] с образованием треугольников между основными «функциональными позвонками» - C5, T9, L5 - в них происходит приспособление к силам, направления которых меняются в местах смены кифоза лордозом и наоборот. Взаимные пересечения линий дают три треугольника, два из которых будут основанием книзу, а основание малого нижнего треугольника с вершиной в T4 служит мягкой опорой для суставов головы. В трактовке С.Г.Ж. Вернама, туловище состоит из двух пирамид [4]. Основанием верхней пирамиды является затылочное отверстие, а основание нижней пирамиды лежит на уровне таза, между тазобедренными суставами и копчиком с вершиной на уровне T4. Таким образом, в норме, восходящая и нисходящая силы уравновешивают друг друга, а дисбаланс позвоночника в подзатылочных мышцах, мышцах тонкой компенсации, вызывает нарушение функционирования системы прикуса и требует вмешательства стоматолога [4].

Рядом современных авторов была выявлена зависимость аномалий прикуса от характера и степени выраженности расстройств опорно-двигательного аппарата. Червоток А.Е. показал взаимосвязь нарушений прикуса с нарушениями статодинамических характеристик осанки, функционального состояния позвоночного столба и снижением показателей церебральной гемодинамики. Он доказал, что характер и степень выраженности нарушений опорно-двигательной системы коррелирует с видом деформации прикуса. [5, 6]. Перова Е.Г. установила повышение уровня встречаемости дистальной окклюзии в соответствии с увеличением степени тяжести дисфункций опорно-двигательного аппарата (от нарушений осанки к сколиозу III–IV степени тяжести) [7]. Салагай О.О. отметил, что инклинационные углы шейного отдела позвоночника тесно связаны с особенностями конфигурации лицевого скелета. А центр равновесия тела смещен назад у пациентов с дистальным смещением нижней челюсти [8, 9]. Значимость взаимосвязи дисфункций прикуса, зубочелюстных аномалий и постуральных нарушений, как и создание способов их параллельной коррекции подчеркивают и ортодонты – Т.С. Персин (1999) [11], Ф.Я. Хорошилкина (2000) [12].

Но, вернемся к остеопатии, ключевой фразой, которая характеризует суть остеопатических приёмов, служит знаменитое высказывание доктора Э.Т. Стилла «Первое проявление жизни — это движение» [3]. На этом принципе базируется множество методик, а также целый раздел - краниосакральная остеопатия или краниоостеопатия, разработанный У. Сатерлендом [4]. Он основывается на идее о возможной подвижности костей черепа, которая, в свою очередь, заключена в их швах, что находит подтверждение в исследованиях В. Фрайман 1971 и Т. Адамса 1992 [2]. Смещение костей черепа подразумевает, по данным исследований Виолы Фрайман [16], амплитуду движений равную 0,002-0,025 мм, т.е. от 2 мкм до 25 мкм, при толщине, к примеру, теменной кости у мужчин от 4,0 до 8,9 мм. Анализируя форму и расположение швов черепа, Сатерленд заметил, что микроподвижность происходит в соответствии с определенным ритмом, который задается «первичным дыхательным механизмом» (ПДМ) (краниосакральным ритмом (КСР)) [13].

Функционирование ПДМ обусловлено наличием следующих факторов: флюктуациями цереброваскулярной системы, подвижностью костей черепа на уровне их швов и реципрокным напряжением мембран мозга. Начальным звеном в цепи явлений, определяющих ПДМ является внутричерепной мозговой импульс, влекущий за собой повышение внутричерепного давления и возникновение объемных флюктуаций (колебаний). Наличие данных колебаний спинномозговой жидкости (СМЖ), используя методы высокочастотной электроимпедансографии, экспериментально подтвердили Ю. Е. Москаленко и Т.И. Кравченко [2]. Они установили наличие медленно-волновых флюктуаций с частотами 6-12 циклов в минуту и предложили гемоликвородинамическую концепцию движения СМЖ. Второй фактор, движение костей черепа, опытным путем подтвердили А.В. Захаров и Н.Г. Куликова. С помощью прибора, состоящего из излучателя и регистрирующего устройства, припаянного к брекетам, фиксируемым на центральные резцы верхней челюсти, ими была произведена регистрация движения в пределах правой резцовой кости и самопроизвольной подвижности правой и левой верхнечелюстных костей черепа по срединному нёбному шву во время первичного дыхательного механизма [17]. Третье звено функционирования ПДМ - реципрокное напряжение мембран мозга, служит причиной второму его названию – краниосакральный ритм («cranion» – череп, «sacrum» - крестец). К мембранам мозга относят краниальную и спинальную согласно их топографии, однако мембраной в обоих случаях является твердая мозговая оболочка. Краниальная часть durae mater, начинается от петушиного гребня решетчатой кости и образует серп мозга, намет (палатку) мозжечка, серп мозжечка и диафрагму седла. На уровне большого затылочного отверстия, отходя от его задней поверхности, мембрана переходит в спинальную, приобретает форму трубки, плотно присоединенной к дорзальной поверхности тел C2, C3 и S2 позвонков [18, 21-22]. Таким образом, натяжение этой части мембраны, являющейся «экстракраниальной фасцией» возможно при сокращении мышц, прикрепляющихся к основанию черепа.

Так же, благодаря наличию мембраны взаимного натяжения, реализуется артикуляционный механизм краниальных костей. Это движение происходит в сфенобазилярном симфизе и крестцово-подвздошном сочленении и состоит из двух фаз – сгибания (флексии) и разгибания (экстензии). Во время флексии основание затылочной кости, тело клиновидной кости и основание крестца движутся кверху, т.е. цефалически. Во время экстензии происходит обратное движение - основание затылочной кости, тело клиновидной кости основание крестца движутся каудально (книзу) [2]. Таким образом, происходит передача дисфункции таза по восходящей - в челюстно-лицевую область, по нисходящей – в в суставы костей голени и стопы. По этой причине, врач-остеопат, при общем осмотре пациента с постурологическими нарушениями, отводит важную роль прикусу пациента и предшествующему стоматологическому вмешательству.

Таблица 1. Структура обращаемости

Возраст (лет)	*Направлены от остеопата к стоматологу*	*Направлены от стоматолога к остеопату*	*Самостоятельно обратились после приема стоматолога*	*Всего обращений по поводу КМД*
18-44	10	3	2	15 (54%)
45-60	7	1	3	11 (39%)
60-75	1	0	1	2 (7%)
Итого:	18 (64,5%)	4 (14%)	6 (21%)	28 (100%)

Врач-стоматолог в свою очередь должен использовать комплексный подход в лечении пациента, ведь некорректно поставленная пломба, завышающая прикус, или ошибка в изготовлении съемных и несъемных зубных протезов, удаление зубов и несвоевременное их замещение приводят к краниомандибулярным дисфункциям. При стоматологическом лечении с использованием ортодонтических аппаратов, перед их установкой следует оценить общее состояние опорно-двигательной системы пациента, в частности: симметричность тела, позицию стоп, нижних конечностей, положение позвоночника, головы и симметрию лица. При наличии подозрений на патологию следует направить его на остеопатический прием.

После проведения ортодонтического обследования пациентам с подозрением на КМД необходимо проводить скрининг стоматогнатической системы по «Гамбургской» схеме сокращенного обследования ВНЧС (Ahlers M.O., Jakstat H.A., 2000). Этот тест позволяет за 5 мин определить, есть ли у пациента КМД. Врач ортодонт выясняет:

1. Асимметрично ли открывание рта?
2. Открывание рта резко ограниченное или слишком большое?
3. Определяются ли внутрисуставные шумы?
4. Асинхронен ли окклюзионный звук?
5. Болезненная ли пальпация жевательных мышц?
6. Травматична ли эксцентрическая окклюзия зубов? [19]

При наличии 2 или более пунктов требуется проведение клинического остеопатического функционального анализа ВНЧС и всего опорно-двигательного аппарата. После проведения всех методов обследования возможна постановка диагноза и выбор тактики комбинированного лечения, включающего в себя ортодонтические и остеопатические терапевтические методы.

Чтобы оценить нуждаемость стоматологических пациентов в лечении у стоматолога и остеопата нами были собраны статистические данные (таблица 1).

Установлено, что потребность в лечении КМД на остеопатическом приеме составляет 2,5% (28 обращений) из общего числа - 1150. Из них (28 обращений - 100%) консультация стоматолога (ортодонта, ортопеда, терапевта (реставратора) и хирурга) требуется 64% пациентов, от стоматолога направлены к остеопату 15% и самостоятельно обратились после приема стоматолога 22% пациентов центра. Из этого следует, что врачу-стоматологу при лечении КМД следует учитывать долговременные последствия своего лечения, поэтому необходимо проведение комплексной реабилитации пациентов в сотрудничестве с остеопатом.

Выводы:

1. Связь нарушений постурального равновесия с зубочелюстной системой, с точки зрения остеопатии, реализуется посредством биомеханического взаимодействия позвоночного столба с костями черепа, а также наличия самопроизвольного движения костей черепа – «первичного дыхательного механизма» (ПДМ). Из чего следует, что дисфункции в нижележащих структурах этого взаимодействия является причиной вышележащих нарушений, а именно краниомандибулярных дисфункций (КМД).
2. В ходе исследования выявлено, что нуждаемость остеопатических пациентов в лечении КМД составляет 2,4% из общего числа обращений, и лишь седьмая часть данных пациентов поступили на прием к остеопату по направлению стоматолога, что говорит о недостаточной их осведомленности о возможности данного сотрудничества.

Литература

1. Проффит У.Р. Современная ортодонтия / пер. с англ. под ред. Л.С. Персина – 2-е изд. – М.: МЕДпресс-информ, 2008. 560 с.
2. Вартанян И.А., Кравченко Т.И., Москаленко Ю.Е., Кузнецова М.А., Пестерев ЛГ, Родионова ТА. Остеопатия. Учебник для медицинских вузов. City: СпецЛит, 2014. 335 с.
3. A. T. Still. Autobiography of Andrew T. Still: With a History of the Discovery and Development of the Science of Osteopathy / Kessinger Publishing, 2007. 514 p.
4. Амиг Ж.-П. Зубочелюстная система. Стоматологическая концепция. Остеопатическая концепция / СПб.: Sauramps. Medical, 2003. 239 с.
5. Цимбалистов А.В., Лопушанская Т.А., Червоток А.Е. и др. / Комплексный подход к лечению больных с дисфункцией височно-нижнечелюстных суставов // Материалы I Международного симпозиума «Клиническая постурология, поза и прикус». – СПб., 2004. С. 26–29.
6. Червоток А.Е. Функциональное состояние опорно-двигательного аппарата у больных с аномалиями и деформациями прикуса // Сборник научных трудов конгресса, посвященного 30-летию со дня открытия Центрального научно-исследовательского института рефлексотерапии «Традиционная медицина – 2007». – М., 2007.
7. Перова Е.Г., А.А. Левенец. Характер зубочелюстных аномалий и деформаций у детей с различным состоянием опорно-двигательного аппарата // Научно-практический журнал «Институт Стоматологии». 2010. №1. С. 74–75.
8. Салагай О.О., Вязьмин А.Я., Молоков Д.Д. Патогенетические механизмы развития постуральных нарушений у детей с аномалиями зубочелюстной системы // Современные проблемы здоровья матери и ребенка : Матер. Сибирско-Американской науч.-практ. конф. – Иркутск, 2006. С. 152–153.
9. Салагай О.О., Вязьмин А.Я., Молоков Д.Д. Постурологические характеристики человека при изменении положения нижней челюсти // Стоматолог. 2006. № 5. С. 30–35.
10. Capurso U. Occlusione dentale e coinvolgimento temporomandibulare in patologia reumatologica // Minerva Stomatol. 1990, Vol. 39, № 4. P. 327-335.
11. Персин Л.С., Елизарова В.М., Дьякова С.В. Стоматология детского возраста / М.: Медицина, 2003. 640 с.
12. Хорошилкина Ф.Я. Нарушение осанки при аномалиях прикуса // Ортодент- Инфо. 2000. № 1–2. С. 40–47.
13. Егорова А.И. Краниальная остеопатия. Руководство для врачей / МАПО. СПб. 2006. 488с.
14. Чикуров Ю.В. Краниосакральная терапия / М. Изд. Триада-Х, 2007. 226 с.

© Bulletin of Medical Internet Conferences, 2017

15. Москаленко Ю.Е., Кравченко Т.И., Вайнштейн Г.Б. Медленноволновые колебания в краниосакральном пространстве: гемоликворо-динамическая концепция происхождения // Физиологический журнал России им. И.М. Сеченова. 2008. Т94. №4. С.441-447.
16. Frymann Viola M. Eine Studie über die rhythmischen Bewegungen des lebenden Schädels / JAOA 1971. №70 P. 928-945
17. Захаров А.В., Куликова Н.Г. Научно-экспериментальное обоснование первичного дыхательного механизма и способы его коррекции // Безопасность и выживаемость населения в условиях переходного периода: проблемы и пути их решения: сборник докладов III Всероссийской научно-практической конференции 23 ноября 2013 года. Под ред. И.В.Пестовой, О.С.Бовыкиной — Киров, 2013. С. 73-78
18. Magoun Harold I. Osteopathy in the Cranial Field / The Cranial Academy, 1976. 380 p.
19. Лебеденко И.Ю., Арутюнов С.Д., Антоник М.М., Ступников А.А. Клинические методы диагностики функциональных нарушений зубочелюстной системы / М.: МЕДпресс-информ, 2008. 112 с.
20. Zakharov A.V., Moseychuk V.V., Okushko V.R., Vturin S.A., Petrov A.A., Suetenkov D.E. Demonstration of skull bones mobility using optical methods: practical importance in medicine // Progress in Biomedical Optics and Imaging - Proceedings of SPIE Сер. "Saratov Fall Meeting 2013: Optical Technologies in Biophysics and Medicine XV; and Laser Physics and Photonics XV". 2014. P. 903106.
21. Байрамова Л.Н., Закирова Г.Г., Текутьева Н.В. Остеопатическое сопровождение пациентов с аномалиями зубочелюстной системы // Российский остеопатический журнал. 2015. № 1-2 (28-29). С. 86-94.
22. Васильева М.Б., Косырева Т.Ф., Метелькова Е.В. Остеопатические дисфункции при быстром расширении верхней челюсти // Стоматология детского возраста и профилактика. 2016. Т. 15. № 1 С. 38-42.

Bulletin of Medical Internet Conferences (ISSN 2224-6150)
2017. Volume 7. Issue 9

ID: 2017-09-5-A-12255 Краткое сообщение

Петрова М.М., Петрова А.П.

Анализ состояния стоматологической помощи в средних общеобразовательных школах г. Саратова

ФГБОУ ВО Саратовский ГМУ им. В.И. Разумовского Минздрава России

Резюме

В работе рассмотрены основные аспекты организации школьного стоматологического кабинета. В школьной стоматологии важно развивать профилактическое направление, создать возможность проведения доступной и своевременной санитарно-просветительной работы с детьми и их родителями.

Ключевые слова: профилактика, школьная стоматология, гигиенист стоматологический

Введение

Налаженность системы школьной стоматологии была одним из результатов советской медицины. В этом достоинство профессора Т.Ф. Виноградовой. Сейчас в России школьная стоматология испытывает затруднения, которые предпочтительно связаны с изменением хозяйственного механизма в стране.

С переходом на рыночные отношения в особых условиях оказалась не только детская стоматология, ранее полностью зависимая от государственного обеспечения, но и школьные стоматологические кабинеты. На данный момент значительная часть школьных стоматологических кабинетов закрыта [1-5].

Школьный стоматологический кабинет имеет ряд предпочтений по оказанию лечебно профилактической помощи детям, по сравнению с детскими стоматологическими поликлиниками, благодаря максимальному уровню доступности, приближенности к детям, возможности проведения частой санитарно-просветительской работы с детьми, родителями и педагогическим составом [6-10].

На сегодняшний день школьная стоматология требует преобразования. Новые возможности открылись благодаря введению в 2001 году специальности «Гигиенист стоматологический» (приказ МЗ РФ №33, 2001) Возможно введение в структуру школьной стоматологии гигиениста стоматологического, даст возможность расширить профилактическое направление в школьной стоматологии.

Цель: изучить состояние школьной стоматологии в г. Саратов, привлечь внимание к проблеме школьных стоматологических кабинетов.

Материал и методы

В процессе работы было изучено содержание книг, журналов по стоматологии, проведен анализ статей, а также различных сайтов. Был использован метод анкетирования. В целях которого узнать отношение родителей к школьным стоматологическим кабинетам.

Результаты

Всем известно, что из-за доступных профилактических мероприятий и регулярных осмотров у стоматолога возможно защититься от развития кариеса зубов, сделать минимальной распространенность болезней пародонта. Школьные стоматологические кабинеты один из важнейших составляющих детской стоматологии, направленный на сохранение, укрепление здоровья детей обучающихся в школах на основе диспансеризации [11-14].

В школе создаются наиболее благоприятные условия для широкого охвата детей в возрасте от 7 до 18 лет, для диагностических, профилактических и лечебных мероприятий. Кроме детей, школьная стоматология может помогать родителями, чьи дети нуждаются в диспансеризации и лечении. В целях диспансеризации населения обеспечивать непосредственный контакт с педагогическим составом и родителями школьников, для повышения уровня санитарной культуры в вопросах профилактической стоматологии.

Основными преимуществами школьного стоматологического кабинета является: длительная диспансеризация детей, профилактические мероприятия, как на групповом, так и индивидуальном уровне, быть доступной для детей, обеспечивать высокую медицинскую, социальную и экономическую эффективность.

В г. Саратов всего 92 Средних Общеобразовательных Школ. Среди них, только в 3 школах имеется действующий школьный стоматологический кабинет. В большинстве других школ он находится, но за последние 10 лет ни разу не работал.

Так же было проведено анкетирование родителей школьников МОУ СОШ «Гимназия №87» и МОУ СОШ №72.

Среди вопросов анкеты, главным являлся вопрос: «Как Вы относитесь к тому, если в школе появится стоматологический кабинет? 80% родителей относятся положительно, а отрицательного ответа никто не дал.

Таким же образом было предложено выбрать, какие манипуляции Вам хотелось, чтобы выполнял врач школьного стоматологического кабинета? 30% опрошенных выбрали только профилактические беседы о правильной гигиене полости рта, обучение школьников методу правильной чистке зубов. 60% преимущественно хотели бы, чтобы их детям проводили осмотр полости рта, проведение индекса гигиены полости рта, подбор средств для гигиены полости рта, и при необходимости сообщать родителям о негативном состоянии полости рта. И только 10% согласились, чтобы детям проводили лечение зубов в школьном стоматологическом кабинете. Также поинтересовалась у родителей, когда их дети последний раз были у стоматолога на профилактическом осмотре или лечении. 65% опрошенных ответили что год назад. 30% пол года назад, а 5% не смогли вспомнить, когда последний раз их дети посещали врача-стоматолога.

Изучив организацию, принципы работы, и необходимое оборудование школьного стоматологического кабинета, решила поинтересоваться у администрации школ, что они думают в отношении школьной стоматологии. Ведь для организации школьной

 © Bulletin of Medical Internet Conferences, 2017

стоматологии необходимо выделять средства из бюджета школы, на коммунальные услуги, ремонт, оборудование и оснащение кабинета, а в условиях современной экономики на это необходимо затратить достаточное количество средств.

В ходе исследования было опрошено 89 руководителей образовательных учреждений, 10 школ хотели бы в ближайший год возобновить работу школьных стоматологических кабинетов. В 15 школах неоднократно вопрос о школьном стоматологическом кабинете поднимался родителями учащихся. И 64 школы не исключают возможность организации школьного стоматологического кабинета, но только по инициативе органов управления образования и здравоохранения. 45 руководителей образовательных учреждений ответили, что считают необходимым наличие школьного стоматологического кабинета в школе.

Обсуждение

Таким образом, организация школьной стоматологии в г. Саратов возможна при поддержке органов управления образования и здравоохранения, и инициативе администрации школы.

Заключение

1. В средних общеобразовательных школах г. Саратов наблюдается низкий уровень стоматологической службы.
2. Большая часть родителей относится положительно к школьным стоматологическим кабинетам, но отдает предпочтение выполнению только профилактических манипуляций.
3. Половина руководителей учебных учреждений заинтересованы, и считают необходимым наличие школьного стоматологического кабинета.

Литература

1. Под ред. Леонтьева В.К. Кисельниковой Л.П Детская терапевтическая стоматология. Национальное руководство //ГеотарМедиа; 2017, 937 с.
2. Шлегель Ю.В. Состояние и перспективы развития школьной стоматологии // Современные проблемы науки и образования, Выпуск № 5 / 2013, с. 3-5
3. Авраамова О.Г., Колесник А.Г. Эффективность реализации профилактического направления в системе школьной стоматологии // Стоматология. 2014; 93(3), с. 53-56.
4. Западеева С.В. Возможности реализации профилактического направления в системе школьной стоматологии в современных условиях, 2009, с. 3-4
5. Шлегель Ю.В. Медико-социальные особенности формирования стоматологического здоровья детей младшего школьного возраста, 2015 , с. 6-8
6. Леонтьев В.К., Пахомов Г.Н. Профилактика стоматологических заболеваний. 2006, с.757-760
7. Леус П.А. Опыт практической реализации массовых программ профилактики стоматологических заболеваний на основе доказательной медицины,// Саратовский научно-медицинский журнал. 2011.с. 196-198.
8. Леус П.А. Профилактическая коммунальная стоматология , 2008, с. 125-127.
9. Mosby's Dental Dictionary // Mosby, USA, 2006, P. 359.
10. Приказ Минздрава РФ от 06.02.2001 N 33 «О введении специальности Стоматология Профилактическая».
11. Кисельникова Л.П., Бояркина Е.С., Нагоева М.М., Мателo С.К., Жмырев С.В. Опыт реализации образовательной профилактической стоматологической программы для детей старшего дошкольного возраста детских дошкольных учреждений цао г. Москвы // Стоматология детского возраста и профилактика. 2014. Т. 13. № 2. С. 59-64.
12. Леус П.А., Деньга О.В., Калбаев А.А., Кисельникова Л.П., Манрикян М.Е., Нарыкова А.А., Омельченко А.В., Смоляр Н.И., Спиней А.Ф., Хамадеева А.М. Европейские индикаторы стоматологического здоровья детей школьного возраста // Стоматология детского возраста и профилактика. 2013. Т. 12. № 4 (47). С. 3-9.
13. Бакшеева С.Л., Горбач Н.А., Алямовский В.В. Мероприятия по оптимизации стоматологической помощи населению северных территорий Красноярского края // Институт стоматологии. 2009. Т. 2. № 43. С. 12-15.
14. Алямовский В.В., Бриль Е.А., Нарыкова С.А. Санитарно -просветительная работа среди дошкольников в системе первичной стоматологической профилактики. Учебно-методическое пособие. Красноярск, 2001. 30 с.

Bulletin of Medical Internet Conferences (ISSN 2224-6150)
2017. Volume 7. Issue 9

ID: 2017-09-5-A-12259 Оригинальная статья

Маргарян А.Ш.

Дентофобия. Особенности стоматологического приема

ФГБОУ ВО Саратовский ГМУ им. В.И. Разумовского Минздрава России, кафедра стоматологии детского возраста и ортодонтии

Научные руководители: к.м.н. Петрова А.П., асс. Венатовская Н.В.

Резюме

В данной работе проведен обзор такого понятия как «дентофобия», было проведено определение уровня тревожности пациентов при стоматологических вмешательствах, а также даны рекомендации для психоэмоциональной подготовки пациентов перед проводимым лечением.

Ключевые слова: дентофобия, психоэмоциональный статус пациента, психоэмоциональная коррекция, шкала Кораха

Актуальность

Среди актуальных проблем современной стоматологии дентофобия занимает одно из важных мест. Это объясняется тем, что в современном обществе страх перед посещением стоматолога испытывает почти треть всего взрослого населения в возрасте от 23 до 55 лет. И эта причина ведет к психоэмоциональному напряжению непосредственно во время стоматологического приема, а также к несвоевременному оказанию медицинской помощи и развитию осложнений, что приводит к ухудшению общего стоматологического статуса населения.

Цель: в ходе проведенного исследования определить особенности стоматологического приема у пациентов с дентофобией.

Задачи:

1. выяснить что такое дентофобия, важно ли знание этой проблемы для врача-стоматолога;
2. сравнить степень тревожности пациентов на терапевтическом и хирургическом стоматологическом приеме и определить преобладающую;
3. определить основные причины возникновения дентофобии и дать рекомендации по снижению эмоциональной напряженности у пациентов на приеме.

Материал и методы

Был проведен анализ научной литературы по исследуемой теме, проведено анкетирование с помощью шкалы Кораха в период с 03.10.2016 по 28.10.2016 гг. среди 100 пациентов консультативной стоматологической поликлиники СГМУ по адресу г. Саратов ул. Большая Садовая,137 и ул. М.Горького,15. Сравнили результаты опроса у пациентов хирургического и терапевтического приема; определили преобладающую степень дентофобии, дали рекомендации по особенностям стоматологического приема.

Результаты и обсуждение

Организация стоматологического приема у населения в последние десятилетия основательно изменилась [1]. Это связано как с появлением новых медикаментов, инструментов, так и с внедрением современных технологий в лечении, а также с тем, что сами стоматологи стали уделять особое внимание психоэмоциональному статусу пациентов. Но визит к стоматологу среди населения остается связанным с отрицательными эмоциями.

Причина этому - дентофобия (стоматофобия, одонтофобия) – интенсивный, стойкий страх, объектом которого является стоматологическое лечение. Как термин дентофобия известна совсем недавно – с середины прошлого века [2], но сам страх появился вместе с первой стоматологической помощью. Из известных личностей фобией страдал Авраам Линкольн, шестнадцатый президент Соединенных Штатов Америки. Удаляя больной зуб без анестезии, дантист сломал ему челюсть. Роберт де Ниро, голливудский актер, избегает стоматологов, боясь инфицирования [3].

Как показывают статистические данные, страх, волнение и напряжение перед посещением стоматолога отмечают от 32 % до 85 % пациентов, около 5 % испытывают сильнейший страх при одном упоминании о стоматологе [4].

Главными причинами дентофобии среди пациентов стоматологического приема являются:

1. Собственный отрицательный опыт пациента при предыдущих стоматологических манипуляциях.
2. Чужой негативный пример. Человек перенимает образ поведения своих друзей и родных, испытывающих дискомфорт при посещении стоматологического кабинета.
3. При неблагоприятном исходе лечения в других областях медицины, человек испытывает стресс и в стоматологии.
4. Медиа-фактор. Сеть Интернет, средства массовой информации создают определенный образ стоматолога и врача в целом. Получая этот негативный пример, пациент составляет в своем сознании недостоверный стереотип.
5. Ощущение собственной беспомощности и потери контроля над ситуацией, когда пациент не в состоянии контролировать процесс, что приводит к появлению чувства уязвимости, которое вызывает страх.
6. Часто дентофобия связана с финансовым фактором. Пациенты боятся, что за лечение им выставят счет на большую, чем они рассчитывали сумму [7, 10].

Из-за чувства страха пациенты оттягивают посещение стоматологического кабинета и приходят на прием уже с острой болью и осложнениями. Во время приема такие пациенты игнорируют рекомендации врача и посещают стоматолога опять при крайней необходимости. На приеме такие пациенты истощают все энергетические запасы врача, мешая своим некорректным поведением сконцентрироваться на лечении, отчего страдает качество выполняемой работы, а нередко и весь распорядок дня в лечебном учреждении [5,6].

 © Bulletin of Medical Internet Conferences, 2017

Одной из главных ошибок стоматолога является игнорирование такого пациента. Вмешательство во время паники может привести к обострению соматических заболеваний пациента или даже привести к неотложным состояниям [7].

Выделяют 3 степени выраженности дентофобии [8,9]:

1. легкая – пациент испытывает легкое беспокойство, сидя в стоматологическом кресле;
2. средняя – в зависимости от вида стоматологического вмешательства, пациент испытывает тревогу, после проведенного успешного лечения чувство дискомфорта исчезает;
3. тяжелая степень – пациент посещает стоматолога только в случае крайней необходимости, создает трудности в процессе лечения, не выполняет рекомендации врача.

В течение 1 месяца было проведено исследование и выявление психологической напряженности у пациентов Консультативной стоматологической поликлиники СГМУ им. В.И. Разумовского.

Для сравнения степени тяжести дентофобии было проведено анкетирование по шкале Кораха пациентов на стоматологическом приеме. Пациенты (n=100) были разделены на 2 группы по 50 в каждой. 1 группу составляли пациенты терапевтического приема (n_1=50), 2 группу - хирургического приема (n_2=50).

На терапевтическом приеме большее количество пациентов с легкой степенью дентофобии и отсутствует тяжелая. В то время как на хирургическом тяжелая степень дентофобии определилась у 10% опрошенных (рисунок 1).

Такой результат можно объяснить тем, что:

- процесс удаления зубов психологически воспринимается негативнее, чем, например, реставрация зуба;
- чаще в детстве пациенты посещали стоматолога с целью удалить молочный зуб, и уже во взрослом возрасте пациент испытывает негативные эмоции пере кабинетом хирурга-стоматолога;
- удаление зуба у многих пациентов сопряжено с тем, что консервативные методики лечения зуба оказались неэффективны;
- пациенты, страдающие тяжелой формой дентофобии, оттягивают визит к стоматологу, в результате чего им может понадобиться только хирургическая помощь.

Также было выяснено, что в результатах среди пациентов терапевтического и хирургического приема преобладает средняя степень дентофобии (64% и 68% соответственно).

Для определения основных причин возникновения дентофобии и дачи рекомендаций по снижению эмоциональной напряженности у пациентов на приеме (n=100), в анкете были заданы дополнительные вопросы (рисунок 2-4).

1. Когда впервые появился страх перед стоматологическим приемом? (n=100) У большинства пациентов (70%) страх впервые появился в детском возрасте.
2. Чего вы боитесь наиболее всего при посещении стоматолога? (n=100) Наиболее всего пациенты боятся боли (47%) и инъекций (41%).
3. С помощью чего можно было бы снизить вашу тревогу перед стоматологическим лечением? (n=100) Часто встречающимися ответами на данный вопрос были: комфортная обстановка (52%), минимальное ожидание в очереди у кабинета врача (19%), прием успокоительного (10%).

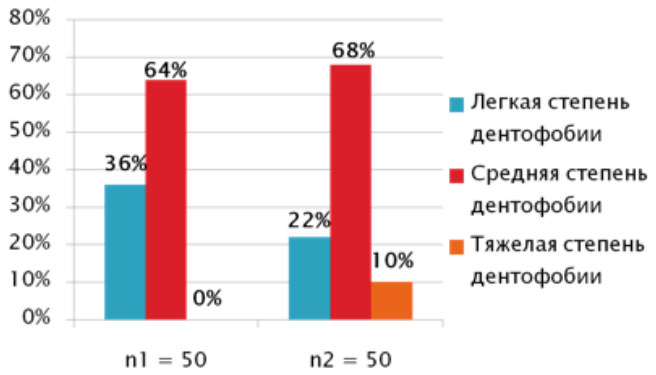

Рисунок 1. Сравнение степени тяжести дентофобии на терапевтическом (n_1=5) и хирургическом (n_2=50) стоматологическом приеме

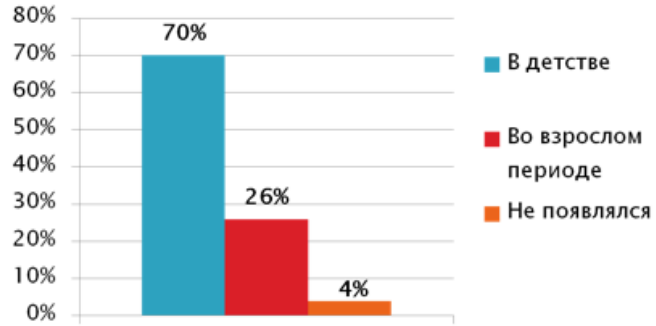

Рисунок 2. Когда впервые появился страх перед стоматологическим приемом?

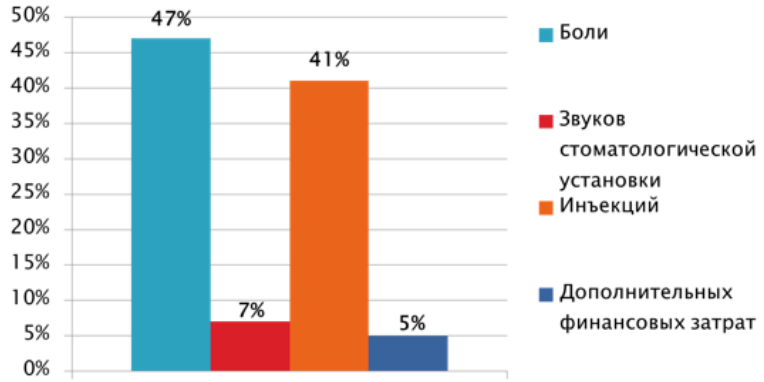

Рисунок 3. Чего вы боитесь наиболее всего при посещении стоматолога?

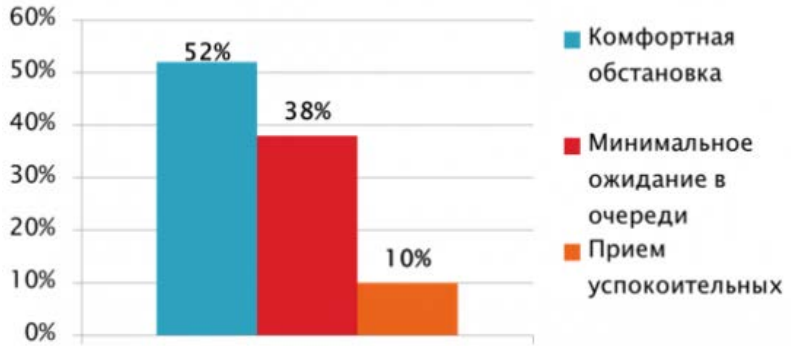

Рисунок 4. С помощью чего можно было бы снизить вашу тревогу перед стоматологическим лечением?

После проведенных исследований нами были выделены рекомендации по снижению эмоциональной напряженности у всех групп пациентов на стоматологическом приеме.

Общие рекомендации

1. Исходя из того, что у большинства опрошенных впервые страх появился в детстве, стоматолог на приеме должен донести до пациентов, что формирование отношений врач-пациент начинается еще на детском стоматологическом приеме. Они достигаются за счет регулярного посещения стоматологического кабинета с целью профилактического осмотра, своевременного лечения.
2. Использование современного оборудования и анестетиков для проведения манипуляций, обеспечивает отсутствие болевых ощущений и снижение напряжения от инъекций.
3. Если психоэмоциональная напряженность на приеме связана с финансовым фактором, то пациенту необходимо заранее ознакомиться с расценками на стоматологические услуги у данной клиники.
4. Создание комфортной обстановки «с порога». Это значит, что сам стоматологический кабинет и медицинский персонал не должен «отталкивать» от себя пациента.
5. Рациональный выбор времени и продолжительности лечения. Во многих стоматологических клиниках существует предварительная запись пациентов, которая избавляет их от ожидания возле кабинета стоматолога.

При легкой степени дентофобии достаточно общих рекомендаций и нуждаемость в дополнительной психологической подготовке перед стоматологическими манипуляциями отсутствует.

При средней степени дентофобии помимо общих рекомендаций показана психологическая коррекция эмоционального состояния на приеме. Врач должен подробно описать процедуру лечения, оценить психологическое состояние пациента, провести беседу. Необходимо создать атмосферу доверия и партнерства, систему положительных отношений «врач - пациент». Психопрофилактика важна для стоматологов, так как средняя степень дентофобии является преобладающей.

При тяжелой степени дентофобии недостаточно общих рекомендаций и психопрофилактики на стоматологическом приеме, так как требуется сотрудничество с психотерапевтом и коррекция эмоционального напряжения с помощью фармакологической поддержки. Психотерапевт находит причины развившегося страха, избавляет от ложных установок и связанных с ними отрицательных эмоций и учит пациента самостоятельно снимать психоэмоциональное напряжение. Фармакологическая поддержка представляет собой премедикацию. Она направлена на снижение тревоги и стресса пациента в процессе подготовки к лечению с помощью медикаментов. Выделяют седативные препараты растительного происхождения (настойка валерианы, пустырника); транквилизаторы (диазепам, фенозепам, седуксен, сибазон); препараты других химических групп (триоксазин, атаракс). Тяжелая степень выраженности дентофобии встречается чаще всего на хирургическом приеме, поэтому хирургу-стоматологу важно контролировать психоэмоциональное состояние пациента.

Выводы:

1. Дентофобия - это боязнь стоматологического вмешательства. Знание этой проблемы важно для врача-стоматолога, так как оно позволяет улучшить качество проводимого лечениay пациента с данной проблемой.

© Bulletin of Medical Internet Conferences, 2017

2. С помощью шкалы Кораха была сравнена степень тревожности пациентов на хирургическом и терапевтическом приеме. В результате было доказано, что пациенты на хирургическом стоматологическом приеме испытывают больший стресс, чем на терапевтическом стоматологическом приеме. Преобладающей степенью дентофобии является средняя (64% на терапевтическом и 68% на хирургическом приеме).
3. С помощью анкетирования были выяснены основные причины возниконовения дентофобии. Для снижения эмоциональной напряженности у пациентов врачу-стоматологу необходимо выяснить степень выраженности дентофобии и, в зависимости от этого, проводить психопрофилактику на стоматологическом приеме, медикаментозную терапию или направить пациента на прием к психотерапевту.

Литература

1. Бакшеева С.Л., Горбач Н.А., Алямовский В.В. Мероприятия по оптимизации стоматологической помощи населению северных территорий Красноярского края// Институт стоматологии. 2009. Т. 2. №43. С. 12-15.
2. Айер У. Психология в стоматологической практике / СПб.: Питер, 2008. 224 с.
3. Hetz G. F. MPG: На что стоматологам следует обратить особое внимание? // Новое в стоматологии. 2002. №2. С.87-88.
4. Бойко В.В. Физический дискомфорт на приеме и негативный стоматологический опыт пациента // Институт стоматологии. 2002. №4. С.7-10.
5. Казакова Л.Н., Бабаджанян С.Г., Терещук О.С. Экспериментально-психологическое исследование состояния детей перед стоматологическим вмешательством // В сборнике: Стоматология: шаг в будущее. Сборник материалов международного научного е-симпозиума. 2013. С. 90-98.
6. Казакова Л.Н., Бабаджанян С.Г. Оценка эмоционального состояния детей перед стоматологическим вмешательством // Академический журнал Западной Сибири. 2013. Т. 9. №3 (46). С. 75-76.
7. Лепилин А.В., Суетенков Д.Е., Казакова Л.Н. Психоэмоциональное напряжение как основа дентофобии и причина развития стресса // Стоматология детского возраста и профилактика. 2004. Т. 3. №3-4. С. 28-30.
8. Анисимова Е.Н., Гасанова З.М., Молчанов А.С., Рязанцев Н.А. Психологический способ коррекции страха и тревоги перед стоматологическим вмешательством // Эндодонтия today. 2012. №1. С. 31–35.
9. Laurence J. Legislation and ethics. Thwarting vicarious liability // American journal of orthodontics and dentofacial orthopedics. 2000. №3. P.370-372.
10. Рыжова Е.А., Петрова А.П. Формирование долгосрочных позитивных отношений врача-стоматолога и пациента // Дентал Юг. 2010. №5. С. 56.

Bulletin of Medical Internet Conferences (ISSN 2224-6150)
2017. Volume 7. Issue 9

ID: 2017-09-5-A-12264 Краткое сообщение

Демина М.А.

Положительные и отрицательные аспекты работы с ортодонтическими конструкциями, критерии выбора

ФГБОУ ВО Саратовский ГМУ им. В.И. Разумовского Минздрава России, кафедра стоматологии детского возраста и ортодонтии

Резюме

В настоящее время существует большое количество различных видов ортодонтических конструкций, которые должны не только эффективно устранять зубочелюстные аномалии, но и соответствовать другим критериям - функциональность, удобство работы с конструкцией и комфорт в использовании, отсутствие осложнений в процессе использования и после снятия системы.

Ключевые слова: вестибулярные брекеты, лингвальные брекеты, осложнения

Введение

Сейчас на рынке ортодонтической продукции представлено множество модификаций брекет-систем, поэтому, перед врачом-ортодонтом и пациентом встает проблема выбора ортодонтической конструкции. При выборе брекет-системы врач должен помнить как про индивидуальные особенности строения зубочелюстной системы пациента, тяжесть зубочелюстной патологии, так и характеристики той или иной брекет-системы. Для пациента же важны в первую очередь эстетика и приемлемая стоимость лечения. В последнее время на рынке ортодонтической продукции появились брекеты, в значительной степени удовлетворяющие как функциональным, так и эстетическим требованиям [1].

Цель: сравнить положительные и отрицательные качества вестибулярных и лингвальных брекетов и выяснить критерии для выбора ортодонтической конструкции.

Материал и методы

Были изучены литературные данные и проведено анкетирование среди 34 пациентов в возрасте от 16 до 23 лет.

Результаты

В настоящее время для устранения зубочелюстных аномалий и нарушения прикуса применяются биологический (функциональный), аппаратурный, хирургический, ортопедический (протетический) и комбинированные методы лечения. Наибольшее распространение занимает аппаратный метод. Этот метод направлен на перераспределение механической и функциональной нагрузки на зубочелюстную систему: зубы, периодонт, альвеолярные отростки, ВНЧС. Лечение ортодонтическими аппаратами состоит из двух периодов: активного ортодонтического лечения (при действии функциональных элементов наступает перестройка в зубочелюстной системе) и ретенционного периода (в момент пассивного воздействия аппарата происходит закрепление достигнутого результата). Благодаря действию ортодонтических аппаратов возможно добиться расширения зубных дуг или их сужения, стимулировать и задерживать рост апикального базиса челюстей, изменять положение как отдельных зубов в зубном ряду, так и нижней челюсти (дистально, мезиально, в сторону), корректировать высоту окклюзии, восстанавливать функции зубочелюстной системы [1].

Брекет-системы – это сложные несъемные конструкции для исправления зубо-челюстных аномалий. В зависимости от расположения конструкции выделяют вестибулярные и лингвальные ортодонтические аппараты. У каждого вида ортодонтического аппарата есть как положительные, так и отрицательные свойства. Недостатком вестибулярных аппаратов является нарушение эстетики, поэтому для решения этой проблемы были разработаны прозрачные пластиковые брекеты и проволочные дуги в пластиковой оболочке. Но возник ряд проблем: брекеты меняли свой цвет и разрушались, а проволочные покрытия отслаивались от дуги при длительном нахождении в полости рта. Ситуация изменилась, когда были изготовлены керамические брекеты, хотя они и имеют свои недостатки, но сохраняют свой цвет. В настоящее время есть большое количество материалов, из которых изготавливаются ортодонтические аппараты: металл, пластик, керамика, сапфиры. Внедрение лингвальных брекетов позволило окружающим не видеть ортодонтическую конструкцию, но лингвальный аппарат имеет пониженную эластичность и требует более частой коррекции, а техника более труднодоступна, по сравнению с установкой и коррекцией вестибулярных конструкций. Лечение лингвальными аппаратами более трудоемкое и дорогостоящее. При их использовании уменьшается внутренняя часть полости рта, поэтому у пациентов в первое время могут возникнуть проблемы с дикцией. Еще одним недостатком является гигиена, которая требует больших усилий и времени, по сравнению с уходом за вестибулярными брекетами [5, 6, 8]. Осложнения при ортодонтическом лечении могут быть обусловлены неправильным планированием лечения, а также ошибками на отдельных его этапах. Следует помнить, что возможно развитие осложнений, как общего (головные боли, нарушение зрения и осанки), так и местного (кариозные поражения, осложнения со стороны тканей пародонта, ВНЧС) характера [10]. Таким образом, изменения возникают друг за другом: зубы-зубные ряды-челюсти-кости черепа-мышцы шеи и позвоночника. По данным исследования напряжение мышц шеи и позвоночника приводят к изменению осанки и головным болям. При применении брекет-систем происходит перестройка костной ткани в области швов черепа. При этом отмечается перерастяжение боковой группы мышц шеи. Это приводит к сдавливанию наружной и внутренней сонных артерий. При этом наблюдается ухудшение не только притока крови, но и ее оттока. Мозг находится продолжительное время в условиях ишемии. Кислородное голодание является причиной возникновения астено-вегетативного синдрома, который проявляется быстрой утомляемостью, ухудшением памяти. Кроме того, спазм сосудов и ишемия головного мозга значительно ухудшают трофику зрительных нервов. Это приводит к постепенному ухудшению зрения [2]. Возможно развитие аллергических реакций на материал, из которого изготовлена конструкция.

 © Bulletin of Medical Internet Conferences, 2017

Таблица 1. Сравнительная характеристика вестибулярных и лингвальных брекет-систем

Критерии/ Вид конструкции	*Эстетика*	*Техника постановки и коррекции*	*Положительные качества*	*Отрицательные качества*	*Цена*
Вестибулярные брекеты	Менее эстетичны (т. к. видны окружающим)	Простая и требует меньше времени	-лечение менее трудоемкое; -установка занимает меньше времени; -стоимость ниже; -более простой уход за конструкцией; -вызывают меньше осложнений	-высокая стоимость конструкции -сложность в уходе за системой и полостью рта -нарушение эстетики (для вестибулярных систем) -развитие осложнений в момент использования и после снятия конструкции	Высокая
Лингвальные	Более эстетичны (т. к. не видны окружающим)	Трудоемкая и занимает больше времени	-лечение более трудоемкое; -установка занимает больше времени; -стоимость выше -более сложный уход за конструкцией; -вызывают больше осложнений	-высокая стоимость конструкции; -сложность в уходе за системой и полостью рта; -нарушение эстетики (для вестибулярных систем); -развитие осложнений в момент использования и после снятия конструкции	Выше, чем вестибулярных

После установки брекет-систем возникают различные негативные процессы и в зубочелюстной системе. К таковым относятся изменения в твердых тканях зуба, тканях пародонта, костной ткани альвеолярного отростка. Могут возникать изменения связанные с чрезмерным расширением зубной дуги, при недоразвитии апикального базиса, увеличение подвижности опорных зубов, воспалительные изменения в слизистой оболочке десны и полости рта, кровоизлияние в периодонт, сдавление и некроз ограниченных участков периодонта, рассасывание цемента и дентина корня, деструктивные изменения в нервных волокнах пародонта. Так как гигиена полости рта затрудняется, это приводит к тому, что на труднодоступных поверхностях остается мягкий зубной налет, увеличивается количество микробной микрофлоры, все это приводит к развитию кариеса и его осложнений [3, 4, 9]. Чтобы избежать осложнений после окончания ортодонтического лечения больные некоторое время должны находиться под наблюдением своего лечащего врача.

Для выяснения субъективного мнения относительно качеств, которыми должны обладать ортодонтические конструкции, было проведено анкетирование, в котором приняли участие 34 человека. В возрасте 16-23 среди мальчиков и девочек. 17% пациентов выбрали лингвальные конструкции, но 83% все же отдают предпочтение вестибулярным брекетам, объясняя это меньшей стоимостью конструкции, а также из-за более простого способа ухода за системой, по сравнению с оральными брекет-системами. 70% пациентов пользуются ортодонтическими аппаратами из металла, 27% отдали предпочтение системам из керамики, 3% выбрали сапфировые брекет-системы, и ни у кого из опрошенных не было брекет-системы из пластмассы. По результатам анкетирования было выяснено, что 34% предъявляют жалобы на ухудшение гигиены полости рта, 23% утверждают, что гигиена не изменилась, 23% считают, что с установкой брекет-системы гигиена полости рта улучшилась и 20% затрудняются ответить на данный вопрос. Если рассматривать стоимость ортодонтических конструкций, то 63% удовлетворены, а 37% считает, что цена высокая. Так же было выяснено, что 60% после снятия брекет-системы продолжают некоторое время посещать ортодонта, 40% не делает этого. У 16% анкетируемых ортодонтические аппараты установлены на 6 месяцев, у 40% на год и у 44% больше, чем на 18 месяцев.

Заключение

1. для устранения зубо-челюстных аномалий используют брекет-системы вестибулярные или лингвальные;
2. при использовании ортодонтических конструкций возможно развитие общих (головные боли, нарушение зрения, нарушение осанки, развитие аллергических реакций) и местных (воспалительные изменения в слизистой оболочке десны и полости рта, кровоизлияние в периодонт, сдавление и некроз ограниченных участков периодонта, рассасывание цемента и дентина корня, деструктивные изменения в нервных волокнах пародонта, развитие кариеса и его осложнения) изменений в организме;
3. вестибулярные брекеты обладают следующими характеристиками: менее эстетичны, техника установки менее трудоемкая, занимает меньше времени, уход за системой менее сложный, стоимость ниже по сравнению с лингвальными брекетами;
4. по результатам анкетирования пациентов можно сказать, что вестибулярным брекетам отдается большее предпочтение (83%), чем лингвальным (17%).

Литература

1. Чабан А.В., Гепалова К.В., Потоцкая С.В. Анализ критериев выбора брекет-систем на ортодонтическом приеме в лечебных учреждениях Дальневосточного федерального округа // Стоматология детского возраста и профилактика, 2011. № 4. С. 42-44.
2. Бандура Е.А., Серова А.А., Шевякова Ю.А. Общее и местное влияние брекет-систем // Бюллетень медицинских интернет конференций, 2015. №10. С. 1211-1212.
3. Viazis A.D. Atlas of advanced orthodontics: a guide to clinical efficiency, 2012. P. 263.
4. Grohmann U. Aparatologia en Ortopedia Funcional, 2002. P. 76.
5. Головко Н.В. Ортодонтические аппараты. Учебное пособие. П.: Украинская медицинская стоматологическая академия, 2002. 92 с.
6. Профит У. Современная ортодонтия. М.: МЕДпресс-информ, 2006. 559 с.
7. Петровский Б.В. Большая медицинская энциклопедия. М.: Советская энциклопедия, 1975. 583 с.
8. Персин Л.С. Ортодонтия. Лечение зубочелюстных аномалий. М.: Инженер, 1998. 360 с.
9. Куцевляк В.И. Ортодонтия. Учебное пособие для студентов стоматологического факультета, врачей-интернов. Х.: СИМ, 2013. 325 с.

10. Гордеева Н.О., Егорова А.В., Магомедов Т.Б., Венатовская Н.В. Методология снижения риска патологии твердых тканей зубов при ортодонтическом лечении несъёмной аппаратурой // Саратовский научно-медицинский журнал. 2011, том 7, № 1, С.230-233.
11. Арсенина О.И., Гуненкова И.В. Применение современной несъемной ортодонтической техники при лечении пациентов с различными аномалиями и деформациями зубочелюстной системы // Новое в стоматологии. 1994. № 3. С. 16.
12. Данилова М.А., Газизуллина О.Р. Сочетанный метод лечения пациентов с зубочелюстно-лицевыми аномалиями, несъемной техникой и эластопозиционерами // Фундаментальные исследования. 2013. № 9-4. С.632-636.

© Bulletin of Medical Internet Conferences, 2017

ID: 2017-09-5-A-12273 Краткое сообщение

Тебуева А.А-А., Байрамова Н.В.

Применение мини-имплантатов в стоматологии

ФГБОУ ВО Саратовский ГМУ им. В.И. Разумовского Минздрава России, кафедра стоматологии детского возраста и ортодонтии

Научные руководители: асс. Давыдова Н.В., асс. Олейникова Н.М.

Tebueva A.A-A., Bayramova N.V.

Application of mini-implants in an odontology

Saratov State Medical University n.a. V.I. Razumovsky, Department of pediatric dentistry and orthodontics

Резюме
В данной работе содержится информация о сфере применении мини-имплантатов и о преимуществах при их использовании.

Ключевые слова: мини-имплантат, опора, ортопедическое лечение, ортодонтическое лечение

Abstract
This article contains information on the application of mini-implants, on advantage of their use and scope of application.

Keywords: mini-implant, support, orthodontic treatment, orthopedic treatment

Актуальность

За последние годы востребованность мини-имплантатов в стоматологии увеличилась. Это связано с увеличением доли населения пенсионного возраста (29,6% от общей численности населения страны), у которых выявляется резко выраженная атрофия челюстей, что делает невозможным использование обычных имплантатов. Также мини-имплантаты всё чаще начали использовать при установке брекет-систем в качестве неподвижной опоры. Возможно в перспективе их использование в детской имплантологии при врожденном отсутствии зубов [8].

Цель: выяснить эффективность использования мини-имплантатов.

Задачи:

1. Выявить различия между мини-имплантатами и обычными имплантатами.
2. Оценить целесообразность использования мини-имплантатов в ортопедии и ортодонтии.
3. Изучить возможность возникновения осложнений.

Материал и методы

Был проведен анализ научных статей, медицинских книг, учебной литературы.

Результаты и обсуждение

Мини-имплантат - это миниатюрный титановый штифт с резьбой, который применяют в различных клинических ситуациях. Одна часть штифта крепится к протезу, а другая – вкручивается в десну. Несмотря на то, что мини-имплантаты и обычные имплантаты используют в стоматологии в качестве искусственной опоры, между ними есть принципиальные отличия [9]. Рассмотрим отличительную характеристику в 1 таблице.

Попытки расширить показания и использовать мини-имплантаты вместо постоянных имплантатов достаточно рискованны и вызывают осложнения [8]. В последние годы при ортопедическом лечении для улучшения фиксации объемных частичных и полных протезов, всё чаще начали использовать специальные мини-имплантаты [2, 14, 15]. Показаниями для использований мини-имплантатов в ортопедическом лечении являются:

- атрофия альвеолярных отростков;
- тонкий альвеолярный гребень, в частности, на переднем участке, где гребень десны не бывает массивным;
- пародонтоз - при потере зубов и для шинирования подвижных зубов путем использования рядом с ними анкера (якоря) в виде вживлённого в кость имплантата;
- временное протезирование для предотвращения наклона и смещения соседних зубов в сторону образовавшегося дефекта [13].

По статистике 29,6% пациентов которые обращаются к ортопедам, люди пожилого возраста, у которых наблюдается атрофия альвеолярного отростка. При лечении таких пациентов, искусственную опору можно создать только с помощью мини-имплантатов. Мини-имплантат обладает хорошей первичной стабильностью в кости, благодаря тому, что зачастую не требуется препарирования костного ложе имплантата на всю длину, так как имплантат сам имеет агрессивный апекс - он может сам нарезать себе путь в кости, раздвигая остеоны, что так же благоприятно влияет на его первичную стабильность [2]. Период адаптации к протезу сводится к минимуму. Мини-имплантаты используют в тех клинических случаях, где использование имплантатов с диаметром более 2,0 мм противопоказано. Восстановление при помощи мини-имплантатов может обеспечивать пациенту хорошую функцию жевания и эстетикой [3].

По статистике у 80% населения неправильный прикус и искривленные зубы, и только 39% обращаются за ортодонтическим лечением к стоматологу. Мини-имплантаты на этапах ортодонтического лечения используют для создания контролируемой неподвижной опоры [12].

Таблица 1. Сравнительная характеристика

Критерии сравнения	*Мини-имплантаты*	*Обычные имплантаты*
Размер	Длина от 8 до 12 мм Диаметр до 2 мм	Длина от 10 до 25мм Диаметр от 1,8 до 5,5 мм
Методика установки	Методика установки является бескровной и включает: определение расположение штифтов и расстояния между ними; проведение местной анестезии; антисептическую обработку; затем делается прокол в десну с помощью ультразвукового бора, куда вкручивается мини-имплантат; сразу после установки имплантат используют в соответствии с поставленной целью.	Методика установки включает: определение расположение штифтов и расстояния между ними; проведение местной анестезии; антисептическую обработку; разрезается десна, открывая доступ к костной ткани; в костной ткани с помощью спец. инструментов делается отверстие – ложе имплантата; имплантат вкручивается в костную ткань; десна зашивается.
Длительность процедуры установки	5 минут на 1 мини-имплантат.	15-20 минут на 1 имплантат.
Возможность использования	Сразу после установки, так как отсутствует остеоинтеграция.	3-6 месяцев надо ждать, чтобы произошёл полный процесс остеоинтеграции.
Долговечность	От 1,5 до 15 лет.	Многие фирмы дают пожизненную гарантию.
Стоимость процедуры	8 -12 тысяч	16 тысяч и выше

Несмотря на широкое разнообразие типов мини-имплантатов, они могут отличаться между собой формой, длиной и диаметром внутрикостной и внекостной частей. Ортодонтические мини-имплантаты также могут отличаться материалами, из которых могут быть изготовлены: титансодержащие сплавы, нержавеющая сталь [4]. Показаниями для использования мини-имплантатов в ортодонтическом лечении являются:

- закрытие постэкстракционных промежутков;
- интрузия передней группы зубов при глубоком прикусе;
- интрузия боковой группы зубов при открытом прикусе;
- устранение экструзии зубов при отсутствии антагонистов[10].

Возможными местами для установки мини-имплантатов являются твёрдое небо, ретромолярная область, верхнечелюстной бугор, фронтальная носовая ось, нижнечелюстной симфиз и места отсутствующих зубов альвеолярного гребня [11]. Одно из частых мест установки – межкорневое пространство между смежными зубами. Для фиксации, в кости челюсти, с помощью бора формируется узкий канал, где фиксируют изделие [5]. Для стабильности самого имплантата минимальное расстояние между имплантатом и корнем зуба должно составлять 1мм [1].

При использовании мини-имплантатов необходимо помнить о важности хорошей гигиены полости рта, чтобы не возникли осложнения в виде очаговых форм пародонтита. Также могут возникнуть осложнения в процессе лечение в виде отторжения, инфицирования, подвижности и воспалительного процесса вокруг головки имплантата. Количество осложнений минимально и составляет 0,5 случаев. [6].

Выводы

1. Мини-имплантаты в отличие от обычных имплантатов относятся к временным конструкциям, несмотря на это, в последнее время их всё чаще начали использовать в качестве искусственной опоры, так как их установка происходит быстрее, дешевле и с минимальным количеством осложнений.
2. Характерная особенность строения мини-имплантатов позволяет добиться хорошей первичной стабильности в кости, уменьшить период адаптации в ортопедическом и ортодонтическом лечении.
3. Применение мини-имплантатов открывает широкие возможности для проведения лечения пациентов. Несмотря на все преимущества, необходимо помнить об осложнениях, которые могут возникнуть в процессе лечения в 0,5% случаев.

Литература

1. Пронина Н.С. Оценка стабильности ортодонтических микроимплантатов // Бюллетень медицинских интернет-конференций. 2014. Т. 4. N 12. С.1345-1346.
2. Королев А.И., Фищев С.Б. Применение мини-имплантатов как постоянной опоры для немедленной функциональной нагрузки съемными протезами при неблагоприятных анатомо-топографических условиях на верхней челюсти // Современная наука: актуальные проблемы и пути их решения. Липецк. 2014. № 11. С. 138-146.
3. Порошин А.В., Михальченко Д.В., Алешечкин А.А., Майборода А.Ю. Ортопедическое лечение полными съемными протезами с фиксацией на мини-имплантаты // Волгоградский научно-медицинский журнал. 2013. № 4. С. 50-51.
4. Суетенков Д.Е., Терентюк Г.С., Горин Д.А., Фирсова И.В., Леонова В.А., Арушанян А.Р. Ортодонтический микроимплантат // патент на полезную модель RUS 119604 30.09.2011
5. Суетенков Д.Е., Фирсова И.В., Захаров А.В., Арушанян А.Р. Способ установки ортодонтического микроимплантата и шаблон для его осуществления // патент на изобретение RUS 2470609 09.03.2011
6. Суетенков Д.Е., Захаров А.В., Леонова В.А. Уровень гигиены полости рта при использовании ортодонтических микроимплантатов // Стоматология детского возраста и профилактика. 2011. Т. 10. № 1. С. 64-68.
7. Трезубов В. Н., Щербаков А. С., Мишнев Л. М. Ортопедическая стоматология: факультетский курс. – М., 2010. – С.58.
8. Хафизова Ф.А., Миргазизов М.З., Хафизов Р.Г., Миргазизов Р.М., Хаирутдинова А.Р., Шайхутдинова Д.И. Разборные геростоматологические миниимплантаты для беззубых атрофированных челюстей // Казанский (Приволжский) федеральный университет. Казань. 2008. С.1-2.
9. Кишко Э.В. Отличие мини-имплантатов от обычных имплантатов [Электронный ресурс] // stomport.ru: стоматологический портал. 2009. URL: http://stomport.ru/stati/chem-otlichayutsya-mini-implanty-ot-obychnyh-im.... (дата обращения:05.01.17).

© Bulletin of Medical Internet Conferences, 2017

10. Венатовская Н.В., Суетенков Д.Е. Эффективность закрытия постэкстракционных промежутков у взрослых пациентов с использованием устройств временной скелетной опоры // Бюллетень медицинских интернет-конференций. 2012. Т. 2. №.2. С.126-128.
11. Sung J-H., Kyung H-M., Bae S-M. Микроимплантаты в ортодонтии // СПб: Норта. 2006 174 с.
12. Wehbein H. Ортодонтическая фиксация на имплантатах // Квинтэссенция. 2005. № 4. С. 49-55.
13. Балабанников С.А., Ночевная Н.А., Гайдук И.В. Стоматологическая имплантология: учебное пособие. 2000. С. 12-14.
14. Ярулина З.И., Салеева Г.Т., Чибисова М.А., Михалев П.Н., Сагитов И.И. Определение рентгеноморфометрических индексов нижней челюсти по данным ортопантомографии и дентальной объемной томографии // Институт стоматологии. 2010. Т. 1. № 46. С. 99-101.
15. Патент РФ № 2219870, 18.03.2002. Миргазизов М.З., Сибгатуллин Х.А., Андреев И.М., Салеева Г.Т., Салеев Р.А., Валеев М.Б., Гумаров Р.Н., Нестеров О.В., Доренков Е.Л. Устройство для фиксации съемных протезов на имплантат.

Bulletin of Medical Internet Conferences (ISSN 2224-6150)
2017. Volume 7. Issue 9

ID: 2017-09-5-A-12332 Краткое сообщение

Евтеев С.С., Лебедева С.Н., Харитонова Т.Л.

Этиологические факторы дисколоритов зубов

ФГБОУ ВО Саратовский ГМУ им. В.И. Разумовского Минздрава России, кафедра стоматологии детского возраста и ортодонтии

Научный руководитель: доц. Суетенков Д.Е.

Резюме

В данной работе рассмотрены возможные этиологические факторы возникновения дисколоритов зубов и степень их влияния на изменение цвета эмали.

Ключевые слова: стоматология, дисколорит, изменение цвета эмали

Актуальность

Термин «дисколорит зубов» означает изменение цвета коронок естественных зубов. Изменение цвета зубов является достаточно частой причиной нарушения эстетики улыбки, распространенность данного состояния в структуре стоматологической патологии составляет около 15% [1]. Красивая улыбка отражает социальный успех человека, его здоровье и просто предрасполагает к себе людей, но сожалению, ритм жизни современного человека не всегда позволяет сохранить естественный вид зубов и их здоровье. Большое количество вредных привычек, в частности курение, неудовлетворительная гигиена полости рта, употребление большого количества продуктов с высоким содержанием красящих пигментов – все это негативно отражается на цветовой гамме зубов. Людям приходится отдавать немалые средства, чтобы попытаться изменить сложившуюся ситуацию с дисклоритом их зубов, посещая кабинет стоматолога, где им проводятся процедуры в виде профессионального отбеливания, профессиональной гигиены полости рта, которые бывают не всегда приятными и занимают большое количество их личного времени. Поэтому является важной ценностью вовремя осознать, что же влияет в большей степени на цвет зубов в повседневной жизни и постараться избежать данных негативных факторов.

Цель: структуризация этиологических факторов дисколоритов зубов и выявление взаимосвязи между причинами изменения цвета и оттенками зубов.

Задачи:

1. Отобразить структуру этиологических факторов изменения цвета зубов с описанием механизма действия каждого фактора.
2. Установить взаимосвязь между наиболее частыми этиологическими факторами дисколоритов и тонами зубов.

Материал и методы

Был проведен анализ научных статей, обзор современной учебной литературы по теме «изменение цветов зубов». Было проведено обследование 30 студентов стоматологического факультета ФГБОУ ВО «Саратовский государственный медицинский университет» им. В.И. Разумовского» Минздрава РФ в возрасте от 20 до 25 лет и 30 школьников МБОУ «Средняя общеобразовательная школа №33 имени П.А. Столыпина» города Энгельса в возрасте от 13 до 17 лет (средний возраст обследованных в обеих группах составил 17,8 лет). Из них – количество лиц мужского пола 27 (45%), женского 33 (55%). В данных группах проводилось анкетирование, где обследованным предлагалось выбрать наиболее частые причины, связанные с изменением цвета их зубов. Затем проводилась оценка цвета зубов с помощью цветовой шкалы «вита». Дальнейшая статистическая обработка производилась в ручном режиме.

Результаты и обсуждение

В структуре этиологических факторов дисколоритов зубов традиционно принято выделять два основных направления – временные и постоянные изменения цвета.

Временные изменения цвета зубов. К этой группе относятся те дисколориты, которые, как следует из названия, со временем могут либо усиливаться, либо исчезать, в зависимости от силы действия этиологического фактора [2]. К данному виду дисколоритов относятся весьма распространенные на сегодняшний день – изменения цвета зубов вследствие воздействия пищевых красителей, содержащихся в огромном количестве в продуктах и напитках, которые доступны широком ассортименте в любом продовольственном магазине и сетевом заведении общественного питания. Если вести речь о напитках, то на первый план выходит кофе, напиток, приготовляемый из жареных семян растений. Употребляя его горячим, человек создает условия для окрашивания своих зубов, ведь в промежутке между расширением и сжатием поверхностных слоев эмали, произошедшим в результате температурных колебаний, происходит проникновение красящих веществ внутрь зуба. В результате чего у людей, злоупотребляющих кофе, со временем появляется светло-коричневый или желтый оттенок эмали. Схожим механизмом действия обладает и чай, содержащий в своем составе красящий пигмент танин. Необходимо отметить, что дисколориты могут быть двух видов: внутренними и внешними. Если красящие вещества не проникают непосредственно в структуру зуба, а лишь оседают на его поверхности, то данное изменение цвета будет внешним. Если происходит обратное, и пигменты пронизывают эмаль, дентин и цемент зуба, то такое окрашивание будет именоваться внутренним. Отсюда следует вывод, что даже при употреблении негорячего кофе и чая, красящие пигменты могут оседать на поверхности эмали и вызывать окрашивание зуба, если человек после употребления напитка не производит полоскание рта водой [3].

Окрашенные сильногазированные напитки, ставшие спутниками современного фаст-фуда, которые часто употребляются людьми в молодом возрасте, составляющими группу риска, также способны вызывать изменение цвета зуба. Наличие в данных напитках регулятора кислотности в виде лимонной кислоты (пищевая добавка Е330) негативно отражается на здоровье и структуре зубов, а содержащиеся в большом количестве в их составе углеводы и сахара (около 20% в сумме), являются субстратом для

 © Bulletin of Medical Internet Conferences, 2017

размножения и обсеменения полости рта кариесогенной микрофлорой, что впоследствии приведет к деминерализационным процессам, нарушению целостности зуба. В дальнейшем, как уже описывалось ранее, пигменты будут проникать во внутренние структуры зуба и вызывать окрашивание. В проводимых научных исследованиях имитировались ситуации по воздействию агрессивными сильногазированными напитками на удаленные интактные зубы, где их помещали после очистки и дезинфекции в емкость с различными жидкостями сроком на одни сутки. В результате опыта было установлено, что наиболее агрессивной жидкостью является напиток Coca-Cola, вызвавший прокрашивание эмали на глубину – 0.81 мм [4].

Говоря о продуктах, обладающих наиболее сильными окрашивающими свойствами, стоит акцентировать внимание на сладостях и ягодах. Например, шоколад, в отличие от предыдущих продуктов не вызывает температурных колебаний в полости рта и не содержит в своем составе агрессивных кислот, но обладая в большей степени вязкостью и адгезией, он более длительно контактирует с поверхностью зуба, способствуя как проникновению пигментов в поверхностные слои эмали, так и образованию зубного налета. И следует не забывать, что даже такие полезные продукты, как ягоды, могут нанести вред здоровью и красоте зубов, если их употребление сделать не контролированным. Имея в своем составе, как большое количество пигментных веществ, так и повреждающих эмаль кислот, они также способствуют стойкому изменению цвета зубов. Самыми «неблагоприятными» для зубов считаются малина, виноград, черника и смородина.

Также к этой группе относят непостоянные дисколориты зубов, которые происходят вследствие наличия у человека вредных привычек. Самой распространенной привычкой, ведущей к пожелтению зубов – курение. Определяющим фактором механического повреждения зубов при курении являются огромные перепады температуры, которые происходят в полости рта во время выкуривания сигареты. По данным исследований температурные колебания достигают отметки в 10-15 раз от нормы [5]. Вследствие этого на поверхности эмали появляются малейшие микротрещины, в будущем через которые вглубь зуба будут проникать пигментные частицы и вызывать окрашивание.

Следующим по счету этиологическим фактором из группы временных дисколоритов является неудовлетворительная гигиена полости рта. Из-за не соблюдения правил чистки зубов, а в частности: проведение чистки менее двух раз в день, движения зубной щетки не соответствуют методикам чистки зубов, недостаточное количество времени, уделяемое на чистку, несвоевременная смена зубной щетки, слабое усилие, производимое на зубную щетку – с течением времени все эти факторы будут способствовать накоплению на зубах налета различной степени пигментации [6]. По своей видовой структуре, налет бывает двух основных видов – зеленый и коричневый. Первый тип чаще всего встречается у лиц молодого возраста. Располагаясь тонким слоем на поверхности фронтальной группы зубов, он имеет в своем составе хромогенную микрофлору (грибок Lichen dentalis), которая и определяет его цвет. Коричневый же тип наиболее часто можно встретить у курильщиков, лиц, злоупотребляющих чайными и кофейными напитками, а также лиц, работающих на предприятиях, связанных с производством латунных и бронзовых изделий, где в воздухе находится большое количество взвесей этих материалов, которые со временем осаждаются на поверхность зубов.

Следующим направлением в структуре этиологических факторов дисклоритов зубов является постоянное окрашивание. В свою очередь, оно подразделяется на постоянное врожденное изменение цвета и постоянное приобретенное.

Постоянное врожденное изменение цвета. Первой рассмотренной причиной в данной подгруппе будут «тетрациклиновые зубы». Данное заболевание редко встречается в клинической практике врача стоматолога, из-за возросшей роли профилактической работы женских консультаций, но все еще часто упоминается в учебных пособиях и литературе, поэтому есть смысл рассмотреть его подробнее. Изменение окраски зубов связано с приемом матерью во время беременности (начиная с пятого месяца внутриутробного развития) антибиотиков из группы тетрациклинового ряда, а также лечением ребенка до 7 лет этими же препаратами. Происходящее в это время фолликулярное развитие зубов нарушается, происходит связывание тетрациклина с гидроксиапатитом твердых тканей зубов с помощью хелатных соединений с образованием комплекса ортофосфата тетрациклина, который в будущем и будет отвечать за лимонный оттенок зубов. Через некоторое время, в результате попадания пищевых пигментов и происходящей фотохимической реакции из-за попадания солнечного света, цвет зубов будет становиться грязно-коричневым. Возможность появления «тетрациклиновых зубов» сохраняется и взрослого населения, принимающего данные лекарственные средства, у которых проникновение антибиотика во внутренние структуры зуба будет обусловлено диффузией препарата из слюны [7].

Также привести к развитию врожденного дисколорита может такая патология, как гемолитический диатез, развивающаяся в результате несовместимости крови матери и плода. В результате Rh-конфликта происходит гемолиз эритроцитов новорожденного и плода с образованием большого количества неконъюгированного билирубина. Проникая и накапливаясь в структуре временных зубов (в основном в дентине), со временем билирубин распадается, что и приводит к изменению цвета временных зубов начиная от желтого, заканчивая коричневыми или зеленовато-голубыми оттенками.

При врожденных пороках билиарной системы, когда вследствие различных этиологических причин происходит нарушение оттока желчи и ее застой в желчевыводящих путях, происходит нарушение связи между кровеносными и желчными капиллярами. В итоге это приводит к повышению уровня прямого и непрямого билирубина и дальнейший механизм изменения цвета схож с таковым, который был описан при гемолитическом диатезе.

При болезни Гюнтера (синонимы – врожденная порфирия, эритропоэтическая уропорфирия), передающейся по аутосомно-рецессивному типу происходит формирование недостаточности уропорфиноген-3-косинтазы, что ведет к избыточному образованию промежуточных продуктов синтеза гема, а именно – уропофриногена и копропорфиногена. В дальнейшем они откладываются в твердых тканях зубов, придавая им пурпурно-коричневый окрас, и флюоресцируют в ультрафиолетовом излучении либо оранжевым, либо красным оттенком [8].

При флюорозе избыток фтора поступает во время энамелогенеза в энамелобласты и образует прочную структуру гидроксифторапатита. В дальнейшем избыточное количество фтора фиксируется на поверхности эмали в виде соединения фторида кальция, закрывая собой гидроксиапатит эмали. Имея другие оптические характеристики, фторид кальция изменяет цвет поверхности эмали на более матовый. Дальнейший механизм изменения цвета при флюорозе не совсем изучен, но существуют предположения, что участки, становящиеся со временем более темными, являются более мягкими, куда в дальнейшем в большей степени проникают красители [9].

Изменение цвета при системной гипоплазии на более белый объясняется нарушением развития тканей зуба и процессами деминерализации. Причиной местной гипоплазии может стать травмирование молочного зуба во временной промежуток, когда происходит формирование постоянного зачатка зуба. При этом происходит поступление продуктов распада клеток крови в ткани зачатка постоянного зуба, которые включаются в матрикс эмали постоянного зуба во время его минерализации, изменяя его цвет на серый.

Постоянные приобретенные изменения цвета. Возрастное изменение цвета зубов является полиэтилогическим явлением и только при совокупности большого количества факторов, с течением времени у людей старшего возраста происходит изменение окрашивание коронок зубов. Во-первых, со временем изменяется количественное соотношение структур зуба – уменьшается количество более прозрачной эмали и увеличивается процент заместительного дентина, который в свою очередь не только является более темным по оттенку, но и легче подвержен пигментации, поскольку он обладает большей проницаемостью. Кроме того с возрастом происходит уменьшение пульповой камеры, что также ведет к уменьшению прозрачности зуба. Во-вторых, важную роль играет совокупность экзогенных воздействий, которые были уже описаны ранее в статье – это курение, наличие пищевых пигментаций, появление зубного налета, микротрещин и дефектов поверхностей зубов. Все это в совокупности формирует со временем вид «старого» зуба.

Цвет зубов может изменяться и в результате кариозного процесса. Уже на начальных стадиях патологического процесса в результате подповерхностной деминерализации происходит изменение цвета зубов – они становятся меловидными. В дальнейшем, с течением времени и прогрессированием процесса поверхностные и глубокие слои эмали и дентина будут насыщаться пигментами, диффундирующими из ротовой жидкости. На более поздних стадиях процесса, окрашивание некротизированного дентина в черный цвет будет происходить благодаря микрофлоре полости рта, а в частности – изменения будут вызывать Porphyromonas endodontalis и бактерии рода Prevotella.

Окраситься в розовый цвет коронка может в результате произошедшей травмы. Это происходит в исходе полного разрыва сосудисто-нервного пучка в области апикального отверстия. С течением времени из-за разложения гемоглобина и появлением в пульповой камере гемосидерина и прочих пигментов разложившейся крови, окрас зуба будет меняться на более темные оттенки – бордовые и даже сине-черные. Когда травмирующий фактор незначителен, и когда структура сосудисто-нервного пучка не нарушается, цвет коронки может поменяться на более желтые оттенки – это является следствием отложения третичного дентина и уменьшения размеров пульповой камеры [10].

Схожим механизмом действия изменения цвета обладают дисколориты при депульпировании зубов. Сохранившееся после некачественного препарирования участки пульпы под навесными стенками дентина, в дальнейшем после пломбирования также будут разлагаться до железосодержащих комплексов с последующим окрасом зубов в темно-серный цвет.

Нарушение техники пломбирования корневых каналов, когда вследствие неправильных действия врача материал оказывается в коронковой части зуба, в свою очередь также может привести к дисклориту зубов. Это актуально для паст, содержащих эвгенол, приводящих к окраске зубов в желто-коричневый оттенок, для материалов, содержащих формалин (резодент, резорцин-формалиновая паста, форфенан), изменяющих окрас зубов на розовый. Также при совершении ошибки во время эндодонтических манипуляций, когда участок отломанного металлического инструмента был оставлен в корневом канале, будет происходить изменение цвета зубов на темно-серый цвет благодаря диффундирующим ионам металлов.

При проведении анкетирования студентов и школьников, где им предлагалось выбрать имеющиеся у них причины дисколоритов, отраженные в статье - выявились наиболее часто встречающиеся факторы – это неудовлетворительная гигиена полости рта, употребление напитков, содержащих большое количество красящих пигментов, употребление красящих продуктов и наличие признаков кариозного поражения в полости рта. Реже встречались дисколориты вследствие некачественного лечения и никотиновые пигментации. Структура установленных предрасполагающих факторов дисколоритов зубов среди обследованных представлена в таблице 1.

Опираясь на данные таблицы можно сделать вывод, что в группе обследованных школьников – наиболее часто встречающимися факторами дисколоритов зубов являются пищевые пигментации – употребление как продуктов, так и напитков, содержащих большое количество красящих пигментов, а также неудовлетворительная гигиена полости рта. У группы студентов на первое место предрасполагающих факторов выходит кариозное поражение зубов. Также необходимо отметить, что в группе студентов появляется такая вредная привычка, способствующая изменению цвета зубов, как курение. Отсюда вытекают рекомендации, направленные на устранение дисколоритов. Лицам, злоупотребляющим употреблением красящих продуктов или напитков необходимо соблюдать гигиенические меры: после приема такой пищи необходимо тщательно прополоскать рот водой, либо, если есть возможность, почистить зубы. Лицам, имеющим неудовлетворительную гигиену полости рта необходимо освоить стандартный метод чистки зубов под контролем врача стоматолога, чистить зубы по 3 минуты 2 раза в день – утром перед завтраком и вечером перед сном, использовать дополнительные средства гигиены (флоссы, зубочистки, межзубные ершики) для отчистки контактных поверхностей, раз в три месяца менять зубную щетку на новую. Лицам, с кариозным поражением рекомендована санация полости рта, а мерой профилактики никотиновых пигментаций остается лишь отказ от данной вредной привычки.

Таблица 1. Структура факторов дисколоритов (n=60)

Факторы	Студенты (20-25 лет) (n=30)		Школьники (13-17 лет) (n=30)	
	Абс.	% от числа всех студентов	Абс	% от числа всех школьников
Употребление продуктов с высокой окрашивающей способностью	13	43	28	93
Употребление напитков с высокой окрашивающей способностью	13	43	18	60
Неудовлетворительная гигиена полости рта	11	36	17	56
Кариозное поражение зубов	20	66	10	33
Изменение цвета вследствие некачественного лечения	3	10	3	10
Никотиновые пигментации	3	10	0	0

© Bulletin of Medical Internet Conferences, 2017

Далее производилась оценка тона зубов с помощью цветовой шкалы. У группы обследованных зафиксированы цвета зубов от A1 до B4, наиболее часто встречались следующие: A2 (18% обследованных) и D4 (13% обследованных), C2 (13% обследованных). В ходе дальнейшей статистической обработки, производилось деление обследованных пациентов на группы, соответствующих их тону зубов, и производилась оценка влияния каждого этиологического фактора представленного в таблице на каждую группу. В ходе чего было установлена наиболее четкая взаимосвязь между неудовлетворительной гигиеной полости рта и дисколоритами их зубов. Студенты, имеющие тон зубов A1, лишь в 25% случаев имели недостаточный уровень гигиены, тогда как в следующих группах с более темными оттенками этот процент возрастал (B2 - 50%, D2 - 66%, A2 – 50 %, C1 – 50%, C2 – 50 %, A3 – 66%, D3 – 100%, B3 – 100%). Такая же тенденция прослеживалась и в группе школьников (D2 - 0%, A2 - 0%, C1 – 33%, C2 - 62,5%, D4 – 50%, A3 – 100%, D3 – 100%, B3%, A3,5 – 100%, B4 – 100%). В случае остальных этиологических факторов, такой четкой зависимости установлено не было. Например, употребление красящих напитков в группе, имеющей светлый оттенок B2 составило 100 % обследованных, тогда как у группы с тоном зубов B3, являющимся намного темнее – всего 50%. Наличие небольшого количества курящих среди обследованных, не позволило оценить данный параметр, но необходимо отметить, что самый светлый тон зубов курильщика составил C1, который является весьма темным оттенком, позволяющим говорить, что курение, также как и неудовлетворительная гигиена – имеют прямую зависимость с изменением цвета зубов.

Выводы

1. В группе обследованных школьников – наиболее часто встречающимися факторами дисколоритов зубов являются пищевые пигментации – употребление как продуктов (93%), так и напитков (60%), содержащих большое количество красящих пигментов, а также неудовлетворительная гигиена полости рта (56%). У группы студентов на первое место предрасполагающих факторов выходит кариозное поражение зубов (66%). Также необходимо отметить, в группе студентов появляется такая вредная привычка, как курение (10%).
2. В результате проведенного исследования, после статистической обработки была выявлена наиболее четкая зависимость между неудовлетворительной гигиеной полости рта и развивающимися дисколоритами зубов. Студенты, имеющие тон зубов A1, лишь в 25% случаев имели недостаточный уровень гигиены, тогда как в следующих группах с более темными оттенками этот процент возрастал (B2 - 50%, D2 - 66%, A2 – 50 %, C1 – 50%, C2 – 50 %, A3 – 66%, D3 – 100%, B3 – 100%). Такая же тенденция прослеживалась и в группе школьников (D2 - 0%, A2 - 0%, C1 – 33%, C2 - 62,5%, D4 – 50%, A3 – 100%, D3 – 100%, B3%, A3,5 – 100%, B4 – 100%). При этом установление такой же четкой зависимости среди других этиологических факторов не произошло, что говорит об их меньшей роли в возникновении изменения цветов зубов.

Литература

1. Бондарик Е.А. Естественный цвет зубов и причины его изменения // Медицинский журнал. 2010. N1. С. 111-114.
2. Боровский Е.В. Терапевтическая стоматология М.: ООО «Медицинское информационное агентство», 2009. – 840 с.
3. Курякина Н.В. Стоматология профилактическая Н. Новгород, 2005 - 284 с.
4. Прядезникова Н.А., Медова М.Р., Колодезникова М.А. Анализ влияния различных напитков на состояние зубов // Сборник материалов всероссийской научно-практической конференции, проводимой в рамках Форума научной молодежи федеральных университетов, Якутск, 15-19 сентября 2014 г. / отв. ред. Н.В. Малышева. Киров: МЦНИП, 2013. – 1094 с.
5. Жадько С.И., Герасименко Ф.И., Колючкина Е.А., Колбасин П.Н., Северинова С.К. Влияние хронической никотиновой интоксикации на состояние слизистой оболочки полости рта // Таврический медико-биологический вестник. 2012. N1. С. 80-83.
6. Тараева О.М. Влияние индивидуальной чистки зубов на количество зубного налета // Стоматология детского возраста и профилактика. 2009. N3. С. 66-72.
7. Chiappinelli, J. Tooth discolouration resulting from long-term tetracycline therapy // Quintessence Int. 1992. № 23. P. 539–541.
8. Бурак Ж.М., Бутвиловский А.В., Яцук А.И. Этиология, клинические проявления и врачебная тактика при изменениях цвета зубов, возникающих до их прорезывания // Стоматологический журнал. 2011. N1. С. 81-86.
9. Леус П.А., Козел О.А. Крапчатые зубы: учебное пособие. - Минск: БГМУ, 2009. - 53 с.
10. Булкина Н.В., Масумова В.В., Островская Л.Ю. Травма зуба. Учебно-методические рекомендации для студентов. - Саратов: СГМУ, 2003. – 76 с.
11. Акулович А.В., Попова Л.А. Распространенность отбеливания зубов на территории российской федерации // Саратовский научно-медицинский журнал. 2011. Т. 7. № 1. С. 268-269.
12. Акулович А.В., Ялышев Р.К. Корреляция между определением цвета зубов стандартной расцветкой и спектрофотометром // Эстетическая стоматология. 2012. № 1. С. 17.
13. Акулович А.В., Ялышев Р.К., Горохова Д.И., Купец Т.В. Влияние комбинирования зубных паст с разными активными компонентами на эффективность осветления эмали // Российская стоматология. 2013. Т. 6. № 4. С. 52-60.

Bulletin of Medical Internet Conferences (ISSN 2224-6150)
2017. Volume 7. Issue 9

ID: 2017-09-5-A-12333 Краткое сообщение

Осбанова Н.Г., Переплётчикова Ю.А., Венатовская Н.В.

Факторы, влияющие на развитие диастем

ФГБОУ ВО Саратовский ГМУ им. В.И. Разумовского Минздрава России

Научный руководитель: доц. Суетенков Д.Е.

Резюме

Проблема развития диастем актуальна на данный момент, в большинстве случаев эта аномалия исчезает самостоятельно с прорезыванием постоянных зубов, если после прорезывания проблема не устранилась, то необходимо обратиться к ортодонту для подбора индивидуального лечения, с учетом факторов развития, для избежания дальнейших проблем с зубным рядом и различных его заболеваний.

Ключевые слова: стоматология, диастемы, наследственность, макродентия

Актуальность

Различные виды аномалий зубных рядов и отдельных зубов в большей или меньшей степени отражаются на морфологическом строении и функции жевательного аппарата как единого целого, поэтому необходимо своевременное выявление проблем зубочелюстной системы и их устранение.

Цель работы: ознакомиться с факторами, влияющими на развитие диастем.

Задачи:

1. Установить причинные факторы образования промежутка между постоянными центральными резцами и варианты их коррекции.
2. Оценить вероятность передачи диастем по наследству.

Материал и методы

Проведён анализ научных статей, диссертационных работ, научной литературы. Для решения поставленных задач нами была изучена родословная, состоящая из 36 человек, из которых у 16 имелась диастема.

Результаты и обсуждение

Диастемой принято называть наличие при интактном зубном ряде свободного промежутка между центральными резцами, величина которого колеблется в пределах 1-10 мм [1]. Диастемы, в первую очередь, делятся на ложную и истинную. Ложная диастема характерна для периода смены временного прикуса на постоянный и наблюдается у 90% детей. Данный вид диастемы в стоматологическом лечении не нуждается и устраняется самостоятельно. Истинная диастема наблюдается в постоянном прикусе и не исчезает без специальной стоматологической помощи [2]. Для устранения диастемы могут быть выбраны различные методики лечения в зависимости от причин возникновения данного заболевания. Выделяют ряд факторов, способствующих развитию этой аномалии.

Одной из основных причин, провоцирующих развитие диастем, является аномальное прикрепление уздечек и их размеры (56,48±5.91%) [3]. Считается, что причиной возникновения диастемы на верхней челюсти является низкое прикрепление между центральными резцами короткой и мощной уздечки верхней губы, а на нижней челюсти причиной служит высокое прикрепление уздечки языка, которое также ведет к ограничению его движений, искажению дикции. Необходимо отсечение уздечки от места прикрепления и ушивание раневой поверхности [1].

Адентия боковых резцов верхней челюсти также является причиной возникновения диастем. Дело в том, что у некоторых людей прорезываются не все зубы, чаще всего в зубном ряду отсутствуют боковые резцы, встречается в 13.5 ±0,7% случаев от общего числа обследованных пациентов с адентией [5]. Из-за отсутствия этих зубов появляется дополнительное пространство в зубном ряду, в которое смещаются передние зубы, удаляясь друг от друга, образуя промежуток между собой. Для определения плана ортодонтического лечения в данной клинической ситуации необходимо измерить величину диастемы, углы наклона продольных осей клыков, установить разновидность аномалий прикуса в 3 взаимно перпендикулярных направлениях [4].

Сверхкомплектные зубы, являясь аномалией развития зубов, во многих случаях становятся причиной возникновения других аномалий ЗЧС, таких как диастема (4.1%) [6,8]. По данным различных авторов сверхкомплектные зубы составляют от 0,12% до 7% случаев зубочелюстных аномалий [7]. При данной аномалии в зубном ряду имеются лишние по количеству зубы, они, как правило, располагаются в области передних зубов и имеют шиповидную форму. Основной причиной появления сверхкомплектных зубов является нарушение развития эпителиальной зубной пластинки. Для устранения диастемы, сверхкомплектный зуб удаляется, а затем проводится ортодонтическое лечение [1].

В появлении диастемы в 1,72±1,2% [3] случаев также можно винить микродентию центральных резцов, т.е., уменьшение размеров зубов по сравнению со среднестатистическими данными. Микродентия обусловлена излишним распространением перегородки из костной ткани непосредственно в зоне локализации центральных резцов или на протяжении всей челюсти, лечение пациентов с аномалиями размеров зубов, как правило, ортопедическое. При микродентии в сочетании с аномалиями формы и размеров зубных рядов и окклюзией требуется предварительная ортодонтическая коррекция, позволяющая восстановить анатомическую форму путем изготовления искусственной коронки [9].

Потеря зубов, в результате которой соседние зубы смещаются в область свободного места, также приводит к развитию диастем. Данная аномалия устраняется сочетанием ортопедических и ортодонтических мероприятий [9].

 © Bulletin of Medical Internet Conferences, 2017

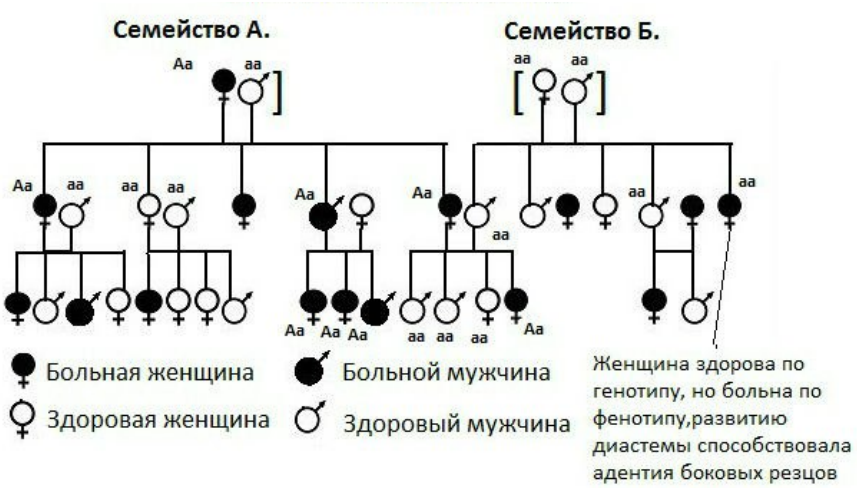

Рисунок 1. Фенотипическая родословная

Нарушения глотательной функции также способны привести к развитию диастем, у большинства людей природой заложен условный рефлекс: при глотании язык упирается в мягкую часть неба [10, 12-14]. У 5-7% людей этот рефлекс работает по-другому; из-за особого строения челюсти язык при глотании упирается в передние зубы. Под постоянным механическим воздействием образуется щель между резцами [11]. Данная аномалия устраняется при помощи комплекса миогимнастики, который включает в себя упражнения для языка: «цоканье языком», поглаживание языком твердое и частично мягкое нёбо по средней линии, начиная от передних зубов, затем проглатывание слюны при положении языка в области поперечных нёбных складок. Также существует целый ряд других аппаратурных и безаппаратурных методов. Двойная защитная пластинка, состоящая из вестибулярной и нёбной частей, соединенных проволокой, перекидывающейся через зубной ряд дистально за зубным рядом или в области клыков. Она позволяет защитить зубной ряд от давления языка [1]. Данная аномалия может возникнуть также из-за факторов внешнего воздействия, это характерно для людей имеющих вредные привычки, например такие как сосания пальца, кусание ручек, карандаша, онихофагии[11, 15-19]. Длительное сосание соски ребенком также может привести к развитию промежутка между центральными резцами, поэтому необходимо своевременное выявить вредные привычки и бороться с ними.

Наиболее частой причиной формирования диастемы является наследственность. В начале 20 века А.Канторович писал, что в семьях, отягощенных этой аномалией, поражены около 50% родственников [1]. На основе составленных родословных, было установлено, что диастемы имеют аутосомно-доминантный тип наследования. Нами также было проведено исследование, была составлена родословная, состоящая из 36 человек, из которых у 16 человек (44%) имелась диастема (рисунок 1).

В изученной нами родословной оказалось, что в 71,4% случаев, диастема была у одного из родителей, а в 28,6 % случаев родители вообще не имели диастемы. Мы обнаружили, что оба пола были поражены с одинаковой частотой, что подтвердило несцепленную с полом наследственность аномалии. Профилактические меры в отношении наследственной диастемы неэффективны, поэтому единственной рекомендацией в этом случае является своевременная коррекция особенностей и причин, провоцирующих аномалию.

Выводы:

1. Факторами, способствующими развитию диастем являются: аномальное прикрепление уздечек, адентия боковых резцов, наличие сверхкомплектных зубов, микродентия, потеря зубов, инфантильное глотание, ряд вредных привычек и наследственность.
2. Наследственность является вторым по распространённости фактором, влияющим на развитие диастем. Мы подтвердили, что наследственная диастема проявляется более чем у 50% родственников и является аутосомно-доминантным признаком.

Литература

1. Аболмасов Н.Г., Аболмасов Н.Н. Ортодонтия: учебное пособие/ -М.: МЕДпресс-информ, 2008. 424 с.
2. Камышева Л.И. Особенности диастемы различной этиологии и возможности её саморегуляции // Ортодент Инфо. – 1999. N 1, С. 27-29.
3. Шумилина В.А. Лечение диастемы в детском возрасте // Ставропольский научно-медицинский журнал. 2002. N 4. С. 116-124.
4. Хорошилкина Ф.Я. Ортодонтия. Дефекты зубов, зубных рядов, аномалии прикуса, морфофункциональные нарушения в челюстно-лицевой области и их комплексное лечение. - М.: Медицинское информационное агентство. 2006. 544 с.
5. Бондарец Н.В. К вопросу о терминологии и классификации адентии // Новое в стоматологии. 2001. - N 9. С. 64-66.
6. Персин Л.С Ортодонтия. Лечение зубочелюстных аномалий. /М.: Инженер, 1998. 297с.
7. Backman B, Wahlin Y.B Variations in number and morphology of permanent teeth in 7-year-old Swedish children // Int J Paediatr Dent. 2001. Vol. 1 P. 11-17
8. Аль-Гафра А., Ильина С.Б. Сверхкомплектные зубы у детей — показания к хирургическому лечению // Материалы 3-й Всероссийской конференции детских стоматологов. Волгоград. - 2000. С. 130-132.
9. Персин Л.С. Стоматология детского возраста. Изд. 5-е.— М.: Медицина, 2003. — 640 с.
10. Рачковский М.И. Синдром пищеводной и желудочной диспепсии: дифференциальная диагностика и лечение / – Томск, 2010. 119 с.
11. Трезубов В.Н., Щербаков А.С., Фадеев Р.А. Ортодонтия / - М: Медицинская книга, Н.Новгород: Изд-во НГМА, 2001. 148 с.
12. Алямовский В.В., Манашев Г.Г., Шарайкин П.Н., Шарайкина Е.П. Взаимосвязь между формами первого постоянного моляра и второго временного моляра верхней челюсти // Институт стоматологии. 2003. Т. 19. № 2. С. 48-49.
13. Алямовский В.В., Перова Е.Г., Паничева Е.С. Сравнительная оценка зубочелюстных аномалий и деформаций у детей с недифференцированной дисплазией соединительной ткани // Сибирское медицинское обозрение. 2011. № 2 (68). С. 65-68.

14. Фирсова И.В., Егорова А.В., Суетенков Д.Е., Кочетова М.С., Магомедов Т.Б., Леонова В.А. Структура аномалий зубов, зубных рядов и окклюзии у детей и подростков саратовской области // Ортодонтия. 2012. № 1. С. 66.
15. Венатовская Н.В., Пудовкина Е.А., Суетенков Д.Е., Прошин А.Г. Протезирование дефектов твёрдых тканей зубов и зубных рядов как профилактика зубочелюстных аномалий у детей: от необходимости к возможностям // Саратовский научно-медицинский журнал. 2011. Т. 7. № 1. С. 226-230.
16. Фирсова И.В., Суетенков Д.Е., Давыдова Н.В., Олейникова Н.М. Взаимосвязь и взаимовлияние уровня стоматологического здоровья и средовых факторов Саратовский научно-медицинский журнал. 2011. Т. 7. № 1. С. 239-245.
17. Магомедов Т.Б., Добровольский Г.А., Музурова Л.В., Суетенков Д.Е. Возрастная изменчивость морфометрических параметров нижней челюсти у детей и юношей // Известия высших учебных заведений. Поволжский регион. Медицинские науки. 2012. № 2. С. 3-10.
18. Окушко В.Р., Суетенков Д.Е., Чепендюк Т.А. Онтогенез стенки альвеолы зачатка зуба по данным ортопантомографии // Саратовский научно-медицинский журнал. 2015. Т. 11. № 4. С. 561-565.
19. Фирсова И.В., Перунов А.Ю., Добровольский Г.А. Частота патологических изменений зубочелюстной системы у саратовских женщин 17-27 лет Морфологические ведомости. 2004. № 1-2. С. 110.

© Bulletin of Medical Internet Conferences, 2017

ID: 2017-09-5-A-12334 Оригинальная статья

Карсецян Д.К.

Сравнительная характеристика применения адгезивных облицовок в стоматологии

ФГБОУ ВО Саратовский ГМУ им. В.И. Разумовского Минздрава России

Научные руководители: к.м.н. Петрова А.П., Венатовская Н.В.

Резюме

Эстетическая стоматология – одно из самых динамических и востребованных направлений клинической стоматологии в мире. В данной статье рассмотрены: показания и противопоказания к установке виниров, компониров, люминиров, ультраниров; их основные достоинства и недостатки; сроки службы. Также изучена информированность населения о таких видах эстетического лечения.

Ключевые слова: виниры, компониры, люминиры, ультраниры, эстетическая стоматология, адгезивные облицовки, тетрациклиновые зубы, диастемы, тремы, дефекты эмали, дисколорит зубов

Актуальность

Красивая и здоровая улыбка является неотъемлемым критерием нашей внешности в современном мире. От нее зависит самооценка человека и адаптация его в обществе, качество его личной, деловой и профессиональной жизни. Основной жалобой пациентов является косметический дефект, который проявляется либо дисколоритами зубов, либо различного рода аномалией их формы и положения в зубном ряду. Значительное влияние оказывают и средства массовой информации, рекламируя образ успешного человека с идеально ровной и белоснежной улыбкой. Среди современных методов реставрации зубов особого внимания заслуживает косметическая стоматология, имеющая в арсенале инновационные методики коррекции внешнего вида зубов. В число таких методик входят лечение с помощью виниров, компониров, люминиров и ультраниров. Именно они позволяют пациенту приобрести желаемый результат с минимальными потерями здоровых тканей зубов. Однако у каждого метода есть свои преимущества и недостатки.

Цель: изучить и сравнить свойства и особенности применения адгезивных облицовок.

Задачи:

1) изучить влияние СМИ на представление людей о роли улыбки в современном мире с помощью анкетирования;
2) провести анкетирование среди населения об информированности и заинтересованности их в лечении;
3) изучить показания и противопоказания для установки керамических и композитных виниров, компониров, люминиров и ультраниров;
4) сравнить все достоинства, недостатки, сроки службы и среднюю стоимость каждого из методов.

Материал и методы

Проведен литературный анализ периодических изданий журналов, научных работ и книг. Проведен опрос среди студентов СГУ, СГМУ, СГЮА в количестве 100 человек, в возрасте от 17 до 24 лет, из них 69% женщины, 31% мужчины.

Результаты и обсуждение

В результате анкетирования было опрошено 100 человек, в возрасте от 17 до 24 лет, в трех высших учебных заведениях г. Саратова (СГУ, СГМУ, СГЮА). В ходе исследования было изучено влияние СМИ на представление людей о важности белоснежной и ровной улыбки. 80% опрошенных постоянно замечали, что в СМИ (кино, журналы, новости, телепередачи и тд.) успешные и известные личности имеют идеальную улыбку. 20% не обращали на это внимания, и 0% выбрали ответ «Ни разу не видел(а)» (рисунок 1).

Также было выяснено, что наиболее узнаваемым методом лечения из предложенных оказались виниры (55%), далее люминиры (39%), затем ультраниры (13%) и компониры (10%) (рисунок 2). 53% опрошенных уверенны в том, что не имеют никаких показаний к лечению; 24% имеют одно из показаний (у большей части диспозиции зубов и структурные дефекты эмали, такие как сколы и трещины); 23% же подозревают, что имеют какие-либо дефекты.

Опрос затронул и социальную значимость «идеальной» улыбки в жизни людей. На вопрос «Как Вы считаете, в наше время для успешной карьеры и личной жизни необходимо иметь белоснежную и ровную улыбку?» всего 7 человек из 100 ответили, что в красивой улыбке нет никакой необходимости (рисунок 3).

Адгезивная облицовка — это тонкие протезы, которые устанавливаются с минимальным препарированием или без препарирования на вестибулярную поверхность фронтальных зубов, имеющие минимальную толщину. К ним и относят виниры, компониры, люминиры и ультраниры, о которых пойдет речь далее.

Виниры – эстетические конструкции толщиной 0,5-1,3 мм, позволяющие замещать внешний слой зубов. Это вестибулярные полукоронки из керамических или полимерных материалов, восстанавливающие анатомическую форму зуба и эстетику. Слово Veneer в переводе имеет несколько значений: 1) однослойная фанера; 2) тонкий наружный слой, облицовка, глазурь [1].

Прозрачная керамика впервые была использована в стоматологии в 1862 г. Керамические виниры стали чаще применять в 1920-1930-х гг. В 1938 г. калифорнийский стоматолог французского происхождения Чарльз Пинкус (Charles Pincus) попытался использовать адгезив, применявшийся при изготовлении съемных протезов, для фиксации виниров к зубам, однако, реставрации были слишком хрупкими, а адгезивная связь не обладала ни прочностью, ни надежностью [2]. Устанавливались они лишь на короткий период съемок в Голливуде, потому что из-за несовершенства технологии держались на зубах они очень не прочно. И только посредством комбинации следующих трех открытий развилась концепция современных керамических виниров: 1.

Протравливание эмали, Buonocore (1955); 2. Введение Bowen в 1960-х BIS-GMA смол и последующее развитие стоматологических композитов; 3. Обработка и бондинг поверхности керамики, начатые Rochette в 1973 г. и полностью задокументированные Horn (1983) и Calamia и Simonsen (1984) [3].

Компониры — это очень тонкие стандартизованные композитные пластинки (накладки), имитирующие эмаль (от 0,3 мм в пришеечной области и до 0,7 в области режущего края). В 2011 году на выставке в Кельне компания «Coltène/Whaledent» представила революционную новинку — компониры, Componeer™ — композитные пресс-виниры. Изготавливаются они в заводских условиях, подбираются по размеру и цвету с помощью специальных шаблонов, корректируются при необходимости и фиксируются в полости рта пациента врачом стоматологом [5,6].

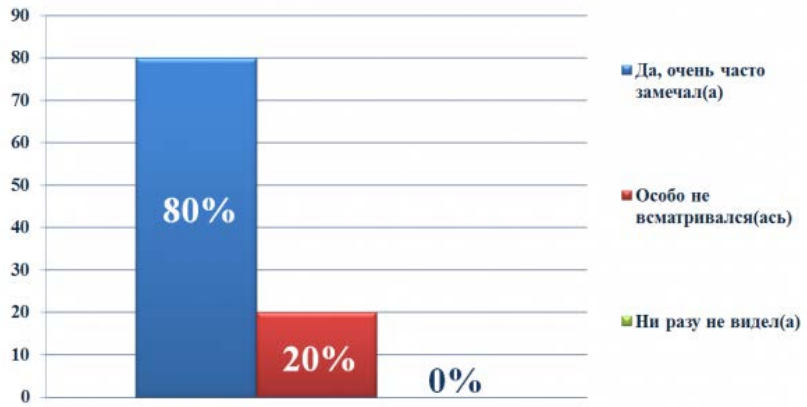

Рисунок 1. Часто ли Вы видите в СМИ (кино, журналы, новости, телепередачи и т.д.), что у людей ровная и белоснежная улыбка?

Рисунок 2. Знаете ли Вы что такое…?

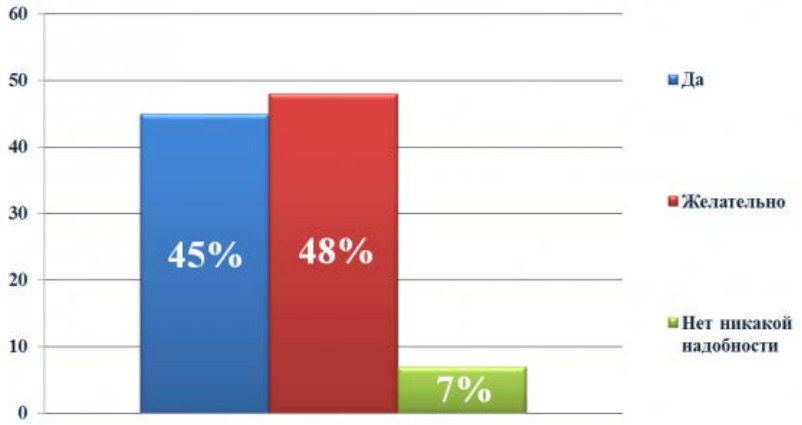

Рисунок 3. Как Вы считаете, в наше время для успешной карьеры и личной жизни необходимо иметь белоснежную и ровную улыбку?

© Bulletin of Medical Internet Conferences, 2017

Люминиры – сверхтонкие (до 0,3 мм) керамические накладки, предложенные компанией «Den-Mat» (Калифорния). Производятся из запатентованной керанитной керамики (Cerinate, технология «LUMITray») только в Cerinate Smile Design Studio. Слово Lumineer же происходит от английского слова "luminary" - светило, светлый.

Корпорация «Den-Mat» была основана в 1974 году доктором хирургической стоматологии Робертом Ибсеном. Испытывая глубокую неудовлетворённость стоматологическими материалами, доступными в то время на рынке, Роберт Ибсен принялся за создание своих собственных клеящих материалов и фарфоровых ламинатов. Корпорацией «Den-Mat» были разработаны революционные люминиры Cerinate. Эти первые в своём роде фарфоровые ламинаты, прочные и тонкие, как контактная линза (толщина одного люминира составляет 0,2-0,3 мм.) исключают необходимость в препарировании и удалении эмали зуба, что характерно для установки традиционных виниров [7,10,12].

Ультраниры – очень тонкие (до 0,3 мм) керамические накладки на зубы, применяющиеся без предварительного препарирования или с минимальной обработкой. Эти конструкции изготавливаются в лабораторных условиях по индивидуальным моделям, отправляемым врачом стоматологом.

В 2011 году российская компания МЕДИ представила свою новую разработку под названием ультраниры (ульратонкий винир). Они представляют собой тонкую пластинку из особой керамики (дисиликата лития), изготавливаются путём прессования и имеют толщину пластины 0,3 мм. Для их установки препарирование зубов либо не требуется, либо проводится в минимальной степени. Ультраниры обладают монолитной структурой и беспрецедентной прочностью на излом 415–455 МПа, что выше, чем прочность люминиров (110-216 МПа) [4].

Общие показания к применению. 1) Цветовые нарушения: а) флюороз; б) изменение цвета зубов вследствие приема лекарственных препаратов (тетрациклиновые зубы); в) множественные (старые) пломбы; г) посттравматическое изменение цвета. 2) Диспозиция зубов: а) небное положение зуба; б) поворот зуба вокруг оси; в) тремы, диастемы. 3) Структурные дефекты: а) сколы, трещины эмали; б) стираемость зубов (старые, возрастные зубы), вызывающая истончение вестибулярной эмали. 4) Врожденные аномалии формы: а) “шиповидные” зубы; б) короткая клиническая коронка. 5) Нарушение эстетики ортопедических конструкций.

Показания для виниров, комопниров, люминиров и ультраниров почти одинаковые. Однако, учитывая структурные различия конструкций, имеются и различия в показаниях к их назначению. Люминиры и ультраниры в связи с их утонченной структурой показаны: 1) на зубы без поражения аппроксимальных и небных поверхностей кариозным процессом, только с целью изменения формы и цвета интактных или минимально пораженных с вестибулярной поверхности зубов; 2) при отсутствии необходимости препарирования зубов (либо оно минимально). Поэтому применение ультраниров оправдано в детском и подростковом возрасте на постоянных зубах (когда объём пульпарной камеры большой и существует вероятность осложнений со стороны пульпы зуба при препарировании); 3) при отказе пациента от инвазивных методов при одновременных эстетических требованиях; 4) стершихся зубах, что дает возможность утолстить вестибулярную поверхность с восстановлением эстетики; 5) при возможности использования их как временной конструкции для починки металлокерамических конструкций или создания специфической формы зубов с целью публичных выступлений (например, на сцене).

Противопоказания к применению адгезивных облицовок: 1) парафункциональная активность (гипермобильность, бруксизм, стискивание зубов и вредные привычки); 2) окклюзионные нарушения (прямой, глубокий прикус и др.); 3) объёмные дефекты пришеечной области; 4) зубы после интенсивного фторирования; 5) молочные зубы, отсутствие достаточной толщины эмали; 6) Значительный дефект коронковой части зуба; 7) Острая или хроническая форма воспалительных заболеваний полости рта; 8) Аллергическая реакция пациента на состав адгезивной системы (ацетон) [1,2,7,9, 15-17].

Преимущества Виниров (керамических): 1) цветостабильность, стойкий блеск поверхности, флюоресцирующий эффект керамики; 2) высокая прочность, устойчивость к истиранию и износу, устойчивость к растворителям и кислотам, минимальная адсорбция влаги; 3) миниинвазивное вмешательство (относительно ортопедического лечения коронками); 4) обладают прекрасной биологической совместимостью благодаря высокой химической стабильности, малой цитотоксичности и низкой аллергенности, индифферентность материала по отношению к окружающим тканям; 5) долговечность; 6) экономия времени врача и пациента.

Недостатки Виниров (керамических): 1) препарирование твердых тканей вестибулярных поверхностей и как следствие повреждение эмали; 2) невозможность восстановить первоначальный вид зуба без дополнительного лечения; 3) сложность фиксации (адгезивная техника).

Срок службы керамических виниров: более 20 лет [1,2,3].

Таблица 1. Сравнительная характеристика адгезивных облицовок

	Керамические виниры	*Композитные виниры (Наногибридные)*	*Компониры*	*Люминиры*	*Ультраниры*
Эстетика	+++++	++++	+++	+++++	+++++
Толщина (мм)	0,5-1,3			До 0,3	
Необходимость препарирования твердых тканей	Обязательно			Не обязательно	
Прочность (МПа)	160-200	130-160	127	110-216	415–455
Стоимость (тыс. руб.)	15-20	5-13	3-6	35-45	20-25
Срок службы	Более 20-30 лет	7-12 лет	Около 5 лет	Более 20 лет	Более 5 лет
Временные затраты	2-3 посещения	1 посещение	1 посещение	2 посещения (разница 3-4 недели)	2 посещения (разница 2 недели)
Необходимость в лаборатории	+	-	-	+	+

Преимущества Виниров (композитных): 1) дешевизна, доступность; 2) подходят под любую клиническую ситуацию; 3) быстрота (1 посещение); 4) возможность быстро заместить дефект (стирание, скол реставрации) композитным материалом; 5) индекс стирания композитных виниров равен индексу стирания эмали; 6) минимальная полимеризационная усадка (послойное однопорционное нанесение композита); 7) любые виды препарирования.

Недостатки Виниров (композитных): 1) относительно быстрая потеря блеска (от 6 месяцев до 3 лет); 2) сколы, стирания реставрации; 3) трудоемкость работы врача (послойное нанесение композита вручную).

Срок службы композитны виниров: около 7 - 12 лет (при условии своевременной замены верхнего слоя реставрации) [2,3,11,13,14].

Преимущества Компониров: 1) не требуется привлечения труда зубного техника и лабораторного оборудования, т.к это готовый продукт; 2) готовая отполированная поверхность; 3) при сколе реставрации легко заместить пломбировочным композитным материалом.

Недостатки Компониров: 1) не подходят под каждый клинический случай, т.к. изготавливаются фабрично по готовым шаблонам; 2) эстетически уступают керамике; 3) долгая припасовка; 4) недостаточный клинический опыт применения.

Срок службы компониров: около 5 лет [5].

Преимущества Люминиров: 1) обладают разной степенью опаковости (0%, 25%, 50%, 100%); 2) не требуют препарирования твердых тканей зуба, малоинвазивный, щадящий метод; 3) имеют натуральный и стойкий цвет; 4) обладают идеальным оптическим эффектом, схожим с эмалью зуба; 5) устойчивы к окрашиванию; 6) обладают характерной для фарфора прочностью; 7) отсутствие необходимости изготовления временных коронок, реставраций.

Недостатки Люминиров: 1) высокая стоимость; 2) длительность лечения (около месяца); 3) утолщение вестибулярной поверхности зубов (из-за того, что зубы не подвергаются препарированию), следовательно, дискомфорт пациента на определенное время.

Срок службы люминиров: более 20 лет [8,9,10].

Преимущества Ультраниров: 1) керамика E.MAX – более прочная и долговечная относительно обычной керамики, которая применяется при создании виниров; 2) минимальные временные затраты (лечение занимает около 2х недель); 3) минимальная травма тканей зубов, что позволяет при необходимости удалить с зубов конструкцию и вернуть пациенту его первоначальный вид, безболезненные процедуры.

Недостатки Ультраниров: 1) утолщение вестибулярной поверхности зубов, что вызывает определенный дискомфорт пациента (до полного его привыкания к изменению положения губы, которое наступает после адаптации, длящейся от нескольких часов до нескольких дней); 2) сложности манипуляций — ввиду хрупкости конструкций на этапе примерки до фиксации (незначительная толщина), длительная и сложная финишная обработка; 3) конструкции изготавливаются только на верхнюю челюсть; 4) при недостаточно качественной финишной обработке возможны проблемы с пародонтом; 5) изменение цвета пришеечной области после фиксации (просвечивание ткани зуба через ультраниры).

Срок службы ультраниров: более 5 лет [1].

Стоимость в г. Саратов в 5 стоматологических клиниках: 1) Виниры керамические (от 8-15 до 20 тыс. руб./зуб); 2) Виниры композитные (от 3-6 до 13 тыс руб./зуб); 3) Компониры (около 3-5 тыс. руб./зуб); 4) Люминиры (не менее 30 тыс. руб./зуб); 5) Ультраниры (около 20 тыс. руб./зуб).

Выводы

1) Полученные данные свидетельствуют о том, что средства массовой информации имеют значительное влияние на представление молодых людей о роли идеальной улыбки в жизни человека (80% опрашиваемых ответили, что постоянно видели в СМИ людей с идеально ровной и белоснежной улыбкой, 20% не обращали на это внимания и 0% ни разу этого не замечали).
2) По результатам анкетирования можно сказать, что наиболее узнаваемым методом лечения из предложенных оказались виниры (55%), далее идут люминиры (39%), затем ультраниры (13%) и компониры (10%).
3) Показания и противопоказания у изучаемых конструкций схожи. Но можно выделить показания, которые отличаются за счет того, что люминиры, компониры и ультраниры имеют более тонкую структуру. К таким показаниям относятся: зубы без пораженных поверхностей, только с целью изменения формы и цвета интактных зубов; отсутствие необходимости препарирования зубов или при отказе пациента от инвазивных методов; при стершихся зубах, что дает возможность утолстить вестибулярную поверхность; при возможности использования их для создания специфической формы зубов с целью публичных выступлений.
4) Основными критериями для сравнения преимуществ и недостатков конструкций являются показатели эстетики, прочности, себестоимость, толщина и срок службы конструкций.

Литература

1. Козицына С.И., Грицай И.Г., Макарова А.Н., Кириенко А.Ю., Дмитриева Н.Г. Что такое Виниры и Ультраниры? // Институт Стоматологии №3 (52), 2011. С. 42-45
2. Гюрель Г. Керамические виниры. Искусство и наука. - М.: Азбука стоматолога, 2007. С. 519.
3. Туати Б., Миара П., Нэтэнсон Д. Эстетическая стоматология и керамические реставрации / пер. с англ. - М.: Высшее образование и наука, 2004. С. 448.
4. Юдина Н.А. Систематизация микропротезов передней группы зубов и обоснование выбора эстетической конструкции: виниры, ламинаты, ультраниры, люминиры или компониры? // Современная стоматология. 2012. №2. С.53-57.
5. Рабинович И.М., Липкинд Ж.А. Клинический опыт применения новой системы COMPONEER для прямой реставраций фронтальной группы зубов // Клиническая стоматология. 2013. №1. С. 9–10.
6. Шумилович Б.Р., Красноштанова И.А., Потапов А.В., Бессонова Л.В. Применение технологии компониров для прямой реставрации фронтальных зубов // Dental Market. 2012. № 2. С. 33–40.
7. Шмидсер Дж. Эстетическая стоматология. – М., МЕДпрессинформ. 2007. С. 309.
8. Чикунов С.О. Современная эстетическая стоматология. СПб: Дентал Форум. 2007. С. 68.

© Bulletin of Medical Internet Conferences, 2017

9. Wells D. No-Prep veneers, demand and desire for more conservative preparations begins to drive this new area of esthetic dentistry // Inside Dentistry. 2010.
10. Freydberg B.K. No-prep veneers: the myths // Dentistry today. 2011.
11. Souza D., Kumar M. Esthetics and biocompatibility of composite dental laminates // MJAFI 2010. V. 66. P. 239–43.
12. Сайт компании Russian-lumineers. История компании. [Электронный ресурс] — М, 2009. URL: http://www.russian-lumineers.ru/company-history.aspx.htm (дата обращения: 12.12.2016)
13. Нарыкова С.А., Алямовский В.В. Сравнение микротвердости светоотверждаемого композита при различных протоколах полимеризации В сб.: Сибирский стоматологический форум. Инновационные подходы к образованию, науке и практике в стоматологии: труды X Всероссийской научно-практической конференции. 2016. С. 112.
14. Алямовский В.В. Анализ клинико-технологических условий использования светоотверждаемых композиционных пломбировочных материалов // Институт стоматологии. 2000. № 3. С. 52-53.
15. Орехова Л.Ю., Алямовский В.В., Решетнева И.Т., Мусаева Р.С., Афанасьева А.С. Особенности формирования зубной бляшки в зависимости от класса реставрационного материала // Пародонтология. 2012. Т. 17. № 2. С. 9-15.
16. Алямовский В.В., Багинский А.Л., Дуж А.Н. Влияние предметов и средств гигиены полости рта на эстетические реставрации зубов // Сибирское медицинское обозрение. 2012. № 1 (73). С. 57-60.
17. Алямовский В.В. Опыт использования фотополимеризации композиционных пломбировочных материалов в условиях эксперимента // Пародонтология. 2000. № 2. С. 39-40.

Bulletin of Medical Internet Conferences (ISSN 2224-6150)
2017. Volume 7. Issue 9

ID: 2017-09-5-A-12335 Краткое сообщение

Елисеева В.А.

Лечение начальных форм кариеса методом инфильтрации

ФГБОУ ВО Саратовский ГМУ им. В.И. Разумовского Минздрава России, кафедра стоматологии детского возраста и ортодонтии

Научные руководители: Венатовская Н.В., к.м.н. Петрова А.П.

Резюме

Кариес является самым распространённым заболеванием полости рта. Существует множество методов лечения. В данной статье рассматривается альтернативный метод лечения кариеса методом инфильтрации эмали на примере препарата ICON. Лечение позволяет лечить кариес без препарирования тканей зуба, следовательно, нет необходимости использовать анестезию и минимизировать стресс пациентов от стоматологических манипуляций. Эта технология обеспечивает восстановление тканей зуба за одно посещение.

Ключевые слова: инфильтрация эмали, кариес в стадии пятна, лечение без препарирования, альтернативный метод

Актуальность

По данным Всемирной Организации Здравоохранения 95% населения России страдают кариесом [1]. При ранней терапии кариеса необходимо решать три основные задачи: остановить разрушение кристаллической решётки эмали, её защита и устранение кариесогенной ситуации в полости рта. Минимальное вмешательство в структуру тканей зуба является приоритетным направлением современной стоматологии. Такое лечение помогает устранить широко распространённые тревоги пациентов, вызываемые традиционными инвазивными стоматологическими процедурами, такими как анестезия и препарирование [2].

Цель: изучить эффективность лечения методом инфильтрации.

Задачи:

1. изучить суть метода лечения кариеса путем инфильтрации;
2. узнать преимущества метода инфильтрации;
3. выявить недостатки лечения.

Материал и методы

Проведен сравнительный анализ научных статей, периодических изданий в журналах, учебных изданий, диссертационных исследований на русском и английском языке по теме лечения кариеса в стадии пятна методом инфильтрации. Уточнено, какие клиники г. Саратова используют методику инфильтрации.

Результаты и обсуждение

Клинически кариес впервые обнаруживается в стадии пятна, но деминерализация эмали начинаются намного раньше. Как известно, кариозный процесс развивается постепенно. Сначала выявляются обратимые (бесполостные) изменения, которые потом переходят в необратимые (полостные) изменения с потерей тканей зуба. На зубе образуется налет, в котором развиваются микроорганизмы, отходы их жизнедеятельности снижают pH. В эмаль поступает большое количество ионов H^+, вызывая деминерализацию. Основными путями попадания H^+ являются межпризменные микропространства. Кислоты попадая в эмаль, растворяют кристаллы апатита, в результате образуются поры в виде воронок. При прогрессировании этого процесса, образуются полости [3].

Для лечения обратимых изменений используют метод инфильтрации. Белое пятно является первым клиническим проявлением кариеса и характеризуется изменением цвета эмали [4]. Другие изменения эмали на данной стадии развития патологического процесса не обнаруживаются. На более поздних стадиях при зондировании может отмечаться небольшая шероховатость эмали в очаге поражения [5]. Клинически практически невозможно хорошо обследовать проксимальные поверхности зубов. Для этого проводят рентгенологическое исследование всего зубного ряда при сомкнутых челюстях. На прицельной рентгенограмме деминерализованные участки изображены в виде просветления. По рентгенологической классификации глубины кариозного поражения (I. Mejare, 1999) (кариес эмали E1 и E2 и кариес дентина - D1, D2 и D3) показанием для терапии является кариес глубиной E1, E2, D1, а также начальный кариес после снятия брекет-систем [6].

В Саратове 11 стоматологических клиник лечат начальный кариес методом инфильтрации из 50 клиник, выбранных в рандомном порядке. Ценовая политика обширна, точную сумму лечения кариеса в стадии пятна можно узнать на приеме у врача.

Инфильтрацию эмали придумали профессор Хедрик Мейер-Лакель и доктор Себастьян Парис (США) в начале 2000-х годов. Для инфильтрации используют смолы, состоящие в основном из триэтиленгликольдиметакрилата [7]. Такие смолы имеют высокий коэффициент проникновения, и способны проникать в межпризменные пространства на всю глубину деминерализованной эмали до 200 микрон [8]. Скорость проникновения смол в межпризменные пространства составляет 274 см/сек. От скорости и глубины проникновения зависит способность инфильтрационных смол останавливать прогрессирование деминерализации [9,10]. Очень важную роль при инфильтрации имеет протравливание эмали. Это проводится для удаления псевдоинтактного слоя на поверхности пораженной эмали. Протравливание проводят 15% раствором соляной кислотой. Кислота удаляет псевдоинтактный слой: практически полностью растворяет менее минерализованные кристаллы апатитов межпризменных пространств и частично – более минерализованные кристаллы эмалевых призм, в эмали появляются «пути», увеличивающие коэффициент проникновения смолы. Экспозиция соляной кислоты на эмали составляет 90-120 секунд [11]. При непосредственной инфильтрации смолу наносят на поврежденный участок дважды, это обеспечивает повышение микротвердости и устойчивость эмали к деминерализирующим процессам [12].

 © Bulletin of Medical Internet Conferences, 2017

В клинической практике лечение кариеса в стадии пятна производят путем инфильтрации эмали с использованием препарата ICON (от англ. Infiltration Concept). Этот материал выпускается в виде наборов для проксимальных и вестибулярных поверхностей зубов [13].

Начинать лечение кариеса в стадии пятна следует с профессиональной чистки зубов при помощи паст и щеточек. Методика инфильтрации требует абсолютно сухого рабочего поля. Поэтому необходимо наложение коффердама. Если лечение производится на фронтальных группах зубов на вестибулярной поверхности можно воспользоваться жидким коффердамом. При инфильтрации жевательной группы зубов проводят расклинивание зубов при помощи клиньев для обеспечения доступа к очагу поражения. Производится травление эмали 15% раствором соляной кислоты в течение 2 минут при помощи насадки. Гель соляной кислоты смывают в течение 30 сек. водо-воздушной струей. Молекулы воды, которые остались в порах, будут препятствовать проникновению инфильтранта. Её удаляют раствором 99% этилового спирта, который в течение 30 сек. наносят на поверхность. Затем высушивают 30 сек. струей воздуха. Инфильтрация производится в два этапа. Сначала инфильтрант толстым слоем наносится на пораженный участок при помощи вестибулярных и проксимальных насадок, оставляется на 3 минуты. Производится удаление излишков материала флоссом и полимеризация в течение 40 сек. Второй этап включает в себя повторное нанесения материала на 1 минуту, удаление излишков флоссом, полимеризация в течение 40 секунд. После извлечения клиньев, и снятия коффердам десневой сосочек часто бывает травмирован. Его обрабатывают дентальными пастами для восстановления десны [6]. После проведения лечения пациенту дается паспорт, в котором записываются данные, на какой поверхности какого зуба была произведена инфильтрация, поскольку смолы нерентгеноконтрастны.

Р.К. Фатталь в 2013 году провел лабораторно-клиническое исследование, которое доказывает эффективность данного метода. Для исследования было взято 52 свежеудаленных зуба с диагнозом пришеечный кариес в стадии пятна с ранее проведенным лечением. Микроскопическое исследование показало, что на месте кариозного поражения образовался конгломерат из инфильтранта и равномерное проникновение полимера в эмалевые поры. При окрашивании родамином С после лечения не наблюдалось окрашивание поверхности [14]. На основании этого исследования можно сделать выводы, что исследуемый полимер плотно закрывает «микропоры», что ведет к отсутствию проницаемости эмали, следовательно, останавливает процесс деминерализации эмали.

При исследовании глубины очага кариеса эмали выяснилось, что в группе зубов с белыми кариозными пятнами (1 группа) в 33 (100 %) случаях кариозный процесс был локализован в поверхностных слоях эмали. При белых кариозных пятнах методика инфильтрации является эффективной. Смола однородно пропитывает очаг поражения эмали на всем его протяжении и заполняет межпризменные пространства здоровой эмали на глубину до 30 мкм, что позволяет механически стабилизировать хрупкую деминерализованную эмаль. Однако в случае с пигментированными пятнами не происходит инфильтрация очага поражения на всю его глубину, что не дает гарантии стабилизации кариозного процесса, и высока вероятность рецидива. При инфильтрации пигментированного пятна не происходит полного восстановления прежнего оттенка эмали, он становится несколько светлее, но пигментация остается.

При изоляции обширных поверхностей зубов не нарушаются минеральные обмены между тканями зуба и слюной. При живой пульпе усиливаются адаптационно-компенсаторные реакции и улучшаются свойства ротовой жидкости, определяющее ее минерализирующие свойства [15].

Достоинствами метода инфильтрации является, что по своим оптическим свойствам смола соответствует эмали и маскирует области кариозного поражения, лечение можно проводить как на контактных, так и на видимых поверхностях. Белые пятна приобретают блестящий вид. При зондировании поверхность пятна становится гладкой. Белые и пигментированные пятна по-разному изменяют свой цвет после проведения инфильтрации. Чем «старше» пятно и интенсивнее его пигментация, тем хуже эстетический прогноз. Максимальный визуальный эффект отмечается при лечении белых кариозных. Инфильтрация является эффективной методикой приостановки распространения кариеса эмали, обеспечивая отличные и хорошие результаты в ближайшие и отдаленные сроки наблюдения. Данная методика позволяет расширить границы микроинвазивного лечения кариеса, что обеспечивает максимальную сохранность собственных тканей. Лечение одного кариозного пятна занимает около 15 минут и не требует повторных процедур. Это позволяет свети к минимуму время пребывания пациента в кресле стоматолога, а, следовательно, и связанный с этим дискомфорт.

Метод инфильтрации эффективен только при лечении обратимых повреждений эмали. При лечении кариозного процесса, с образовавшейся полостью, смолы не способны полностью заполнить полостные дефекты [16-18]. Лечение полостного кариеса этим методом неэффективно. Материал неренгеноконтрастен, поэтому необходимо заполнять дополнительные источники, для дальнейшего лечения. Еще одним недостатком является высокая стоимость данного лечения, что затрудняет использование данного метода в муниципальных лечебных учреждениях.

Выводы

1. метод заключается в удалении псевдоинтактного слоя, проникновение инфильтранта на всю глубину деминерализованной эмали, повышении микротвердости и устойчивости к деминерализации;
2. останавливает развитие кариеса и обеспечивает хорошие оптические свойства в случае белого пятна, максимально сохраняет собственные твёрдые ткани зуба, уменьшает дискомфорт пациента на стоматологическом приеме;
3. недостатки данного метода заключаются в нерентгеноконтрастности смолы, при пигментированном пятне не исключено продолжение кариозного процесса.

Литература

1. Бюллетень Всемирной организации здравоохранения. 2015. С. 594-595.
2. Шакарьянц А.А., Лихотай Е.К., Мусихобнаин А.А. Оценка уровня стоматологической тревожности у пациентов при лечении очаговой деминерализации эмали в стадии дефекта методом инфильтрации в сочетании с реставрационными технологиями // Бюллетень медицинских интернет-конференций. 2014. Т. 4, № 12. С. 1326.
3. Фатталь Р.К. Сравнительная эффективность микроинвазивных методов в лечении кариеса зубов: дис. на соискание ученой степени канд. мед. наук. Краснодар, 2015.

4. Paris S., Meyer-Luckel H. Masking of labial enamel white spot lesions by resin infiltration a clinical report // Quintessence Int. 2009. Vol. 9. P. 1-6.
5. Ипполитов Ю.А., Моисеева Н.С. Ранняя диагностика и лечебно–профилактическая терапия кариеса эмали зубов // Тихоокеанский медицинский журнал. 2013. № 1. С. 49–51.
6. Андреас Шульт [Andreas Shult] Материал и методика ICON: Сверлим? Нет, спасибо! Отчет о применении // Dental Milestones Guaranteed. 2013.
7. Paris S., Meyer-Luckel H. Infiltration of natural caries lesions with experimental resins differing in penetration coefficients and ethanol addition // Journal of dental research. 2010. Vol. 44(4). P. 408-14. doi: 10.1159/000318223.
8. Paris S., Meyer-Luckel H., Kielbassa A. Resin infiltration of natural caries lesions // Journal of dental research. 2007. Vol. 86(7) P. 662-6.
9. Paris S., Meyer-Luckel H, Improved resin infiltration of natural caries lesions // Journal of dental research. 2008. Vol. 87(12).P. 1112-6.
10. Paris S., Meyer-Luckel H., Kielbassa A. Penetration coefficients of commercially available and experimental composites intended to infiltrate enamel carious lesions // Dent mater. 2007. Vol. 23(6) P. 742-8.
11. Paris S., Meyer-Luckel H., Kielbassa A Surface layer erosion of natural caries lesions with phosphoric and hydrochloric acid gels in preparation for resin infiltration // Journal of dental research. 2007. Vol. 41(3) P. 223-30.
12. Paris S., Meyer-Luckel H., Seddig S. Micro-hardness and mineral loss of enamel lesions after infiltration with various resins: influence of infiltrant composition and application frequency in vitro // 2013.Vol. 41(6) P. 543-8.
13. Максимовская Л.Н., Якушечкина Е.П., Соловых Е.А., Широкова М.А. Эффективность использования метода инфильтрации при лечении начальных форм кариеса // Российская стоматология. 2012. №2. С. 22-24.
14. Фатталь Р.К., Аммаев М.Г., Мелехов С.В. Оценка эффективности инфильтрации начального кариеса материалом «ICON» (DMG, Германия) (клинико-лабораторное исследование) // Международный журнал прикладных и фундаментальных исследований. 2014. №2. С.188-193.
15. Деньга О.В., Деньга А.Э., Горохивский В.Н., Деньга Э.М. Влияние инфильтрационного фотополимера «ICON» на биохимические и биофизические параметры ротовой жидкости // Вестник стоматологии. 2013. №1(81). С. 118-120.
16. Paris S., Meyer-Luckel H., Bitter K. Resin infiltration of proximal caries lesions differing in ICDAS codes // European journal of oral sciences. 2011.Vol. 119(2). P.182-6.
17. Мамедов А.А., Харке В.В., Скатова Е.А., Хакимова Д.Ф. Влияние метода инфильтрации на несъемную ортодонтическую аппаратуру // Стоматология детского возраста и профилактика. 2014. Т. 13. № 2. С. 40-42.
18. Шакарьянц А.А., Севбитов А.В., Скатова Е.А. Оценка эффективности лечения очаговой деминерализации эмали в стадии дефекта методом инфильтрации в сочетании с различными реставрационными технологиями по результатам исследования in vitro // Клиническая стоматология. 2012. № 4 (64). С. 16-20.

© Bulletin of Medical Internet Conferences, 2017

ID: 2017-09-5-A-12336 Краткое сообщение

Шураев А.А., Бадрутдинов М.М.

Вкладки для восстановления анатомической формы зубов как альтернатива пломбировочным композитам

ФГБОУ ВО Саратовский ГМУ им. В.И. Разумовского Минздрава России, кафедра стоматологии детского возраста и ортодонтии

Научный руководитель: к.м.н. Петрова А.П.

Резюме

На основании литературы и клинических наблюдений в данной работе аргументируется использование вкладок как альтернативы пломбировочным композитам.

Ключевые слова: вкладки, композитные материалы, ИРОПЗ

Актуальность

Одной из глобальных проблем стоматологии, как в России, так и за рубежом, является кариес и его осложнения, приводящий к разрушению коронки зуба. В результате основной задачей врача-стоматолога является не только лечение, но и восстановление анатомической и функциональной целостности зуба [6]. Для достижения данного результата существуют два метода: а) прямая реставрация, выполняемая непосредственно в полости рта пациента (пломбы), и непрямая - с использованием лабораторного этапа изготовления (вкладки). Однако, перед тем как выбрать методику восстановления дефекта, необходимо определить степень разрушения коронковой части зуба.

Для оценки степени поражения окклюзионной поверхности жевательной группы зубов используют Индекс Разрушения Окклюзионной поверхности Зубов (ИРОПЗ), предложенный профессором В.Ю. Миликевичем в 1984 году. Автор определил, что при ИРОПЗ, равном 0,55-0,6 показано изготовление вкладок; 0,6-0,8 пломбирование и использование искусственных коронок; >0,8 применение культевых штифтовых конструкций с последующим изготовлением коронок [2].

Не секрет, что самый распространённый метод восстановления дефектов коронковой части зубов, является «прямой метод», с применением различных пломбировочных материалов. Однако исследования показывают, что, невзирая на совершенствование стоматологии, вопрос краевого прилегания пломбировочных материалов остаётся актуальным. Что и свидетельствует о невысоком качестве пломбирования зубов. Существуют несколько причин, определяющих функциональную неполноценность пломб [5,8,9,15]:

- ошибка, при выборе пломбировочного материала;
- технологии бондинга;
- полимеризационный стресс;
- усадка материала;
- жевательная нагрузка;
- разница коэффициентов термического расширения пломбы и тканей зуба;
- воздействие химических соединений, вступающих в контакт с эмалью и дентином [10].

В данном случае самым адекватным методом лечения зубов с ИРОПЗ 0,55-0,6 является керамическая вкладка, так как именно она способна минимизировать те недостатки, которые имеются у пломбировочных композитов. К тому же, адекватная жесткость керамики способствует полному восстановлению прочности коронки.

Цель: оценить качество и эффективность использования вкладок, как альтернативы пломбировочным композитам, для восстановления жевательной группы зубов при ИРОПЗ (0,55-0,6).

Задачи:

1) Изучение показаний и противопоказаний работы с вкладками для реставрации зубов;
2) Изучение показаний и противопоказаний работы с пломбировочными композитами для реставрации зубов;
3) Сравнить достоинства и недостатки каждого метода;
4) Проведение обследования пациентов, к которым была применена методика прямой и непрямой реставрации жевательной группы зубов. Сравнение качества реставраций по критериям.

Материал и методы

1) Был проведён анализ медицинских книг, журналов, статей.
2) Проведено клиническое стоматологическое обследование пациентов в клинике «Эксперт», г. Москва: 20 пациентов с прямым (пломба) и 20 пациентов с непрямым (вкладка) методом реставрации жевательной группы зубов, при ИРОПЗ(0,55-0,6).
3) Произведено сравнение и оценка качества данных методов реставрации.

Результаты и обсуждение

Вкладки – микропротез, используемый для восстановления анатомической формы и функции зуба, изготавливаемый в зуботехнической лаборатории [1,11,12,16-20].

Особенность керамической вкладки в том, что у неё гладкая поверхность, что снижает процент обсеменения данной реставрации [7].

Существуют несколько классификаций:

1. По функции: восстанавливающие, нагружающие, распределяющие. В данной статье мы обсудим восстанавливающие вкладки;

2. По материалу: а) неметаллические (титан), б)пластмассовые (акрил), в) керамические (фарфор, оксид циркония), г) комбинированные (металлокерамическая, металлопластмасс);
3. По форме: InLay, OnLay OverLay, Pinlay.

Показания:

1. Дефекты коронок кариозного и некариозного происхождения, с ИРОПЗ (0,55-0,6);
2. С целью профилактики патологической стираемости зубов;
3. Как опорный элемент мостовидного протеза, при малых включенных дефектах.;
4. Для штифтовых конструкций;
5. Вкладочные шины – шинирование зубов при пародонтите.

Противопоказания:

1. Бруксизм;
2. Аллергические реакции у пациента на материалы;
3. Плохая гигиена полости рта;
4. ИРОПЗ менее 0,55 и более 0,6;
5. Плоходоступные полости.

Положительные свойства:

1. Высокая цветостабильность;
2. Прочность на сжатие и растяжение;
3. Надёжное краевое прилегание;
4. Адекватное восстановление контактных пунктов;
5. Минимальная полимеризационная усадка;
6. Полное восстановление анатомических особенностей зуба;
7. Коэффициент термического расширения (КТР) вкладок из керамики равен КТР тканей зуба.

Отрицательные свойства:

1. Цена (дороже композитов);
2. Требуется как минимум два визита и привлечение зуботехнической лаборатории [1,12,13].

Стоматологические композиты являются базовым пломбировочным материалом в реставрации. Их разделяют по следующим *классификациям*:

1) По размеру частиц наполнителя: макронаполненные, макрофилы, мидинаполненные, мининаполненные, микронаполненные, микрофилы, гибридные, гетерогенные, нанокомпозиты;
2) По типу отверждения: светоотверждаемые, химического отверждения, двойного отверждения;
3) По консистенции: а) композиционные материалы низкой плотности (жидкие, текучие); б) композиционные материалы средней плотности; в) композиционные материалы высокой плотности (пакуемые);
4) По особенностям применения: а) универсальные композиты; б) композиты для восстановления боговой группы зубов; в) композиты для восстановления передней группы зубов.

Показания:

1. Прямая реставрация кариозных дефектов твёрдых тканей зуба 1-6 классов по Блэку;
2. Наращивание культи зуба под ортопедические конструкции;
3. Прямая реставрация некариозных дефектов зубов;
4. Коррекция формы, цвета зубов;
5. Шинирование зубов при пародонтите;
6. ИРОПЗ до 0,55;
7. Фиксация ортодонтических аппаратов.

Противопоказания:

1) Аллергическая реакция пациента на материал;
2) Плохая гигиена полости рта;
3) Бруксизм;
4) Отсутствие изоляции рабочего поля от слюны;
5) Наличие кардиостимулятора..

Положительные свойства:

1) Равномерность полимеризации;
2) Простота применения;
3) Оптимальные рабочие характеристики;
4) Оптимальные эстетические свойства;
5) Рентгеноконтрастны;
6) Оптимальная цена, по сравнению с вкладками.

Отрицательные свойства:

1) Увеличение времени реставрации, пациент устаёт;
2) Вследствие неисправной работы фотополимеризатора возможно развитие «полимеризационного стресса». В результате увеличение полимеризационной усадки;
3) Высокий коэффициент термического расширения;
4) Не постоянная цветостабильность [3,11].

Каждый критерий интерпретируется по отдельности:

0 – состояние реставрации оценивается как отличное;

1 – состояние реставрации оценивается как хорошее. Рекомендации: коррекция недостатков;

© Bulletin of Medical Internet Conferences, 2017

2 – состояние реставрации оценивается как удовлетворительное. Рекомендации: наблюдение, коррекция выявленных недостатков, при ухудшении ситуации необходима замена реставрации;

3 – состояние реставрации оценивается как неудовлетворительное. Рекомендации: удаление реставрации.

Таблица 1. Сравнительная характеристика вкладок и пломбировочных композитов [1,3,11,12,13]

Характеристика	*Вкладки*	*Композиты*
Цветостабильность	Высокая	Средняя
Прочность на сжатие и растяжение	+	+
Краевое прилегание	Сохраняется достаточно долгое время	Не долговечно
Полимеризационная усадка	Минимальная	Значительная
Восстановление и сохранение анатомической формы зуба	Полное восстановление и длительное сохранение анатомической формы зуба	Полное восстановление и недлительное сохранение анатомической формы зуба
Коэффициент термического расширения	Равен КТР тканей зуба	Больше КТР тканей зуба
При каком ИРОПЗ используют	0,55-0,6	До 0,55
рентгеноконтрастность	+	+
Поверхность реставрации	Гладкая. За счет чего снижается процент обсеменённости реставрации бактериями	Имеют микропоры, способствующие обсеменению реставрации бактериями
Ценовая политика	Высокая стоимость	Не высокая стоимость
Использование слепочных и оттискных материалов	Всегда	В редких случаях (методика силиконового ключа)
Привлечение зуботехнической лаборатории	Всегда	Не привлекают
Число посещений врача пациентом	Минимум 2-3 дня	От 1 до 2х дней
Время реставрации	Не длительное	Длительное

Таблица 2. Критерии оценки состояния керамических вкладок и композитов [4,14]

Характеристика	*Оценка*	*Критерии*
1.Чувствительность зуба на температурные раздражители	0	Отсутствие чувствительности
	1	Наличие чувствительности
2. Трещины на реставрации и тканях зуба	0	Отсутствие трещин
	1	Наличие трещины небольшого размера
	2	Трещина значительных размеров, проходящая через всю реставрацию
3. Перелом реставрации	0	Перелом отсутствует
	3	Наличие перелома
4. Рецидив кариеса	0	Отсутствие рецидивного кариозного поражения по краю реставрации
	3	Наличие рецидивного кариеса по краю реставрации
5. Краевое прилегание прямой реставрации	0	Реставрация плотно прилегает к тканям зуба, зонд не задерживается при движении поперёк её края
	1	Присутствует видимая щель, зонд при движении застревает (дентин и прокладка не обнажены). Наличие пигментации
	2	Зонд проникает в щель и достаёт до дентина или прокладки. Наличие пигментации
	3	Реставрация сломана либо подвижна
6. Краевое прилегание непрямой реставрации	0	Расстояние между вкладкой и тканями зуба заполнено цементом
	1	Наличие зазора и пигментации между вкладкой и тканями зуба
	3	Наличие пигментации и сколов эмали либо реставрации
7. Контакт между апроксимальными поверхностями зуба и реставрации	0	Плотный
	1	Слишком плотный
	2	Неплотный
	3	Отсутствует
8. Окклюзионный контакт	0	Плотный
	1	Неплотный
	2	Завышенный
	3	Отсутствует
9. Цветовое воспроизведение реставрации	0	Реставрация не отличается от тканей зуба ни по цвету, ни по прозрачности
	1	Незначительное отличие цвета или прозрачности реставрации от тканей зуба
	3	Значительное отличие цвета или прозрачности от тканей зуба
10. Сохранность анатомической формы прямой реставрации	0	Анатомическая форма сохранена
	1	Форма реставрации изменена, незначительная убыль материала
	3	Значительная убыль материала с обнажением дентина или прокладки
11.Сохранность анатомической формы непрямой реставрации	0	Анатомическая форма сохранена
	3	Форма реставрации изменена, подвижна

Таблица 3. Клинический случай N1

Характеристика	*Оценка*	*Критерии*
1.Чувствительность зуба на температурные раздражители	0	Отсутствие чувствительности
2.Трещины на реставрации и тканях зуба	0	Отсутствие трещин
3.Перелом реставрации	0	Перелом отсутствует
4.Рецидив кариеса	0	Отсутствие рецидивного кариозного поражения по краю реставрации
5.Краевое прилегание непрямой реставрации	0	Расстояние между вкладкой и тканями зуба заполнено цементом
6.Контакт между апроксимальными поверхностями зуба и реставрации	0	Плотный
7.Окклюзионный контакт	1	Неплотный
8.Цветовое воспроизведение реставрации	0	Реставрация не отличается от тканей зуба ни по цвету, ни по прозрачности
9.Сохранность анатомической формы непрямой реставрации	0	Анатомическая форма сохранена

Таблица 4. Клинический случай N2

Характеристика	*Оценка*	*Критерии*
1.Чувствительность зуба на температурные раздражители	1	Наличие чувствительности
2.Трещины на реставрации и тканях зуба	0	Отсутствие трещин
3.Перелом реставрации	0	Перелом отсутствует
4.Рецидив кариеса	3	Наличие рецидивного кариеса по краю реставрации
5.Краевое прилегание прямой реставрации	2	Зонд проникает в щель и достаёт до дентина или прокладки. Наличие пигментации
6.Контакт между апроксимальными поверхностями зуба и реставрации	0	Плотный
7.Окклюзионный контакт	1	Неплотный
8.Цветовое воспроизведение реставрации	3	Значительное отличие цвета или прозрачности от тканей зуба
9.Сохранность анатомической формы прямой реставрации	1	Форма реставрации изменена, незначительная убыль материала

При получении оценки 3 хотя бы по одному из критериев является показанием к удалению реставрации.

Клинический случай N1: Пациентка Б. 30 лет. Жалоб не предъявляет. Зуб 26 восстановлен с помощью керамической вкладки 3 года назад.

При осмотре данной реставрации был обнаружен неплотный окклюзионный контакт между вкладкой зуба 26 и зубами антагонистами (36 и часть окклюзионной поверхности 37). Следовательно, присваивается оценка 1, состояние реставрации хорошее. Рекомендации: устранение недостатков.

Клинический случай N2: Пациент А. 27 лет. Предъявляет жалобы на боль в зубе при приёме холодной пищи и изменение цвета реставрации. Зуб 17 восстановлен с помощью пломбировочного композита 3 года назад.

При осмотре данной реставрации было обнаружено: повышенная чувствительность на температурные раздражители (1 балл); наличие рецидивного кариеса по краю реставрации (3 балла); нарушено краевое прилегание на границе пломба-зуб (2 балла); неплотный окклюзионный контакт (1 балл); значительное изменение цвета реставрации (3 балла); незначительная убыль материала (1 балл). В результате состояние прямой реставрации оценивается как неудовлетворительное. Рекомендации: удаление реставрации.

В ходе проведения клинического обследования пациентов было обнаружено: 20 реставраций выполненных композитным пломбировочным материалом и 20 реставраций выполненных керамическими вкладками. В результате оценки критериев качества вкладки и композитов были обнаружены следующие данные.

Из 20 (100%) композитных реставраций были выявлены: 7(35%) пациентов с неудовлетворительной реставрацией; 3(15%) пациента с удовлетворительной реставрацией; 8(40%) пациентов с хорошей реставрацией; 2(10%) пациента с отличной реставрацией.

Из 20 (100%) керамических вкладок были выявлены: 1(5%) пациент с неудовлетворительной реставрацией; 1(5%) пациент с удовлетворительной реставрацией; 4(20%) пациента с хорошей реставрацией; 14(70%) пациентов с отличной реставрацией.

Выводы

1) Изучили показания и противопоказания вкладок. Самым важным показанием для данного материала является непрямой метод восстановления дефекта коронок кариозного и некариозного происхождения (ИРОПЗ 0,55-0,6).
2) Изучили показания и противопоказания пломбировочных композитов. Одним из важных показаний является прямая реставрация кариозных дефектов твёрдых тканей зуба 1-6 классов по Блэку, и некариозных деффектов. ИРОПЗ (до 0,55).
3) Оба метода реставрации имеют как положительные, так и отрицательные качества. Достоинства композитов перед вкладками в том, что они дешевле, просты в применении. Недостатки этого метода следующие: увеличение времени реставрации, высокий КТР, повышенная полимеризационная усадка, непостоянная цветостабильность. Учитывая тот факт, что вкладки, в отличие от пломбировочных композитов, имеют достаточно большее количество положительных характеристик, таких как адекватная жесткость, высокая цветостабильность, минимальная полимеризационная усадка и т.д., то его недостатки в цене и большего количества визитов пациента к врачу не станут причиной отказа от применения данного метода.

© Bulletin of Medical Internet Conferences, 2017

4) По результатам клинического наблюдения пациентов было выявлено, что наилучшим материалом, отвечающим заданным критериям качества для реставрации жевательной группы зубов при ИРОПЗ(0,55-0,6), является керамическая вкладка.
5) Использование керамической вкладки способствует минимизации рецидивов кариеса и других перечней неудач, выявленных при реставрации композитными пломбировочными материалами. Так же, для улучшения эффективности лечения, необходимо соблюдение всех протоколов лечения кариозных и некариозных поражений зубов.

Литература

1. Аболмасов Н.Г., Аболмасов Н.Н., Бычков В.А., Аль-Хаким А. Ортопедическая стоматология. 5-е изд. М.: МЕДпресс-информ. 2007. 496 с.
2. Артёмова А.В. Оценка эффективности лечения пациентов с обширной потерей твердых тканей зубов // Бюллетень медицинских Интернет-конференций. 2014. Т. 4. N 5. С.762-763.
3. Базикян Э.А. Пропедевтическая стоматология. М.: ГЭОТАР-Медиа. 2010. 767с.
4. Бокучава Э.Г. Методические подходы к оценке качества техники прямой эстетической реставрации зубов: автореф. дис. … на соискание ученой степени канд. мед. наук. Н. Новгород, 2009.
5. Валеев И.Ф. Клинико-функциональная оценка светокомпозитных вкладок для непрямой реставрации зубов: автореф. дис. … канд. мед. наук. Пермь, 2004.
6. Венатовская Н.В., Пудовкина Е.А., Суетенков Д.Е., Прошин А.Г. Протезирование дефектов твёрдых тканей зубов и зубных рядов как профилактика зубочелюстных аномалий у детей: от необходимости к возможностям // Саратовский научно-медицинский журнал. 2011. Т. 7. N 1. С. 226-230.
7. Виллерсхаузен-Ценхен Б., Эрнст К. Влияние бактерий полости рта на поверхности стоматологических полимерных пломбировочных материалов // Клиническая стоматология. 1999. N 1. С.45-48.
8. Гришин С.Ю. Непрямые реставрации inlay, onlay, overlay. Клинический опыт применения микрогибридного композита «Enamel Plus HFO» // Новое в стоматологии. 2006. N 2. С. 76-79.
9. Жук Н.А. Оценка краевого прилегания пломб при различных условиях лечения кариеса зубов: дис. … канд. мед. наук. Новосибирск, 2009.
10. Майер Г. Способствуют ли композитные пломбировочные материалы развитию кариеса? // Маэстро стоматологии. 2000. N 3. С. 80-82.
11. Николаев А.И., Цепов Л.М. Практическая терапевтическая стоматология. М.: МЕДпресс-информ. 2004. 547с.
12. Трезубов В.Н., Щербаков А.С., Мишнев Л.М. Ортопедическая стоматология. СПб.: Фолиант. 2002. 574 с.
13. Трезубов В.Н., ЩербаковА.С., Мишнев Л.М. Ортопедическая стоматология. Пропедевтика и основы частного курса. 3-е изд. М.: МЕДпресс-информ. 2008. 404 с.
14. Чайка З.С. Оптимизация реставрации зубов керамическими вкладками: автореф. дис. … на соискание ученой степени канд. мед. наук. Екатеринбург, 2012.
15. Shuman I. Excellence in class II direct composite restorations // Dent. Today. 2007. V.26(4). P. 102- 105.
16. Основы технологии зубного протезирования. Абакаров С.И., Бобешко М.Н., Брагин Е.А., Бурлуцкая С.И., Голубев Н.А., Голубева Л.Н., Дзгоева М.Г., Жолудев С.Е., Жолудев Д.С., Ипполитов Ю.А., Исхаков И.Р., Каверина Е.Ю., Каливраджиян Э.С., Карасева В.В., Коннов В.В., Малолеткова А.А., Маннанова Ф.Ф., Маренкова М.Л., Нуриева Н.С., Подопригора А.В. и др. / Учебник для медицинских училищ и колледжей: в двух томах // Под редакцией Э.С. Каливраджияна. Москва, 2016. Том 1.
17. Салеева Г.Т., Сагитов И.И., Салеева Л.Р., Валиева Д.Б. Предварительные клинико-лабораторные этапы комплексного лечения пациентов с бруксизмом // Вестник современной клинической медицины. 2014. Т. 7. N 2. С. 52-56.
18. Юркевич А.В., Дыбов Д.А. Роль современных методик ретракции в гармоничном сочетании ортопедических реставраций и тканей протезного поля // Институт стоматологии. 2015. N 3 (68). С. 32-34.
19. Оскольский Г.И., Юркевич А.В., Щеглов А.В., Машина Н.М., Дыбов Д.А. Рентгенологическая оценка результатов лечения больных с дефектами зубных рядов при изменении межальвеолярного расстояния // Дальневосточный медицинский журнал. 2013. N 3. С. 80-83.
20. Оскольский Г.И., Юркевич А.В., Шеглов А.В., Машина Н.М., Чубенко О.С. Состояние протезов и нуждаемость в ортопедическом лечении населения хабаровского края // Фундаментальные исследования. 2013. N 7-2. С. 370-374.

Bulletin of Medical Internet Conferences (ISSN 2224-6150)
2017. Volume 7. Issue 9

ID: 2017-09-5-A-12406 Краткое сообщение

Манучарьянц А.А.

Сравнительный анализ методов имплантации

ФГБОУ ВО Саратовский ГМУ им. В.И. Разумовского Минздрава России, кафедра стоматологии детского возраста и ортодонтии

Научные руководители: к.м.н. Петрова А.П., Венатовская Н.В.

Резюме

Имплантация имеет множество плюсов, одним из которых является восстановление зубного ряда, не прибегая к препарированию соседних зубов. В данной работе рассмотрены различные методы имплантации. Подробно изучив методы, мы можем сделать вывод, что каждая методика имеет свои плюсы и минусы, выбор метода будет производиться на основе клинического обследования и дополнительных методов.

Ключевые слова: имплантация, методы имплантации

Введение

Имплантация имеет множество плюсов, одним из которых является восстановление зубного ряда, не прибегая к препарированию соседних зубов.

Цель: провести сравнительный анализ методов имплантации.

Материал и методы

Проводилось изучение научных статей и учебных пособий по имплантации зубов.

Результаты и обсуждение

Классическая методика имплантации

При классической имплантации проводится разрез, отслаивается десна с надкостницей, чтобы обнажить кость. В костном гребне с помощью специальных сверел формируется ложе под имплантат. Чтобы кость во время сверления не нагрелась – на сверла подается стерильный ирригационный (орошающий) раствор, поэтому имплантологу обязательно нужен ассистент, который с помощью слюноотсоса убирает воду. Имплантат вводится в кость на очень низкой скорости, поэтому при введении имплантата ирригация не нужна. После установки имплантата рекомендуется проверить его стабильность в кости с помощью специального прибора MegaISQ. В твердой кости стабильность всегда выше, чем в мягкой. Чем выше стабильность – тем лучше прогноз приживления.

Методика безлоскутной установки имплантатов

Данная методика имплантации отличается от стандартной методики тем, что при стандартной методике проводится 2-3 разреза(один горизонтальный и 2 вертикальных). При белоскутной методике данные разрезы не проводятся, слизисто-надкостничный лоскут не отслаивается. В области имплантации в десне и надкостнице с помощью мукотомов формируется отверстие, через которое препарируют ложе под имплантат.

У данной методики имплантации есть свои плюсы и минусы [1-4]:

Преимущества безлоскутной операции:

1. Минимальное нарушение кровоснабжения. Так как не проводятся разрезов лоскута в горизонтальном и вертикальном направлениях и лоскут не отслаивается.
2. Быстрое заживление мягких тканей. Так как нарушение кровоснабжения минимально, а слизисто-надкостничный лоскут не откидывается, заживление мягких тканей протекает очень быстро без образования рубцов.
3. Практически отсутствует кровотечение как во время операции, так и после операции. Особенно актуально это преимущество для пациентов с сопутствующими патологиями (сахарный диабет, иммунодефициты), а также для той категории пациентов, которые принимают антикоагулянты.
4. Затрачивается меньшее время для проведения операции . Так как не нужно отслаивать лоскут и накладывать швы , на проведение операции требуется меньше времени. Однако не следует забывать, что безлоскутная операция требует повышенной сосредоточенности доктора, так как проводится вслепую.
5. Минимальные повреждения для пациента. Пациент после операции чувствует себя комфортно.
6. Высокий процент успеха. По разным данным, процент успешных имплантаций составляет от 95 до 100 %.

Недостатки безлоскутной операции:

1. Слепая техника. Из-за недостатка видимости возможна неправильная установка имплантата. Костный гребень может иметь вогнутую поверхность или форму песочных часов — в такой ситуации возможна перфорация имплантатом костной стенки. Для проведения безлоскутной операции очень важно иметь информацию о трехмерном строении альвеолярного гребня.
2. Риск повреждения анатомических структур. При проведении безлоскутной операции возможно повреждение корней соседних зубов, перфорация щечной или язычной кортикальной пластинки.
3. Невозможна при недостаточной ширине кости. В случае необходимости проведения костной пластики необходимо отслаивать слизисто-надкостничный лоскут, иначе введение остеопластического материала в зону дефицита тканей будет -невозможно.
4. Невозможно провести реконструктивную пластику твердых и мягких тканей.

 © Bulletin of Medical Internet Conferences, 2017

Таблица 1. Сравнение методик

Критерии/Методы	*Классическая методика*	*Методика безлоскутной имплантации*	*Одномоментная имплантация*	*Метод Fast&Fixed*
Возможность применения методики при атрофии альвеолярного отростка	Невозможно	Невозможно	Невозможно	Возможно
Возможность применения при сопутствующих заболеваниях (сахарный диабет)	Невозможно	Возможно	Невозможно	Невозможно
Возможность проведения имплантации людям, которые принимают антикоагулянты	Невозможно	Возможно	Невозможно	Невозможно
Восстановление жевательной активности в короткие сроки	Невозможно	Возможно	Возможно	Возможно
Процент успеха имплантации	98%	95%	90 %	94%

Изучив данный метод, мы можем отметить , что метод безлоскутной имплантации не плохая замена стандартной методике, тем более если человек страдает сахарным диабетом или принимает антикоагулянты т.д.. Но стоит отметить, что данную методику стоит применять только лишь хорошо изучив компьютерную томографию и проведя клинический осмотр пациента.

Одномоментная имплантация

Метод при котором врач-стоматолог устанавливает имплантат сразу после удаления зуба. Однако данный метод может проводиться только при определенных условиях. Одним из важных условий является здоровая челюсть. Для получения успешного, долгосрочного результата необходимо [5-7]:

1) Учитывать общие и местные противопоказания для проведения имплантации с одномоментным удалением зуба.
2) Обязательно выполнять правила формирования ложа имплантата, учитывая анатомию кортикального слоя лунки удаленного зуба, с обязательным расположением шейки имплантата дистальнее линии, проведенной между вестибулярными шейками соседних зубов, на 1,0—1,5 мм.

Ряд авторов [8-10] привели статистику эффективности одномоментной имплантации:

После одноэтапной имплантации у 29 пациентов результаты протезирования в 26 (89,7 %) случаях признаны хорошими. В связи с атрофией мягких тканей в области металлокерамической коронки фронтального зуба и нарушением ее контакта со слизистой 2 (6,9 %) пациента предъявляли жалобы на низкую эстетику протеза. У одного больного через 9 месяцев после протезирования появилась подвижность протезно-имплантационной системы в результате резорбции кости в области имплантата. Данная методика имеет множество плюсов, но при этом не подходит для каждого человека. Основным противопоказанием к проведению одномоментной имплантации будут 1) острый воспалительный процесс, 2) значительная убыль костной ткани.

Существует несколько методик при недостаточной толщине альвеолярного гребня: направленная костная регенерации, аугментация. Данные методы используются для устранения убыли костной ткани чтобы в дальнейшем была возможность провести имплантацию. Однако существует методика которая применяется при атрофии альвеолярного отростка. Эта методика имеет название Fast & Fixed.

Метод Fast & Fixed

Данная методика применяется при атрофии альвеолярного отростка так как стандартная методика не может быть использована при данной патологии. Возможно использование сочетания аксиальных и наклонных (35°) имплантатов [11,12]. Так же автор статьи считает, что дополнительным преимуществом этой методики является возможность проведения одномоментной имплантации и создания немедленной функциональной нагрузки на имплантаты в виде временной мостовидной конструкции. Автором была приведенная статистика (Степень успешной остеоинтеграции при сочетании аксиальных и наклонных имплантатов составляет 93,7 % (Malo и др., 2003) и 99,6 % (Degidi и др., 2006). Степень отторжения имплантатов составила 2,9 % (Rosen/Gynter, 2007)).

Изучив статью в которой был описан данный метод. Мы можем отметить, что метод действительно хорош в случае если у человека имеется атрофия альвеолярного отростка. Тем более что в кратчайшие сроки восстанавливается жевательная функция пациента, что не мало важно.

Заключение

1) Существует множество методик имплантации. Такие как Классическая методика, метод безлоскутной имплантация, одномоментная имплантация, метод Fast&Fixed и другие.
2) Сравнив различные методики, можно выделить метод безлоскутной имплантации. Но нельзя использовать лишь этот метод, так как каждый метод нацелен на различные потребности пациента и все методы имеют свои минусы и плюсы. Врач выбирает метод исходя из данных клинического осмотра и дополнительных методов обследования.

Литература

1. Хабиев К.Н. Методика безлоскутной установки имплантатов // Dentalmagazine №8 (141). 2015. С. 60-62.
2. Лосев Ф.Ф.; Кирсанов А. В. Одномоментная имплантация // Dentalmagazine №6 (102). 2012. С. 77-79.
3. Яременко А.И., Котенко М.В., Раздорский В.В., Снежко В.В. Сравнительный анализ эффективности методов немедленной имплантации Часть 1 // Институт Стоматологии №4 (57). 2012. С. 64-67.
4. Яременко А.И., Котенко М.В., Раздорский В.В., Снежко В.В. Сравнительный анализ эффективности методов немедленной имплантации Часть 2 // Институт Стоматологии №1. 2013. С. 36-37.
5. Шиндялова Р. Метод Fast & Fixed и его применение при наличии атрофии альвеолярного отростка // Dentalmagazine №8 (128). 2014
6. Васильев С. Немедленная имплантация — оптимальное решение в любых клинических ситуациях // Dentalmagazine №10 (118). 2013. С. 58-74.

7. Хабиев К.Н. Обзор методик, применяемых при недостаточной толщине альвеолярного гребня // Дентальная имплантология и хирургия №1 (10). 2013. С. 81-85.
8. Хабиев К.Н., Ким С.В. Одномоментная имплантация при комплексной реабилитации // Dentalmagazine №5 (125). 2014. С. 88-91.
9. Робустова Т.Г. Хирургическая стоматология.-Москва: МедИцина 2000. С. 689.
10. Клёмин В.А. Диагностическая модель челюсти.-Москва: МЕДпресс-информ. 2006. С. 256.
11. Flanagan D. Flapless Dental Implant Placement // Oral Implantology No. 2. 2007. pp. 75-83.
12. Салеева Г.Т. Изучение минеральной плотности костной ткани при планировании дентальной имплантации // Казанский медицинский журнал. 2003. Т. 84. № 4. С. 272-273.

© Bulletin of Medical Internet Conferences, 2017

ID: 2017-09-5-A-12407 Краткое сообщение

Хатухова И.А.

Импрегнация твердых тканей зуба препаратами серебра

ФГБОУ ВО Саратовский ГМУ им. В.И. Разумовского Минздрава России, кафедра стоматологии детского возраста и ортодонтии

Научные руководители: к.м.н. Петрова А.П., Венатовская Н.В.

Резюме

В данной работе изложена методика серебрения молочных зубов, положительные и отрицательные стороны данной методики, препараты используемые для серебрения.

Ключевые слова: серебрение зубов, кариес, нитрат серебра

Abstract

In this paper, the technique of silvering milk teeth, the positive and negative aspects of this method, the drugs used for silvering.

Keywords: silvering teeth, caries, silver nitrate

Введение

Методика серебрения очага поражения препаратами, содержащими соединения серебра, до настоящего времени остается методом выбора при лечении начальных форм кариеса временных зубов у детей. Данный метод является актуальным в отношении детей, не готовых к полноценному лечению кариеса, так как ионы серебра обладают антисептическими свойствами, что позволяет уничтожить патогенные микроорганизмы и приостановить процесс развития кариеса в молочных зубах.

Цель: изучить методику серебрения зубов у детей.

Материал и методы

Проанализированы различные статьи, периодические издания, а также учебные пособия по стоматологии.

Результаты и обсуждение

О лечебных свойствах серебра и о его способности уничтожать патогенные микроорганизмы известно с давних времен. Как известно из истории, в медицине серебро первым применил Парацельс, который лечил ляписом (нитратом серебра) эпилепсию и желтуху. Вплоть до XXв. препаратами серебра лечили гнойные раны, ожоги, тиф и туберкулез [1,2,6]. Нитрат серебра ($AgNO_3$) впервые применили врачи-алхимики голланцец Ян-Баптист ван Гельмонт (1579-1644) и немец Франциск де ла Бое Сильвий (1614-1672). Они научились, при взаимодействии металла и азотной кислоты, получать нитрат серебра, которая имеет следующую химическую реакцию: $Ag + 2HNO_3 = AgNO_3 + NO_2 + H_2O$**.** Тогда и было обнаружено, что полученные с помощью такой химической реакции кристаллы серебрянной соли способны приводить к изменениям: остаются черные пятна при взаимодействии с биологическими тканями, а при длительном контакте возможны глубокие ожоги. Нитрат серебра - бесцветный или белый порошок, хорошо растворяющийся в воде, и чернеющий на свету с выделением металлического серебра [2,11,12]. Действие нитрата серебра основано на подавлении жизнедеятельности микроорганизмов. При малых концентрациях действует как противовоспалительное и вяжущее средство. При больших концентрациях прижигает живые ткани, так как образуются альбуминаты(белковые соединения)серебра при взаимодействии с биологическими тканями живого организма. Было доказано, что серебро способен убивать патогенные микроорганизмы, не уничтожая полезные. Новейшие исследования в этой области доказали большую роль серебра для человеческого организма [2,12].

Серебрение - это метод лечения кариеса в пределах эмали молочных зубов, который предусматривает использование препаратов на основе нитрата серебра. Данный метод в нашей стране долгие годы используется широко для профилактики и лечения кариеса у детей [8,12]. Как уже было сказано ранее, серебро в ионном виде обладает хорошим бактерицидным, противовирусным, противогрибковым и антисептическим действием и служит высокоэффективным обеззараживающим средством в отношении патогенных микроорганизмов. Ионы серебра быстро проникают внутрь микробной клетки, нарушают функцию клеточной оболочки и блокируют множество бактериальных ферментов, что приводит к гибели микроорганизмов. Именно поэтому высокая антисептическая активность и сильное бактерицидное действие серебра представляет широкий интерес в стоматологии [6,11]. Изначально серебрение зубов проводили 30% раствором нитрата серебра и восстановителей. Через некоторое время специалисты заметили, что данный раствор способен затрагивать глубокие слои дентина, что пагубно влияет на пульпу [1,2,13]. В настоящее время для серебрения молочных зубов используются безопасные препараты, в состав которых входит не только серебро, но и фтор, который способствует укреплению эмали [1,3,9]. Среди таких препаратов выделяется японский препарат “Saforide” (Kuraray dental, Япония), и его отечественный аналог - однокомпонентный препарат “Аргенат” (фирмы “ВладМиВа”, Россия) [1,2,3]. “Safiride” - препарат для лечения и профилактики кариеса, выпускается на основе диамина фтористого серебра. Имеет химическую формулу $Ag(NH_3)_2F$. Данный препарат сочетает в себе преимущества нитрата серебра и фторидов, являясь более эффективным, чем нитрат серебра [1,2,10]. Препарат связывает сульфгидрильные и карбоксильные группы, ведущее к изменению конформации структуры белка, или вызывающая денатурацию. При распаде нитрата серебра ионы серебра вызывают осаждение белков, что обусловливает бактерицидное действие. При взаимодействии нитрата серебра и тканевых белков образуется альбуминат серебра, постепенно приобретающая черную окраску. Это связано с восстановлением металлического серебра. Взаимодействуя с активными ферментами, блокируются и нарушаются метаболические процессы в

клетке микроорганизмов [5,13]. При взаимодействии препарата “Saforide” и гидроксиапатита происходит химическая реакция: $Ca_{10}(PO_{4)6}(OH)_2 + Ag(NH_{3)2}F$ ===> $Ag_3PO_4 + CaF_2 + (NH_4)^+ + (OH)^-$ [5,11]. Активными веществами, входящими в препарат, являются Ag^+ и F^- [5,7]. Таким образом, препарат “Saforide” обладает бактерицидным и антиферментным действием, замедляет образование зубного налета, предотвращает разрушение минеральных веществ, способствует окклюзии дентинных канальцев и кальцинированию [2,7,12].

“Аргенат” аналогичен препарату “Saforide” [3,10]. Однокомпонентный стоматологический материал “Аргенат” выпускается в виде бесцветной прозрачной жидкости, содержащей комплексную соль фторид диамминсеребра. “Аргенат” однокомпонентный: применяется при начальных формах кариеса молочных зубов; снижении чувствительности зубов; для серебрения корневых каналов зубов. Препарат не раздражает пульпу зуба, так как на поверхности дентина образуется фторид кальция, суживающий дентинные канальца, затрудняя проникновение ионов серебра; сохранение на длительное время бактерицидного действия [3].

Методика серебрения. Чтобы уменьшить очаг кариозного поражения и площадь окрашивания поврежденного зуба препаратами серебра следует провести реминерализующую терапию. Для этого необходимо наносить на очищенные от зубных отложений поверхности зубов препараты, содержащие кальций, фосфор и фтор (Tooth Mouse, R.O.C.S Medical Minerals, Tiefenfluorid, Amazing White Minerals) [7,8,9]. После проведения реминерализации твердых тканей зуба можно приступить к самой методике серебрения:

- удаление зубных отложений, изоляция зубов от слюны ватными валиками, высушивание струей воздуха;
- защита слизистой оболочки вазелиновым маслом;
- нанесение кисточкой на поверхности зубов препарата, содержащего ионы серебра и осаждение солей серебра путем облучения фотополимеризационной лампой в течение 60 секунд;
- курс лечения: 3 посещения через день. При необходимости повторить процедуру через 4-6 месяцев [2,10].

Обработанные зубы постепенно начинают темнеть. Темнеют только те участки зуба, где эмаль уже была поражена кариозным процессом, даже если визуально эти участки с начальным кариесом не были видны. Цвет здоровой эмали не изменяется [1,2].

Положительные стороны серебрения зубов:

- процедура проходит достаточно быстро, не причиняя боли пациенту;
- ребенка гораздо легче уговорить, так как методика является абсолютно безболезненной;
- подходит для лечения молочных зубов даже у самых маленьких детей;
- молочные зубы сохраняются до замены постоянными или до возможности проведения полноценного лечения;
- ионы серебра обладают антибактериальным действием и эффективно останавливают патологический процесс в ротовой полости;
- серебро не токсично, не оказывает на организм вредного действия;
- доступен для среднего класса (дешевизна) [1,2,4,8].

Отрицательные стороны:

- данный метод не вылечивает кариес, а лишь замедляет патологический процесс, позволяя дождаться подходящего момента для полноценного лечения зубов и закрытия дефекта пломбой или до смены временных зубов на постоянные;
- нарушается эстетика, так как при окислении нитрат серебра восстанавливается в серебро, окрашивая кариозные поражения в черный цвет;
- методику можно проводить только при кариесе в пределах эмали, в противном случае можно спровоцировать некроз пульпы;
- даже при наличии посеребренных зубов необходимо тщательно соблюдать гигиену полости рта, продолжая реминерализующую терапию и фторирование этих зубов [2,4].

Заключение

1) Серебро обладает бактерицидными, бактериостатическими, иммуномодулирующими, противовирусными свойствами.
2) Препараты, содержащие ионы серебра, взаимодействуют с кристаллами гидроксиапатита и образуют химическую реакцию, в результате которой продукты образования внедряются в протеины структуры зуба.
3) Методика серебрения проводится с предварительной реминерализующей терапией. На очищенные поверхности зуба наносится препарат на основе серебра. Процедуру проводит врач-стоматолог в стоматологическом кабинете.
4) Положительные стороны серебрения молочных зубов: безболезненность, дешевизна, минимальная затрата времени, сохранение молочных зубов до смены их постоянными. Минусы данной методики: паллиативность, нарушение эстетики молочных зубов, возможность развития осложнений в виде пульпитов.

Литература

1. Арутюнов С.Д., Свердлова М.Г., Кузьмичевская М.В. Новые возможности профилактики и лечения начальных форм кариеса у детей младшего возраста // Стоматология сегодня. 2007. №11. С. 9-12.
2. Сапронова О.Н. Применение серебра в стоматологии: Ученые записки СПбГМУ им. Акад. И.П.Павлова. 2010. Том XVII, № 4. С. 5-7.
3. Колесова О.В., Косюга С.Ю., Балабина Т.С., Володяшкина М.А., Веселов Д.В. Применение препарата “Аргенат” для лечения кариеса временных зубов у детей в возрасте двух-шести лет // Саратовский научно-медицинский журнал. 2011. Т.7(N1). С. 301-303.
4. Бутвиловский А.В. Изучение изменения химического состава твердых тканей пораженных кариесом временных зубов // Оригинальные научные публикации. 2015. № 7. С. 55-57.
5. Бутвиловский А.В., Бурак Ж.М., Петрович Н.И., Кармалькова И.С. Сравнительный анализ химического состава твердых тканей пораженного кариесом временных зубов после обработки фторидом диамминсеребра // Оригинальные научные публикации. Новые технологии в медицине. 2013. С. 89-92.
6. Трезубов В.Н., Семенов С.С., Афиногенов Г.Е., Афиногенова А.Г., Сапронова О.Н. Создание антибактериального материала, содержащего наносеребро, для базисов съемных зубных протезов // Стоматология. №2 (47). 2010. С. 22-23.
7. Детская терапевтическая стоматология / Национальное руководство под редакцией акад. РАН В.К. Леонтьева, проф. Л.П. Кисельниковой. М.: ГЭОТАР-Медиа. 2017. 952 с.

© Bulletin of Medical Internet Conferences, 2017

8. Персин Л.С., Елизарова В.М., Дьякова С.В. Стоматология детского возраста. - Изд. 5-е, перераб. и доп. М.: Медицина. 2003. 640 с.
9. Стоматология детского возраста. Часть 1. Терапия: учебник / В.М.Елизарова [и др.]. - 2-е изд., перераб.и доп. - в 3ч. - М.: ГЭОТАР-Медиа, 2016. 479 с.
10. Суетенков Д.Е., Усачев В.В. Сравнительная эффективность препаратов на основе диамина фтористого серебра Saforide и «Аргенат» // Стоматология детского возраста и профилактика. 2005. Т. 4. № 3-4. С. 58-61.
11. Liu B.Y., Lo E.C., Chu C.H., Lin H.C. Randomized trial on fluorides and sealants for fissure caries prevention // Journal of Dent Res. 2012. Vol.91. № 8. P. 753.
12. Gao S.S., Zhao I.S., Hiraishi N., Duangthip D., Mei M.L., Lo E.C.M., Chu C.H. Clinical Trials of Silver Diamine Fluoride in Arresting Caries among Children A Systematic Review // JDR Clinical & Translational Research. 2016. P. 247.
13. Lemire J.A., Kalan L., Bradu A., Turner R.J. Silver oxynitrate, an unexplored silver compound with antimicrobial activity // American Society for Microbiology. All Rights Reserved. 2015. Vol. 59. № 7. P. 4031-9.
14. Rosenblatt A., Stamford T.C., Niederman R. Silver diamine fluoride: a caries “silver-fluoride bullet” // Journal of Dental Research. 2009. Vol. 88. № 2. P. 116-125.

Bulletin of Medical Internet Conferences (ISSN 2224-6150)
2017. Volume 7. Issue 9

ID: 2017-09-5-A-12412 Краткое сообщение

Неликаев С.Г., Круглинский С.А.

Сравнение инструментов для машинного эндодонтического лечения в терапевтической стоматологии

ФГБОУ ВО Саратовский ГМУ им. В.И. Разумовского Минздрава России, кафедра стоматологии детского возраста и ортодонтии

Научные руководители: к.м.н. Петрова А.П., Харитонова Т.Л.

Резюме

В данной работе содержится краткое сравнение используемых современных машинных эндодонтических инструментов, их плюсы и минусы при использовании на этапах лечения, а так же принципы работы с таким инструментарием.

Ключевые слова: машинный инструментарий, терапевтическая стоматология

Abstract

In this paper we provide a brief comparison of the use of modern machinery endodontic instruments of their pros and cons, when used on stages of treatment, as well as how to work with such tools.

Keywords: machine tools, restorative dentistry

Введение

В современной стоматологии используются только новые и прогрессивные решения, которые облегчают работу врачу, уменьшают затраты времени и дают благоприятный исход при лечении заболеваний, как раз этим требования и отвечает машинный эндодонтический инструментарий.

Цель: сравнить поставляемый на российский рынок машинный эндоинструментарий.

Задачи:

1. Изучить характеристики самых часто используемых машинных эндодонтических инструментов;
2. Сравнить изученные эндодонтические инструменты;
3. Обосновать сравнительный анализ изученных МЭИ (машинных эндодонтических инструментов), сопоставив с практическим использование на клиническом приёме.

Материал и методы

Материалами исследования в данной работе является проанализированная литература касающиеся МЭИ. Методы исследования это изучение работы, сравнение и использование некоторых из систем на практике в условиях терапевтического приема Стоматологической поликлиники Клинической больницы им. Миротворцева С.Р. СГМУ.

Результаты

После анализа рынка стоматологических продуктов было отобрано шесть представителей МЭИ для сравнительной характеристики свойств. Претенденты имеют разные поколения инструментов.

Первым изучим характеристики ЭМИ пятого поколения «Protaper universal treatment», далее представитель МЭИ №1. Данная система имеет три варианта длины рабочей части инструмента 21/25 и 31 мм, инструменты существуют двух видов «shaping» и «finisher». Первый предназначается для придания формы каналу, а второй - для финишной обработки апикальной трети канала. Так же различают разный диаметр кончика, у «шейперов» - 3 варианта: Sx (0.19мм) S1 (0.17мм) S2 (0,20мм); и «финишеры» - F1, F2, F3, соответственно «шейперам». К плюсам системы «Protaper universal treatment» можно отнести единую очередность и цветовую кодировку использования инструментов в независимости от того, какой формы корневой канал. Большинство клинических случаев требует только три инструмента и, конечно же, безопасность ввиду скругленной направляющей кончика протейпера.

Представитель МЭИ №2 пришел на смену предыдущему испытуемому и имеет некоторые доработки. В работе данный протейпер использует волнообразные движения, что способствует лучшему выведению дентинных опилок. Так же данный протейпер имеет улучшенный сплав, что уменьшает вероятность перелома инструмента в корневом канале. Данному инструменту присуще пять типов размерности/конусности - x1, x2, x3, x4, x5. Конусность отличается по всей длине рабочей части, у первых двух конусность как повышается, так и понижается, а у x3, x4, x5 - фиксирована на первых 3 мм длины, затем идет на понижение. Представитель МЭИ №2- самый знаменитый из машинных файлов, так как пятое поколение файлов является самым эффективным и безопасным.

Представитель МЭИ №3 – это система четвёртого поколения. Движения файла происходит в разных вращательных направлениях (реципрокное движение), чтобы избежать вкручивания и поломки файла в корневом канале. Поступательные движения начинаются с большого угла, а возвратные движения имеют меньший угол, полный цикл вращения составляет 360 градусов. Как правило, используют лишь один файл системы, подбирается лишь размер в зависимости от канала.

Рассмотрим ещё одну систему четвертого поколения, которая заслуживает внимания – далее представитель МЭИ №4. Эта система представляет собой МЭИ, который является самоадаптирующимся и имеет форму полого решётчатого цилиндра из никель-титанового сплава. Данный файл подстраивается под анатомию канала и является самым не инвазивным способом формирования и его очищения.

 © Bulletin of Medical Internet Conferences, 2017

Таблица 1. Сравнительная характеристика

Название файла	*Плюсы*	*Минусы*
Представитель МЭИ №1	Подходит для любого клинического случая; скругленный кончик для избегания отклонения от хода канала.	Многоинструментая система; возможность перелома после стерилизации; после пяти стерилизаций может произойти разрушении маркировки
Представитель МЭИ №2	Улучшенный сплав, стерильность инструментов за счет одноразового использования; смещённый центр тяжести, универсальный инструмент.	Количество инструментов; приходится применять давление на инструмент для углубления в канале.
Представитель МЭИ №3	Реципрокное движение, а значит и отсутствие давления на файл; работа одним инструментом в одном канале.	Стоимость набора со специальным эндомотором; частое удаление опилок с инструмента из-за эффекта вкручивания; инструмент только формирует каналы, но не очищает; ручная обработка в очень изогнутых каналах в апикальной трети.
Представитель МЭИ №4	Использование одного инструмента для формирования и расширения канала; безопасность за счет одноразовости инструмента; отличная дезинфекция из-за постоянной ирригации;	Высокая стоимость для одноразового инструмента; большие затраты времени из-за рекомендаций работы а очень низких скоростях; применение давления на файл.
Представитель МЭИ №5,№6	Сечение не «протейперного» типа; очень высокая гибкость, так как конусность равна 0,2; у mtwo увеличенная глубина канальцев на инструменте	Недостаточное выведение дентина; многоинструментность; перелом инструмента за счёт ротационной усталости металла.

Полая конструкция МЭИ даёт возможность с помощью специального эндомотора подавать постоянную ирригацию, что, в свою очередь, улучшает дезинфекцию. Специальный мотор обеспечивает клюющие и вибрационные движения равные 5000 движений в минуту, а так же очень точную регулировку скорости микромотора. Файл доступен в 3 стандартных размерах: 21 мм, 25 мм и 31 мм.

Представитель МЭИ №5 имеет одно очень большое отличие, которое заключается в сечении не протейперного, а конвексное (выпухлое) типа. Такой вид сечения увеличивает износоустойчивость, а так же даёт торсионную нагрузку, распределённую на 3 точки. В зависимости от анатомии канала применяется от трёх инструментов до пяти. Конусность 02 даёт данному файлу высокую гибкость, что является несравненным плюсом для искривленных каналов. Цветовая кодировка по ISO, длина на 18, 19, 20 и 22 мм.

Так же необходимо рассмотреть инструмент №6, который является следующим поколением представителя МЭИ №5 – в новом поколении увеличенная глубина канальцев на инструменте для выведения дентинной стружки; укороченный хвостовик 11 мм, что обеспечивает лучший доступ к молярам.

Обсуждение

Были изучены характеристики самых востребованных МЭИ и расписаны в сравнительной таблице как плюсы и минусы. В ходе полученного сравнительного анализа, установлено что система №1 самая универсальная система, так как была выпущена уже давно и прошла несколько значительных доработок. Нельзя оставлять без внимания и МЭИ №4 как самую инновационную систему, которая, хоть и не лишена минусов, описанных в таблице №1, имеет множество положительных свойств. Представитель №3 как и МЭИ №4 известна за счёт своих технологически-революционных решений, что объясняет её популярность. Системы Представителей №5,№6 составляют хорошую конкуренцию четырём предыдущим участникам сравнения так как, фирма изготовитель постаралась сделать МЭИ более доступными, чем у конкурентов и не менее эффективными.

Заключение

В результате исследования характеристик МЭИ установлено, что оптимальным выбором для формирования и обработки корневых каналов является представитель МЭИ №2, так как условные минусы инструмента незначительны, а плюсы обеспечивают наилучшее показатели для безопасного и эффективного лечения.

Полученный результат по машинным эндодонтическим файлам, подтвержден на практике во время ассистирование клинического приёма, с использованием файлов участников сравнения. После использования на клиническом приёме участника сравнения №2, нужно отметить, обильное выведение дентинной стружки в сравнении с другими МЭИ, отличную работу даже в узких и труднодоступных каналах что так же может показать не каждый конкурент. Из отрицательных свойств, установленных на практике: создание «ковровой» дорожки незначительно замедляет процесс работы.

Литература

1. Адамчик А.А. Международный журнал прикладных и фундаментальных исследований / А.А. Адамчик // Международный журнал прикладных и фундаментальных исследований. – 2014. № 2. С. 11-14.
2. Джон С. Роудз Повторное эндодонтическое лечение / Джон С. Роудз.ч – М.: Изд-во Медпресс – информ 2010. – 97 с.
3. Волкова Е.А. Терапевтическая стоматология / Е.А. Волкова, О.О. Янушевич. – М: Гэотар – Медиа. – 2012. – С. 139-154.
4. Влияние процесса заклинивания никель-титанового инструмента в прямом корневом канале зуба на его механические свойства / Ю.А. Винниченко, О.А. Соловьева, А.В. Винниченко, К.Г. Караков, Д.Е. Суетенков. // Вестник Медицинского стоматологического института. – 2015. – № 3. – С. 4-6.
5. Влияние размера эндодонтического машинного никель-титанового инструмента на его механические свойства при обработке корневых каналов зубов. / Ю.А. Винниченко, О.А. Соловьева, А.В. Винниченко, К.Г. Караков Д.Е Суетенков. // Вестник Медицинского стоматологического института. –2015. – № 3. – С. 20-21.
6. Николаев А.И. Практическая терапевтическая стоматология / А.И. Николаев, Л.М. Цепов – М: Изд-во Медпресс-информ – 2015. – 9-е издание. – С. 597-629.
7. Сафарли Ш.Б. Сравнительная оценка обработки корневых каналов двумя различными системами: машинной (reciproc, vdw) и ручной (protaper, dentsply) / Ш.Б. Сафарли // Бюллетень медицинских интернет-конференций. – 2013. – №3. – том 3. С. 735 – 736.

8. Токмакова С. И. Сравнительная оценка качества механической обработки корневых каналов зубов система вращающихся никель – титановых инструментов / С. И. Токмакова, Ю. В. Луницына, В. А. Семенков // Проблемы стоматологии. – 2015. – №1. – С. 19-21.
9. Malanin I. V. Modern endodontic instruments / I. V. Malanin, V. F. Mikhalchenko, M. Reifman // European Dental Academy. – 2012 – Israel. – P. 43-65.

© Bulletin of Medical Internet Conferences, 2017

ID: 2017-09-5-A-12422 Краткое сообщение

Тонаканян Л.Э.

Эндодонтическое лечение: сравнительная характеристика методов обработки и обтурации корневых каналов

ФГБОУ ВО Саратовский ГМУ им. В.И. Разумовского Минздрава России, кафедра стоматологии детского возраста и ортодонтии

Научные руководители: к.м.н. Петрова А.П., Венатовская Н.В.

Резюме

Рассмотрена мануальная и механическая обработка корневых каналов с помощью К-римеров, К-файлов, Н-файлов методом «Step-back» и никель-титановых протейперов. Исследовали методику обтурации корневых каналов с помощью латеральной конденсации и вертикальной конденсации термопластической гуттаперчей. Проведена лабораторная оценка качества обработки и пломбирования корневых каналов различными методиками.

Ключевые слова: эндодонтия, латеральная конденсация, вертикальная конденсация, термопластическая гуттаперча, обтурация

Актуальность

Эндодонтическое лечение является важным этапом для сохранения зуба. Данное лечение проводят при осложнении кариеса, что является распространенной проблемой в терапевтической стоматологии; перед ортопедическим лечением; при наличии изменений в периапикальных тканях [1-5]. Часто причиной развития воспалений является плохо обработанные и неполноценно обтурированные корневые каналы [6-10]. При отсутствии герметичного пломбирования канала и надежного пломбирования верхушки корневого канала прогноз может быть неблагоприятный, независимо от того, насколько хорошо выполнены другие стадии лечения [11-15].

Цель: проанализировать методы эндодонтического лечения корневых каналов и выделить наиболее эффективный.

Задачи:

1. Оценить преимущества методик обработки корневого канала: машинный и ручной способ.
2. Оценить преимущества методик пломбирования корневого канала: латеральной и вертикальной конденсации.
3. Провести опрос среди врачей клиник гг. Саратов и Москва.
4. По результатам опроса оценить отдаленные результаты эндодонтического лечения различными методиками.

Материал и методы

Был проведен анализ книг и статей. Для постановки опыта было отобрано 5 экстрагированных зубов по ортопедическим показаниям. В работе было обработано стандартными стальными файлами и запломбировано методом латеральной конденсации гуттаперчевыми штифтами 2% конусности с внесением силера при помощи каналонаполнителя- два зуба; машинной обработкой никель- титановыми протейперами и вертикальной конденсацией с гуттаперчей «Reciproc», внесением силера при помощи штифта и термопластической гуттаперчей- один зуб. Два зуба обработано с помощью протейпера и стальными ручными эндодонтическими инструментами для последующего исследования. В ходе ручной обработки использовалась методика «Step Back» и эндодонтические инструменты: К-ример К-файл, Н-файл (размеры от 10 до 35 в зависимости от зуба). Машинная обработка производилась никель- титановыми протейперами длинной 25см и 31см и размером 25 и 40 на всю длину медленными возвратно- поступающими («клюющими») движениями в соответствии с инструкцией производителя. При латеральной конденсации использовалась гуттаперча «GMG», силер на основе гидроксида кальция «Acroseal» и спредер; при вертикальной конденсации использовался аппарат для трехмерной обтурации корневых каналов, плаггер, гуттаперча «Reciproc» и гуттаперчевые блоки. Обработка и обтурация проводилась под рентгенологическим контролем. Изучив все методики, произведен продольный распил зубов и исследовано качество обтурации с помощью светового микроскопа. Проведено анкетирование среди врачей муниципальных и частных клиник.

Результаты и обсуждение

Произведя рентгенологический контроль с помощью визиографа, было замечено, что разницы на рентгенологическом снимке между машинной и ручной обработкой нет, каналы имеют правильную конусообразную форму. На распиле видно, что корневые каналы при машинной обработке более гладкие, что облегчает дальнейшие манипуляции. Время, затраченное на обработку одного корневого канала ручными файлами с 10 до 25- 20 минут, время, потраченное на обработку с помощью NiTi ProTaper R25- 10 минут. Данные протейперы изготавливаются из сплава M-Wire, поддвергаются инновационному процессу термообработки, за счет чего становятся эластичными, гибкими и резистентными к циклической усталости. Работа данными протейперами предупреждает обтурацию корневого канала костными опилками за счет расположения своих лезвий. Так же преимущества машинной обработки заключаются в наличии микромотора в эндомоторе, при угрозе отлома наконечника микромотор включает функцию автореверса. Сравнивая время, потраченное на герметизацию одного корневого канала двумя методиками, то при латеральной конденсации затрачено 7 минут, при вертикальной конденсации- 5 минут, то есть примерно одинаковое. Рентгенологически во всех случаях наблюдается удовлетворительная обтурация, каналы имеют правильную конусообразную форму и запломбирован равномерно на всем протяжении. На распиле зуба, запломбированного методом латеральной конденсации, наблюдается удовлетворительная обтурация, кроме незначительного дефекта в средней части канала (наличие пор воздуха); в области апекса гуттаперчевый штифт имеет плотный упор и за счет силера, внесенного каналонаполнителем, повышается эффективность обтурирования корневого канала, но наличие микрошероховатости на стенках за счет ручной обработки, не позволяет получить качественной трехмерной обтурации.

Исследовав зуб, запломбированный вертикальной конденсацией, наблюдается плотная обтурация по всей длине корневого канала, корневые каналы заполнены гомогенно, количество силера минимальное. Стоит отметить что в обеих случаях апикальная треть канала герметично обтурирована.

Результаты проведенного анкетирования среди врачей- стоматологов-терапевтов представлены на рисунках 1-4.

При анализе осложнений большая часть врачей наблюдает отсутствие их после какой- то определенной методики обработки и пломбирования корневого канала. Возможно возникновение постпломбировочной боли как следствие индивидуальной реакции организма.

Многие врачи- терапевты наблюдают положительную динамику при лечении зубов методом латеральной конденсации, вертикальной конденсации и гибридной комбинированной техники компакции гуттаперчи-не возникает периапикальных осложнений и наблюдается апикальное заживление при периодонтитах. При пломбировании методом «одного штифта» наблюдаются осложнения в виде гранулем, кист; утверждают, что не всегда этот метод обеспечивает хорошую герметизацию и впоследствии вызывает возникновение периодонтита. При использовании термически пластифицированной гуттаперчи на твердом носителе - ожог периодонта, образование гранулем и кист, а также возникновение постпломбировочных болей.

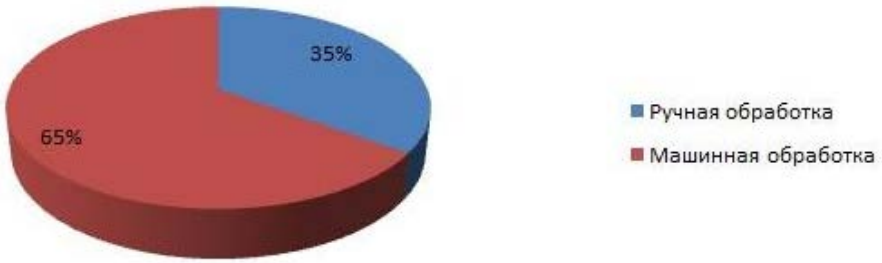

Рисунок 1. Предпочтения по методикам обработки корневых каналов

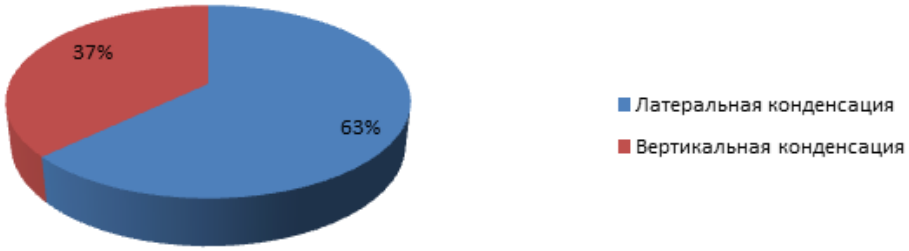

Рисунок 2. Предпочтения врачей при выборе методики пломбирования корневых каналов

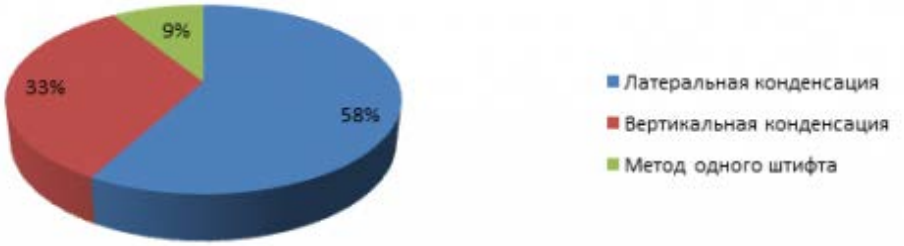

Рисунок 3. Метод, используемый врачами при пломбировке прямых, широких корневых каналов

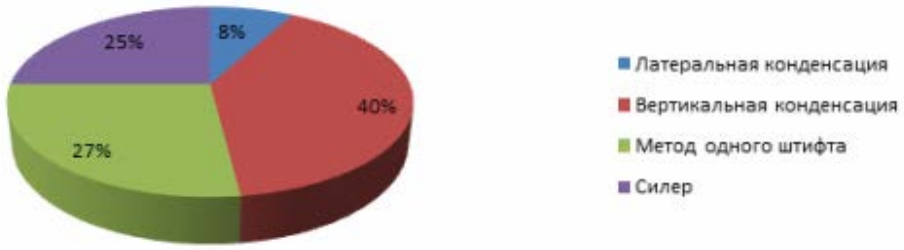

Рисунок 4. Предпочтительный метод при пломбировке тонких, изогнутых корневых каналов

© Bulletin of Medical Internet Conferences, 2017

Выводы

1. Более эффективно и качественно проводить обработку корневого канала с помощью эндомотора и машинного инструментария.
2. При правильном соблюдении методики латеральной и вертикальной конденсации наблюдается герметичная обтурация корневого канала, в обеих случаях апикальная треть запломбирована герметично, но при латеральной конденсации в средней части корневого канала наблюдается небольшая неоднородность материала. Пломбирование методом вертикальной конденсации показало качественную трехмерную обтурацию.
3. Большая часть стоматологов (65%), предпочитает машинную обработку корневого канала; при этом методику обтурации, врач подбирает к каждому клиническому случаю.
4. При пломбировании методом латеральной конденсации, вертикальной конденсации и гибридной комбинированной техники уплотнения гуттаперчи в 80% случаев наблюдается положительная динамика; осложнения в виде кист, гранулем и ожога периодонта возникают редко. При пломбировании методом «одного штифта» наблюдаются осложнения в виде гранулем, кист; При лечении системой «Thermafil»- ожог периодонта, образование гранулем и кист, а также возникновение постпломбировочных болей.

Литература

1. Луницына Ю.В., Зубова И.Е. Сравнительная оценка эффективности различных методик пломбирования корневых каналов зубов // Проблемы стоматологии. 2015. Вып. 2. С. 9-12.
2. Калинина В.Н., Кокунова А.С., Скибинская Н.В., Мирманова Г.Н. Сравнительная характеристика методов обтурирования корневого канала. Сборник материалов межрегионарной научной конференции с международным участием. РязГМУ им. Академика Антонова. 2014. С. 182-186.
3. Трауп М., Дебелян Д. Руководство по эндодонтии для стоматологов общей практики. М.: Азбука. 2005. 102 с.
4. Боровский Е. В. Состояние эндодонтии в цифрах и фактах // Клиническая стоматология. 2002. N 4. С. 22-24.
5. Боровский Е.В. Ошибки и осложнения эндодонтического лечения // Новости Dentsply. 2003. N 8. С. 8-11.
6. Пыжьянова М.Н., Соловьева А.М. Ретроспективный анализ эффективности эндодонтического лечения у населения крупного индустриального центра России // Эндодонтия today. 2004. N 2. С. 17.
7. Чиликин В.Н., Гаврюшина А.С. Сравнительный анализ герметичности корневых пломб на основе различных твердеющих материалов // Актуальные проблемы стоматологии. М.:2011. С. 175-178.
8. Garg N., Garg A. Textbook of Endodontics // Jaypee. New Delhi. 2010. 350 c.
9. Батюков Н.М. Сравнительная оценка эффективности методов обработки и пломбирования корневых каналов с использованием современных технологий // Клиническая эндодонтия. 2007. N 3. С. 22-27.
10. Бартель К. Обзор методов пломбирования корневых каналов // Dental iQ. 2005. N 5. С. 24-38.
11. Chandra B.S., Krishna V. Grossman`s Endodontic Practice // Haryana. Wolters Kluwer Health. 2010. P. 510.
12. Винниченко Ю.А., Соловьева О.А., Винниченко А.В., Караков К.Г., Суетенков Д.Е. Влияние размера эндодонтического машинного никель-титанового инструмента на его механические свойства при обработке корневых каналов зубов // Вестник Медицинского стоматологического института. 2015. № 3. С. 20-21.
13. Винниченко Ю.А., Соловьева О.А., Винниченко А.В., Караков К.Г., Суетенков Д.Е. Влияние процесса заклинивания никель-титанового инструмента в прямом корневом канале зуба на его механические свойства // Вестник Медицинского стоматологического института. 2015. № 3. С. 4-6.
14. Соловьева О.А., Винниченко Ю.А., Караков К.Г., Суетенков Д.Е. Метод эндодонтического лечения периодонтита зубов // Вестник Медицинского стоматологического института. 2015. № 3. С. 9-11.
15. Гусева О.Ю., Балтаев А.Д., Александров А.И. Сравнительная оценка методов обработки корневых каналов никель-титановыми машинными инструментами - Reciproc и MTWO // Бюллетень медицинских интернет-конференций. 2013. Т. 3. № 2. С. 354-355.

Bulletin of Medical Internet Conferences (ISSN 2224-6150)
2017. Volume 7. Issue 9

ID: 2017-09-5-A-12425 Краткое сообщение

Акопян Р.А.

Взаимосвязь патологии височно-нижнечелюстного сустава с нарушениями окклюзии зубов и зубных рядов

ФГБОУ ВО Саратовский ГМУ им. В.И. Разумовского Минздрава России, кафедра стоматологии детского возраста и ортодонтии

Научные руководители: к.м.н. Петрова А.П., Венатовская Н.В.

Резюме

В настоящее время заболевания ВНЧС являются распространенной патологией челюстно-лицевой области. Проведен анализ взаимосвязи дисфункций височно-нижнечелюстного сустава у пациентов с нарушениями окклюзии зубов и зубных рядов. Определено влияние нарушений окклюзии зубов на ВНЧС.

Ключевые слова: височно-нижнечелюстной сустав, окклюзия, патология прикуса

Введение

Нарушения окклюзии зубов и зубных рядов являются распространенной патологией челюстно-лицевой области, которые способствуют развитию патологии височно-нижнечелюстного сустава. 51,1% детей, подростков и молодых людей имеют различные симптомы дисфункции ВНЧС. Пик распространенности функциональных нарушений височно-нижнечелюстного сустава приходится на 22-25 лет. Встречаемость существенно выше у женщин – 76 (61,78%), чем у мужчин – 47 (38,21%), причем распространенность заболевания увеличивается с возрастом и достигает 35,29% в возрасте от 65 до 74 лет [1, 2].

Цель: обзор данных литературы по влиянию нарушений окклюзии зубов на височно-нижнечелюстной сустав.

Материал и методы

Был проведен анализ статей, монографий, учебных пособий и диссертаций по патологиям ВНЧС, нарушениям окклюзии зубов и зубных рядов.

Результаты и обсуждение

Более чем в 80% случаев заболевания ВНЧС не связаны с воспалительными процессами, а обусловлены функциональными нарушениями [3,4]. Большинство авторов считают, что в основе дисфункции ВНЧС лежит нарушение окклюзии зубов и зубных рядов. Доказательством этой теории ее сторонники считают сочетание в подавляющем большинстве случаев дисфункции ВНЧС с дефектами зубных рядов и с иными нарушениями функциональной окклюзии, а также тот факт, что устранение этих нарушений путем ортопедического лечения ведет к регрессии суставной симптоматики [5,6]. От 78.3% до 95.3% больных с нарушениями окклюзии имеют те или иные формы дисфункции ВНЧС [4]. У пациентов, прошедших ортопедическое лечение, клинические симптомы мышечно-суставной дисфункции ВНЧС имеются в 48% клинических наблюдений [1]. Исследования показали, что у пациентов с дистальным прикусом или глубоким резцовым перекрытием в 93% случаев выявляются изменения ВНЧС. У пациентов с дисфункциями височно-нижнечелюстного сустава, жевательных мышц и заболеваниями пародонта выявили в 90 % случаев окклюзионные нарушения в центральной, передней и боковых окклюзиях [7,8]. Было выявлено, что смещение и вывих суставного диска связаны с нарушением окклюзионных контактов при различных движениях нижней челюсти [9]. В результате исследования у 56 человек из 83 пациентов (67,47%) с трансверзальным смещением нижней челюсти были обнаружены окклюзионные нарушения (суперконтакты, зубочелюстные деформации и аномалии, осложненные блокирующей окклюзией) [10]. Данная статистика подтверждает высокую распространенность нарушений окклюзии у пациентов с патологией ВНЧС.

Зубочелюстная система представляет собой единую биомеханическую систему, поэтому нарушения одного звена этой системы введут к различным последствиям, как в других звеньях зубочелюстной системы, так и во всем организме в целом. Отсутствие одного или нескольких зубов в зубном ряду, неправильный прикус, неправильное положение, форма или строение зуба способствуют нарушению окклюзии, что приводит в дальнейшем к патологии ВНЧС. Так, причиной смещения нижней челюсти вправо может быть выдвинутый в сторону отсутствующего антагониста нижний зуб мудрости, а также преждевременные контакты зубов слева и чрезмерное стирание зубов справа. В результате чтобы избежать окклюзионные препятствия, происходит изменение движений нижней челюсти, что в свою очередь ведет к асимметрии мышечной активности и изменению топографии головок ВНЧС [11]. Деформация окклюзионной поверхности приводит к увеличению нагрузки на ткани ВНЧС, в свою очередь длительная нагрузка приводит к нарушению кровоснабжения хрящевой ткани, потери её эластичности и как следствие к различным деформациям структуры сустава [12]. Было установлено, что латеральные и медиальные крыловидные мышцы изменяют свое функциональное состояние на стороне преждевременных контактов, а жевательные и височные на противоположной стороне [13].Кроме того, выявлено влияние аномалий прикуса, а именно дистального и глубокого видов прикуса, на положение головок нижней челюсти. При наличии данных видов прикуса наблюдается смещение головок нижней челюсти кверху и кзади более чем в 75 и 86% случаев соответственно [14]. Таким образом, нарушение окклюзии является одним из важнейших факторов способствующих возникновению патологии ВНЧС.

Патологические изменения в суставах могут возникнуть в результате родовой травмы, инфекционных заболеваний, воспалительного процесса среднего уха. По мере прогрессирования заболевания нарушается функция ВНЧС, что выражается в ограничении объема движений на пораженной стороне и увеличении на здоровой. Нижняя челюсть занимает вынужденное положение. Со временем, это положение закрепляется, возникает дискоординация функции жевательных мышц. Это приводит к нарушению синхронности движений в обоих суставных сочленениях. Движения нижней челюсти теряют плавность, становятся

 © Bulletin of Medical Internet Conferences, 2017

ступенеобразными, возникает патологический прикус. Таким образом, патология ВНЧС не связанная с нарушением окклюзии, при прогрессировании заболевания, приводит к нарушению окклюзии зубов и зубных рядов [5,12].

Заключение

1. Более 67% пациентов с нарушениями окклюзии зубов и зубных рядов имеют различную патологию ВНЧС и более 78% пациентов с патологией ВНЧС имеют различные нарушения окклюзии зубов и зубных рядов, что подтверждает то, что патология ВНЧС у большинства пациентов связана с нарушением окклюзии.
2. Окклюзионные и мышечные факторы взаимосвязаны: дискоординация функции жевательных мышц усиливает суставную патологию, а возникшие в суставе изменения усиливают дисфункцию мышц. Изменения в жевательном аппарате введут к дисфункции жевательных мышц и нарушению функции обоих суставных сочленений. Длительно существующая повышенная нагрузка на ткани ВНЧС приводит к нарушению кровообращения хрящевой ткани, хрящ теряет эластичность, на его поверхности возникают трещины, постепенно прогрессирует дистрофия хряща. В дальнейшем патологический процесс переходит на костные структуры сустава, что приводит к различным деформациям головки нижней челюсти. В то же время патология ВНЧС не связанная с нарушением окклюзии, при прогрессировании заболевания, приводит к нарушению синхронности движения в суставных головках, их смещению и образованию патологического прикуса. Таким образом, возникает порочный круг: нарушение окклюзии приводят к патологии ВНЧС, которая в свою очередь приводит к изменению положения головок нижней челюсти и нарушению прикуса.

Литература

1. Гажва С.И., Зызов Д.М., Шестопалов С.И., Касумов Н.С. распространенность патологии височно-нижнечелюстного сустава у пациентов с частичной потерей зубов // Современные проблемы науки и образования. 2015. №6.
2. Ибрагимова Р.С., Бокаева А.М., Федоров Д.Е., Усова Н.Ф., Якущенко В.М., Слепокурова Т.С. Распространенность функциональных нарушений височно-нижнечелюстного сустава у детей, подростков и лиц молодого возраста // Вестник КАЗНМУ. 2013. №1.
3. Егоров П.М., Карапетян И.С. Болевая дисфункция височно-нижнечелюстного сустава. М.: Издательство медицина, 1986. С.122.
4. Каменева Л.А. Оптимизация диагностики и лечения больных с синдромом болевой дисфункции височно-нижнечелюстного сустава: дис. ... канд./д-ра медицинских наук. Саратовский государственный медицинский университет, Саратов, 2014г.
5. Ивасенко П.И., Мискевич М.И., Савченко Р.К., Симахов Р.В. Патология Височно-нижнечелюстного сустава: клиника, диагностика и принципы лечения. СПб.: МЕДИ издательство, 2007. С.80.
6. Семенов Р.Р., Карпов С.М., Хатуаева А.А., Карпов А.С. Этиологические и патогенетические механизмы формирования дисфункции височно-нижнечелюстного сустава. 2014.
7. Брагин Е.А., Долгалев А.А., Брагарева Н.В. Роль окклюзионных нарушений в развитии заболеваний височно-нижнечелюстного сустава, дисфункций жевательных мышц и заболеваний пародонта **//** Современные проблемы науки и образования. 2014. №1.
8. Долгалев А.А. Комплексная диагностика окклюзионных нарушений зубных рядов у пациентов с патологией височно-нижнечелюстного сустава **//** Вестник новых медицинских технологий. 2008. №2. С. 227.
9. Романова Д.Б., Степаненко Т.В., Лосев А.В., Лосев К.В. Этиопатогенетические факторы возникновения дисфункции височно-нижнечелюстного сустава у лиц молодого возраста // Здравоохранение Чувашии. 2010г. №1.
10. Исхаков И.Р., Маннанова Ф.Ф. Экспресс диагностика нарушений окклюзии и патологии височно-нижнечелюстного сустава на стоматологическом приеме // Проблемы стоматологии. 2013. №5. С.39-43.
11. Хватова В.А. Функциональная окклюзия в норме и патологии.- М.: Медицина, 1993. С.27-30.
12. Трезубов В.Н., Щербаков А.С., Мишнев Л.М. Ортопедическая стоматология. СПб.: СпецЛит, 2001. С.471.
13. Пузин М.Н.; Вязьмин А.Я.. Болевая дисфункция височно-нижнечелюстного сустава. М.: Медицина, 2002. С.22-33.
14. Аношина Е.С., Муравьева Ю.А. Анализ положения головок нижней челюсти у лиц с мышечно-суставной дисфуекцией ВНЧС, осложненной аномалиями прикуса **//** Издательство НижГМА
15. Лепилин А.В., Коннов В.В., Багарян Е.А., Арушанян А.Р. Клинические проявления патологии височно-нижнечелюстных суставов и жевательных мышц у пациентов с нарушениями окклюзии зубов и зубных рядов // Саратовский медицинский журнал. 2010. Т. 6. №2. С.405-409.
16. Larbi H.A., Suyetenkov D.Ye. Musculoskeletal dysfunction in dental practice // Russian Open Medical Jurnal. 2012. Т. 1.№ 1. С.0105.
17. Фирсова И.В., Давыдова Н.В., Суетенков Д.Е., Олейникова Н.М. Комплекс профилактических мероприятий по предупреждению костной патологии височно-нижнечелюстных суставов у детей и подростков // Саратовский научно- медицинский журнал. 2011. Том 7, № 1. С.294.

Bulletin of Medical Internet Conferences (ISSN 2224-6150)
2017. Volume 7. Issue 9

ID: 2017-09-5-A-12600 Краткое сообщение

Ганилова Ю.А., Артемова Н.С.

Предотвращение осложнений на этапе создания «ковровой дорожки» при эндодонтическом лечении зубов

ФГБОУ ВО Саратовский ГМУ им. В.И. Разумовского Минздрава России, кафедра стоматологии терапевтической, кафедра медицинской и биологической физики

Научный руководитель: к.м.н. Гусева О.Ю.

Резюме

В данной работе говорится о важности создания «ковровой дорожки» и о таком частом осложнении, возникающем в процессе её создания, как отлом инструмента. Также установлен способ профилактики этого осложнения.

Ключевые слова: эндодонтическое лечение, «ковровая дорожка», К-файлы, отлом инструмента

Введение

На современном этапе развития стоматологии от практикующего врача-стоматолога требуется постоянное совершенствование знаний как теоретических, так и практических, что связано с работой со специальным оборудованием и материалами. В этом отношении эндодонтия – одна из самых сложных из числа современных, высокотехнологичных и динамично развивающихся областей стоматологии [1]. Основной задачей современной эндодонтии является очистка, дезинфекция и создание условий для герметичной обтурации корневых каналов в зубе [2]. Несмотря на несомненные успехи, достигнутые отечественной терапевтической стоматологией, одна из важнейших проблем - качественное эндодонтическое лечение каналов зубов - остается нерешенной [3]. По данным Европейской ассоциации эндодонтистов успех первичного лечения каналов составляет 80%, по данным Американской ассоциации - от 53% до 80%, в России этот показатель снижается до 30% [5]. Успех же повторного лечения в нашей стране вообще минимален [6]. О том, что проблема качественного лечения не решена, свидетельствуют рост одонтогенных заболеваний челюстно-лицевой области и данные Е.В. Боровского и соавторов, которые показали, что при эндодонтическом лечении осложнений кариеса (пульпит, периодонтит) многокорневых зубов процент неудовлетворительных результатов достигает 95% [3,4].

Одной из составляющих эндодонтического лечения является качественная механическая (инструментальная) обработка корневых каналов. Этот этап является, пожалуй, основным и технически самым сложным компонентом эндодонтического лечения. Во многом эффективная инструментальная обработка корневых каналов зубов зависит от состояния используемых инструментов и предварительно созданной «ковровой дорожки», которую большинство авторов описывают как «туннель от устья до определенной точки в апикальной зоне». «Ковровая дорожка» - основной ход канала, свободный от тканей пульпы и дентина корня, имеющий ровные и гладкие стенки, вдоль которых машинные инструменты могут свободно следовать без риска блокирования, значительного изгиба и отлома [11,12,13,19]. Известно, что необработанные корневые каналы в большинстве случаев очень узкие, имеют множество незаметных сужений и расширений, которые не позволяют качественно заполнить канал пломбировочным материалом на всем его протяжении [21,22,23,24,25]. Хорошо проходимые и широкие каналы встречаются редко. Поэтому без «ковровой дорожки» не обойтись. Если же пренебрегать ею, то нужно ждать самого неприятного осложнения – отлома инструмента в корневом канале. Фрагмент эндодонтического инструмента, оставленный в корневом канале, может служить преградой для его полноценной обработки, очистки и пломбирования. По данным анкетирования австрийских стоматологов, 74% врачей сообщили, что во время работы хотя бы один раз, но сталкивались с переломом эндодонтического инструмента, среди членов Американской эндодонтической ассоциации показатель составил 100% [7]. Кроме того, статистика показывает, что этот процент не снижается, в частности, в России [9]. В этой связи актуальной является работа, в которой хотелось бы сформировать грамотный подход к использованию инструментов для создания «ковровой дорожки», имеющих высокий риск сломаться в корневом канале зуба в процессе его обработки.

Цель: повышение качества эндодонтического лечения за счет предотвращения такого основного и наиболее частого осложнения, как отлом инструмента, возникающего при нарушении соблюдения профилактических мер на этапе создания «ковровой дорожки».

Задачи:

1. выявить основные причины отлома инструмента в просвете корневого канала в процессе создания «ковровой дорожки»;
2. изучить деформации К-файлов, возникающих при создании «ковровой дорожки», в лабораторных условиях с помощью электронного микроскопа;
3. составить рекомендации по использованию инструментов на этапе создания «ковровой дорожки».

Материал и методы

Был проведен анализ научных статей, диссертационных работ, научной литературы. Практическая часть проводилась с использованием электронного микроскопа и состояла из двух частей. В первой части эксперимента мы проводили осмотр К-файлов, которыми создавали «ковровую дорожку» практикующие врачи-стоматологи. Данные К-файлы использовались в работе однократно и прошли один цикл стерилизации и после визуального контроля, по мнению врачей, смогли бы быть использованы еще раз. Было выбрано 10 К-файлов 10 и 15 размера у 5 врачей, по 2 от каждого врача. В каких зубах, однокорневых или многокорневых, данные К-файлы использовались, уточнить не удалось. Во второй части эксперимента мы обследовали К-файлы, которыми создавалась «ковровая дорожка» в удаленных по ортодонтическим показаниям зубах (5 однокорневых премолярах с

 © Bulletin of Medical Internet Conferences, 2017

идентичными параметрами). Для каждого зуба использовались новые К-файлы размера 10 и 15, всего 10 инструментов. В каждой группе сравнения рассматривали 2 новых К-файла 10 и 15 размера.

Результаты и обсуждение

Целью механической обработки корневого канала является его расширение, создание условий для последующего пломбирования [11]. Эффективная инструментальная обработка корневых каналов зависит от того, насколько качественно и правильно будут проведены ее первые этапы, а именно создание «ковровой дорожки».

Как правило, инструменты, которые используются для ее создания, очень хрупкие. Традиционно формирование «скользящего пути" выполняется ручными инструментами, такими как К-файлы до 15 размера [8,10,17,20,26]. Мы знаем, что ручные файлы изготавливаются из нержавеющей стали. К сожалению, нежелательным побочным эффектом их применения нередко становится перелом инструмента. Профилактика перелома инструмента в канале является ключевой стратегией к успеху эндодонтического лечения.

Особенно часто риску отлома подвергаются именно инструменты малых размеров, применяемых для создания «ковровой дорожки». Они могут отламываться, если во время предыдущих манипуляций они подвергались чрезмерно большой нагрузке. Поэтому любой из таких инструментов нужно тщательно проверять с лупой «на раскручивание». К-файлы малого размера имеют рабочую часть квадратного сечения, скрученную в виде спиралевидной резьбы. Продвижение инструмента в канал с усилием и вращением приводит, в конечном счете, к раскручиванию и ослаблению его рабочей части. Также особое внимание следует уделять стерилизации, в литературе нет однозначных данных о том, сколько раз можно стерилизовать инструмент и как кратность использования соотносится с количеством поломок, но абсолютно точно можно сказать, что при перегревании происходит уменьшение прочностных свойств металла и свойства упругости. Итак, перед работой в канале необходимо внимательно, с помощью лупы, осматривать все файлы и отбраковывать те, которые имеют раскрутку или деформацию рабочей части, пятна коррозии. Работать в канале инструментом следует только с нанесенным на его рабочую часть лубрикантом, без чрезмерных усилий, «упрашивая» инструмент работать, не форсировать обработку, перескакивая через номера (например, от 15 сразу к 25) [14,15,16,17,18].

Таким образом, переломы эндодонтических инструментов проще предотвратить, чем лечить.

Раддл К. (один из ведущих американских специалистов в области эндодонтии) говорит о том, что оптимальной тактикой безопасности является отношение к любым эндодонтическим инструментам как к одноразовым [16]. Так может быть на самом деле самым эффективным способом профилактики отлома инструмента на этапе создания «скользящего пути» является одноразовое использование таких хрупких инструментов, как К-файлы!? Попытаемся выяснить в ходе практической работы.

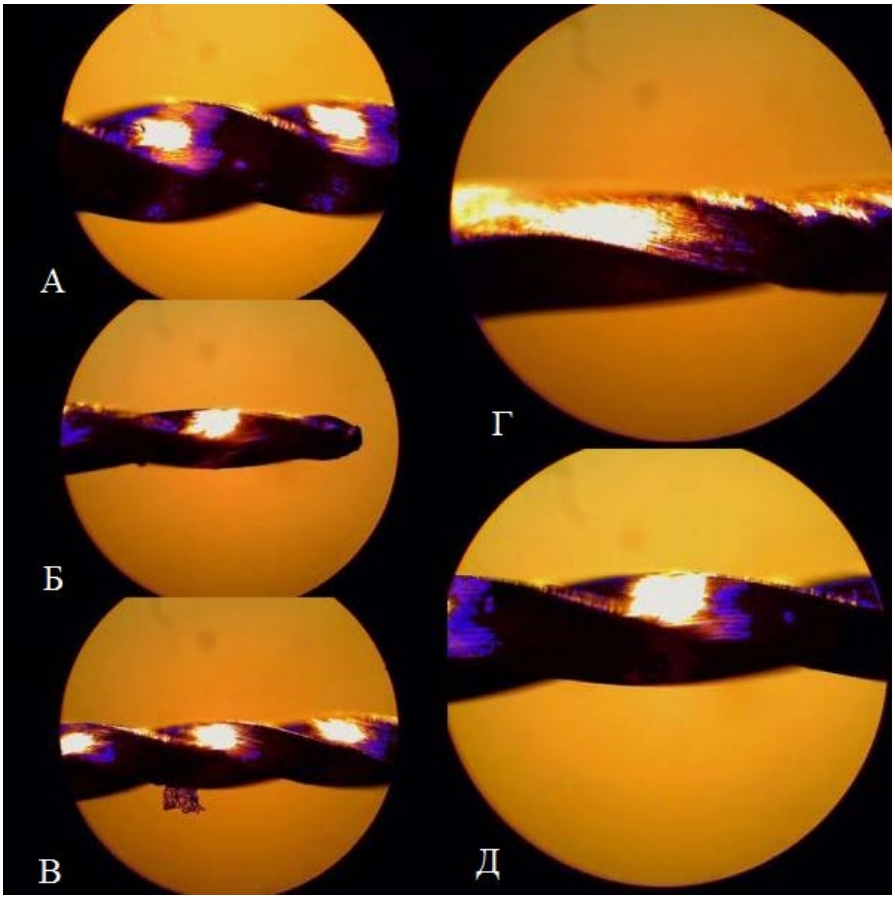

Рисунок 1. А) Точечные дефекты на поверхности инструментов; Б) Изменения режущего края и кончика инструмента; В) на некоторых инструментах был рассмотрен зазубрины на режущих гранях; Г) изменения кромки К-файлов, Д) пятна коррозии

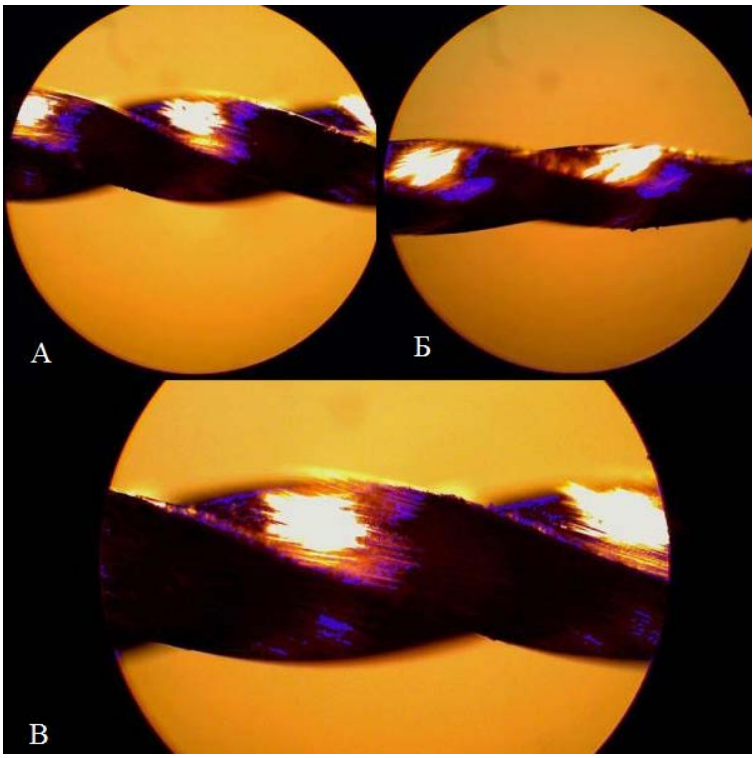

Рисунок 2. Точечные дефекты на поверхности инструментов

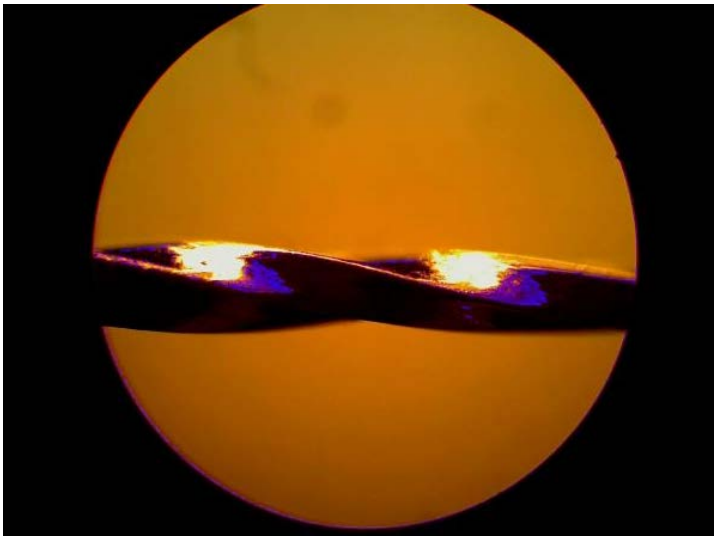

Рисунок 3. Новый инструмент

При изучении в сканирующем электронном микроскопе К-файлов, взятых у врачей-стоматологов, которыми они работали не более раза и визуально инструменты не имели изменений, и, по мнению врачей, являлись пригодными для работы, получили следующие данные:

1) точечные дефекты на поверхности инструментов (рис. 1 А);
2) изменения режущего края и кончика инструмента (рис. 1 Б);
3) на некоторых инструментах был рассмотрен зазубрины на режущих гранях (рис. 1 В);
4) изменения кромки К-файлов (рис. 1 Г);
5) пятна коррозии (рис. 1 Д).

Так как в ходе предыдущего исследования определяли деформации инструментов, которые использовались 1 раз, но не уточнялось в однокорневом или многокорневом зубе и с какой степенью проходимости, мы решили создать «ковровую дорожку» самостоятельно на идентичных по параметрам зубах (однокорневых премолярах) и посмотреть в микроскопе состояние инструментов после однократной обработки. Перед тем как создать «скользящий путь», был проведен ряд подготовительных этапов: раскрыты полости пяти премоляров нижней челюсти, создан прямолинейный доступ к каждому устью, проведено расширение устьев корневого канала, выполнена первичная навигация (Scouting), которая включает в себя прохождение, определение рабочей длины и первичное расширение корневого канала. И после проведения всех этих этапов, была создана «ковровая дорожка» новыми К-файлами 10 и 15 размеров.

© Bulletin of Medical Internet Conferences, 2017

Во всех случаях наблюдений отмечаются точечные дефекты на поверхности инструментов (рис. 2), чего не наблюдаем на абсолютно новых инструментах (рис. 3).

Выводы

1) Таким образом, установлено, что возможной причиной отлома инструмента в процессе формирования «ковровой дорожки» являются «скрытые» дефекты инструментов, которые возникают в процессе уже однократной эндодонтической обработки.
2) Уже при однократной работе в корневом канале зуба К-файлы могут приобретают точечные дефекты. Появление же более грубых изменений: зазубрин, дефектов режущего края, кончика инструмента, изменений кромки К-файлов, пятна коррозии, мы предполагаем, может быть связано с тем, что инструментом работали в более узком канале или многокорневом зубе.
3) Основной рекомендацией по предупреждению отлома инструмента, используемого для создания «ковровой дорожки», является его одноразовое использование.

Литература

1. Бокая В.Г., Лубянова С.В. Депофорез гидроокиси меди кальция при лечении каналов зубов с отломками эндоинструментов // Сборник научных трудов VI съезда Стоматологической Ассоциации России.- Москва, 2002. С. 37-39.
2. Боровский Е.В. Клиническая эндодонтия.- М.: АО «Стоматология», 1999.- 176с.
3. Боровский Е.В. Жохова Н.С. Эндодонтическое лечение: пособие для врачей.- М.: Стоматология, 2002.- 72 с.
4. Соловьева О.А., Винниченко Ю.А., Караков К.Г., Суетенков Д.Е. Метод эндодонтического лечения периодонтита зубов // Вестник Медицинского стоматологического института. 2015. №3. С. 9-11.
5. Боровский Е.В. Терапевтическая стоматология. Избранные разделы.- М.: Стоматология, 2005.- 224с.
6. Боровский Е.В. Эндодонтическое лечение: пособие для врачей.- М.: Стоматология, 1997.- 64с.
7. Энгель Л., Клингеле Г. Растровая электронная микроскопия. Разрушение.- М.: Металлургия, 1986.- 232с.
8. Боровский Е.В. Состояние эндодонтии в цифрах и фактах // Клиническая стоматология. 2003. №1. С.38-40.
9. Митронин А.В. 15-й конгресс европейского эндодонтического общества (ESE) // Эндодонтия today. 2011. № 4. С. 38-40.
10. Раддл К.Дж., Машту П., Вест Дж. Д. Препарирование корневых каналов // Cathedra-Кафедра. Стоматологическое образование. 2013. №43. С.12-15.
11. Максимовский Ю.М., Митронин А.В. Терапевтическая стоматология. Кариесология и заболевания твердых тканей зубов. Эндодонтия.: Руководство к практическим занятиям.- М.: ГЭОТАР-Медиа. 2014. 480 с.
12. Терапевтическая стоматология: учебник / Е.В. Боровский, Ю.М. Максимовский и др.; под ред. проф. Е.В. Боровского. М.: Мед. информ. агенство, 2009.- 850 с.
13. Волкова Е.А, Янушевич О.О. Терапевтическая стоматология. Болезни зубов: учебник: Ч. 1.- М.: ГЭОТАР-Медиа, 2015.- 168 с.
14. Антанян А.А. Эндодонтия: вопросы и ответы // Эндодонтия today. 2007. №1. С.70-71.
15. Бир Р., Бауман М., Ким С. Эндодонтология / пер. с англ. под общ. ред. проф. Т.Ф. Виноградовой – М.: МЕДпресс-информ, 2010.- 368 с.
16. Коэн С., Бернс Р. Эндодонтия / пер. с англ. под общ. ред. проф. А.М. Соловьевой. 8 изд., перераб. и доп.- М.: STBOOK, 2007.- 1022 с.
17. Мамедова Л.А. Ошибки и осложнения в эндодонтии.- Н.Новгород: НГМУ, 2006.- 48с.
18. Николаев А.И., Цепов Л.М. Практическая терапевтическая стоматология.- СПб.: Институт стоматологии, 2001.- 390 с.
19. Винниченко Ю.А., Соловьева О.А., Винниченко А.В., Караков К.Г. Суетенков Д.Е. Влияние размера эндодонтического машинного никель-титанового инструмента на его механические свойства при обработке корневых каналов зубов // Вестник Медицинского стоматологического института. 2015. №3. С. 20-21.
20. West J.D. The endodontic glide path: secret to rotary safety // Dent. Today. 2010, v. 29, № 9, p. 86, 88, 90–93.
21. Ingle J.I. Endodontics. – Philadelphia: Lea&Febiger, 1985.
22. Walton R.E., Torabinejad M. Principles and practice of endodontics. 2-nd ed.- Phiadelphia: W.B. Saunders Co., 1996.- P. 214-215.
23. Weine F.S. Endodontic therapy, 2-nd ed.- St. Louis: Mosby, 1982.
24. Peters O.A., Peters C.I., Schnenberger K., Barbakov F. ProTaper rotary root canal preparation: effects of canal anatomy on final shape analysed by micro CT // Int Endod J., 2003. №36. P. 86-92.
25. Vertucci F. J., Haddix J.E., Britto L.R. Tooth morphology and access cavity preparation / Cohen S., Hargreaves K.M. eds. Pathways of the Pulp, 9th ed.- St Louis, MO: Mosby, 2006. P. 148-232.
26. Гусева О.Ю., Балтаев А.Д., Александров А.И. Сравнительная характеристика методов обработки корневых каналов никель-титановыми машинными инструментами –RECIPROC и MTWO // Бюллетень медицинских интернет-конференций. 2013. Т. 3. № 2. С. 2012.

Bulletin of Medical Internet Conferences (ISSN 2224-6150)
2017. Volume 7. Issue 9

ID: 2017-09-5-A-12602 Краткое сообщение

Акулович А.С.

Сравнительный анализ полировочных паст применяемых в стоматологии

ФГБОУ ВО Саратовский ГМУ им. В.И. Разумовского Минздрава России, кафедра стоматологии детского возраста и ортодонтии

Научные руководители: к.м.н. Петрова А.П., Венатовская Н.В.

Резюме

В данной работе проведена сравнительная характеристика полировочных паст на основе перлита и оксида кремния.

Ключевые слова: полировочные пасты, стоматология, профессиональная гигиена

Введение

Профессиональная гигиена – всегда являлась предметом внимания врачей-стоматологов, поскольку результат полностью зависит от выбора оптимальной системы чистки, средств чистки. По статистике около 80 % людей имеют мягкие и твердые зубные отложения, своевременное не лечение которых, может привести к отягощающим последствиям - распространению инфекционного процесса, образованию кариеса, периодонтита, гингивита. Важным аспектом этой проблемы является индивидуализация выбора полировочных паст при профессиональной чистке в соответствии с разными клиническими ситуациями среди великого множества представителей полировочных паст.

Цель: сравнить эффективность полировочных паст на основе перлита и оксида кремния, изучить их свойства, оптимизировать подбор в зависимости от клинического случая.

Задачи:

1. Выявить актуальность проведения профессиональной чистки зубов как средство профилактики стоматологических заболеваний.
2. Изучение полировочных паст на основе перлита и оксида кремния.
3. Сравнительный анализ выбранных паст.

Материал и методы

Был проведен анализ научных статей, научной литературы, стоматологических журналов, а также различных сайтов и брошюр.

Результаты и обсуждение

Профессиональная гигиена полости рта является неотъемлемым звеном профилактики стоматологических заболеваний. Основной проблемой среди множества профилактических мер является контроль за зубными отложениями, которые в последующем приведут к осложнениям, таким как кариес зубов и воспалительные заболевания пародонта.

Не стоит упускать из виду индивидуальную гигиену полости рта как метод предотвращения и профилактики осложнений, однако, самостоятельной чистки недостаточно для полного удаления зубных отложений, в чем и поможет нам профессиональная гигиена полости рта. Для поддержания здоровья комплексные меры по предупреждению развития кариеса и других заболеваний полости рта должны проводиться регулярно каждые полгода.

Профессиональная гигиена – комплекс мер, устраняющих и предотвращающих причины развития кариеса зубов и воспалительных заболеваний тканей пародонта, путем механического удаления зубных отложений. В качестве средств для проведения профессиональной гигиены используют полировочные пасты, обладающие рядом характеристик, применяемых в зависимости от той или иной клинической ситуации.

В задачи стоматолога в первую очередь входит выбор наиболее оптимальной пасты, с требованиями соответствующими индивидуальным запросам врача для проведения наиболее продуктивной и эффективной профессиональной чистки зубов.

Существует великое множество полировочных паст, и, без осознанного выбора и знаний – сделать правильный выбор – не так просто даже профессионалу, ведь с каждым годом на стоматологическом рынке появляется все больше и больше инновационных материалов, некогда неизвестных ранее. И тут уже стоматолог должен выбрать наиболее оптимальный, эффективный материал, соответствующий всем требованиям, с которым он будет работать с легкостью и удобством.

Полировочные пасты различны по своему составу и характеристикам: содержание фтора, антисептических средств, зернистость (крупно-, мелко-, средне-дисперсные), абразивные наполнители (пемза, перлит, силикат алюминия, оксид алюминия, диоксид кремния, циркон), также они имеют приятный вкус (мята, черешня).

Рассмотрим наиболее известные полировочные пасты.

Пасты на основе перлита

Абразивная паста для профессиональной чистки и полирования зубов, в ходе комплексной процедуры профессиональной гигиены полости рта, так же используется для удаления дисколорита от пищевых красителей разной степени интенсивности вместе с порошковой системой той же линейки.

Паста обладает противокариозным эффектом, содержит в своем составе ионы фтора, за счет чего происходит запечатывание дентинных канальцев, реминерализующий эффект и снижение гиперчувствительности. Паста обладает адаптивной абразивностью – в процессе ее применения абразивные частички измельчаются, за счет чего происходит снижение воздействия на эмаль. Паста оказывает низкое абразивное воздействие на эмаль и дентин – бережно счищая зубной налет, за счет разной степени зернистости: мелкая, средняя, крупная, что удобно для подбора в соответствии с индивидуальной клинической ситуацией и уровнем

 © Bulletin of Medical Internet Conferences, 2017

интенсивности дисколорита. Абразивные компоненты в составе паст устраняют дисколорит, счищая пигментированный налет на зубах, тем самым обеспечивая осветляющее действие.

Таким образом: мелкозернистая паста предназначена для легкой полировки и чистки; среднезернистая паста предназначена для обычной полировки и чистки; крупнозернистая паста – предназначена для удаления дисколорита средней интенсивности и зубного налета.

Пасты на основе перлита выпускаются в удобной порционной упаковке – капсулах по 2 г, кроме того паста имеет цветовую кодировку в соответствии с абразивностью, что очень удобно в использовании: золотая – мелкая зернистость, бирюзовая – средняя зернистость, красная - крупная зернистость. Консистенция представлена таким образом, что во время манипуляций обеспечивается минимальное разбрызгивание. Паста обладает хорошей абразивностью, представленной природной пористой вулканической породой – перлитом.

Перлит при нагрузке превращается из грубого в мелкозернистый. Частицы перлита трансформируются из грубых кристаллов в мелкие частицы, способные обеспечить щадящее и эффективное полирование зубов. Перлит имеет богатый минеральный состав (таблица №1).

Пасты на основе оксида кремния

Абразивная паста для профессиональной чистки зубов и полировки.

Широка в применении - используется для:

1. удаления зубных отложений (поверхностных, мягких, твердых);
2. удаления дисколорита зубов от пищевых красителей разной степени интенсивности (налет от кофе, чая, табака);
3. чистки и полировки пломб;
4. удаления остатков временного фиксирующего материала.

Выпускается в виде тубы 100г, с освежающим вкусом ментола. Паста однородной гомогенной консистенции, обладает противокариозным эффектом, содержит в своем составе ионы фтора, в результате чего обеспечивается реминерализация, а также снижение сенсибилизации зубов.

По стандарту имеет три степени абразивности, что позволят врачу индивидуально подобрать степень зернистости пасты, в зависимости от интенсивности и количества зубных отложений у пациента и общим состоянием зубов.

Имеется цветовая кодировка по степени абразивности: красный цвет – высокая интенсивность очистки, желтый цвет – средняя интенсивность очистки, зеленый цвет – щадящая полировочная паста, подходит так же для ухода за имплантатами.

Консистенция представлена таким образом, что во время манипуляций обеспечивается минимальное разбрызгивание. В своем составе паста содержит ксилитол – сахаристый спирт природного происхождения, обеспечивающий предотвращение кариеса путем подавления кариесогенной микрофлоры и поддержанию естественного кислотно – щелочного баланса полости рта.

Паста противопоказана лицам при повышенной чувствительности к ментолу, так как этот компонент входит в состав пасты.

Сравнительная характеристика полировочных паст представлена в таблице № 2.

Выводы

1. Профессиональная чистка зубов с использованием специальных паст является необходимым условием в эффективной профилактике кариеса и его осложнений.
2. Состав паст значительно влияет на результат профилактики и оптимизирует процесс механической очистки зубов.
3. Основываясь на данных исследований можно признать пасту на основе оксида кремния более эффективной.

Таблица 1. Минеральный состав перлита

SiO_2	65-75%
Al_2O_3	10-16%
K_2O	5%
Na_2O	4%
Fe_2O_3	3%
MgO	1%
CaO	2%
H_2O	2-6%

Таблица 2. Сравнительная характеристика полировочных паст

Характеристики	*Пасты на основе перлита*	*Пасты на основе оксида кремния*
Форма выпуска	Порционная упаковка (200 шт по 2г)	Туба 100г
Наличие аллергена	+	+
Вкус, запах	Вишня, мята	Ментол
Содержание фтора (ppm)	650 ppm	700 ppm
Противокариозный эффект	+	+
Абразив	Перлит	Диоксид кремния
	Мелкая(20)	Мелкая(16)
Зернистость (RDA)	Средняя(110)	Средняя(127)
	Крупная(180)	Крупная(195)
Страна производитель	США	Германия
Фирма производитель	3M ESPE	Voco
Цена	2500-4000	2300-3000

Литература

1. Терентьева Е.В. Выбор минимально инвазивных средств при проведении наддесневой профгигиены // Новое в стоматологии. 2013. N 7. С. 26-28.
2. Окушко В.Р. Наука и жизнь… наших зубов // Наука и жизнь. 2014. N 1. С. 55-61.
3. Хомутова Г.И. Традиционные и перспективные подходы к профилактике кариеса // Лечащий врач. 2015. N 9. С. 84-85.
4. Негрецкий, И.А. Не держите камень за щекой // Будь здоров! 2011. N 2. С. 16-19.
5. Кузьмина Э.М., Крихели Н.И., Смирнова Т.А. // Стоматология 2006. N 5. С. 13-16.
6. Kihn P.W. // Dent. Clin. N. Am. – 2007. – Vol. 51, N 2. P. 319-331.
7. Боровский Е.В. Терапевтическая стоматология: Учебник для студентов медицинских вузов/ Под редакцией Е. В. Боровского. – М.: «Медицинское информационное агентство», 2004. 840 с.
8. Лобко С.С., Палий Л.И. Основы профессиональной гигиены полости рта: Учебно-методическое пособие – Минск: «Белорусский медицинский университет», 2009. 41 с.
9. Мельниченко Э.М. Профилактика стоматологических заболеваний – Минск: Высшая школа, 1990. 155 с.

© Bulletin of Medical Internet Conferences, 2017

ID: 2017-09-5-A-12616 Краткое сообщение

Колышкина М.С., Кочетова М.С.

Некоторые особенности обследования пациента с детским церебральным параличом на ортодонтическом приеме

ФГБОУ ВО Саратовский ГМУ им. В.И. Разумовского Минздрава России

Резюме

В данной работе проведен анализ материалов по теме обследования пациентов с тяжелой сопутствующей патологией нервной системы на приеме у врача - ортодонта.

Ключевые слова: ДЦП, ортодонтия, обследование, диагностика

Введение

Детский церебральный паралич (ДЦП) – группа полиэтиологичных нарушений многих функций организма (синдромо-комплексов), которые возникают в результате недоразвития или повреждения головного мозга в пренатальном, интранатальном или раннем постнатальном периоде. ДЦП относят к непрогрессирующим резидуальным состояниям, однако инфекционные заболевания, интоксикации, повторные травмы могут сопровождаться ухудшением состояния, что создает впечатление текущего патологического процесса [2].

По статистике Министерства здравоохранения РФ в нашей стране за 2014 год зарегистрировано 11 203 пациентов в возрасте от 0 до 14 лет с диагнозом церебральный паралич и другими паралитическими синдромами, установленными впервые. Из них в Саратовской области – 124 случая [8].

В ежедневной практике врач - ортодонт сталкивается с трудностями обследования и лечения пациентов с отягощенным анамнезом, особенно, если соматическая патология затрагивает нервную и костно-мышечную системы.

Цель: изучить особенности обследования ортодонтических пациентов с ДЦП.

Материал и методы

Проведен анализ литературы, материалов учебных изданий, авторефератов на тему обследования и лечения пациентов с сопутствующей патологией центральной нервной системы.

Результаты

Клиническая картина ДЦП в любом возрасте характеризуется как синдром двигательных нарушений, который подразумевает собой изменение тонуса мышц, снижение двигательной активности, задержка психомоторного развития. Нарушения мышечного тонуса включают как ригидность, так и гипотонию [2].

Важно для врача – ортодонта иметь представление о формах данного заболевания, чтобы уже на этапе сбора анамнеза оценить возможность произвести те или иные диагностические манипуляции.

Всемирная организация здравоохранения дает следующую классификацию этой патологии:

Детский церебральный паралич (G80)

Включена: болезнь Литтла. Исключена: наследственная спастическая параплегия (G11.4)

G80.0 Спастический церебральный паралич. Врожденный спастический паралич (церебральный)

G80.1 Спастическая диплегия (синдром Литтла).

G80.2 Детская гемиплегия

G80.3 Дискинетический церебральный паралич. Атетоидный церебральный паралич

G80.4 Атаксический церебральный паралич

G80.8 Другой вид детского церебрального паралича. Смешанные синдромы церебрального паралича

G80.9 Детский церебральный паралич неуточненный. Церебральный паралич БДУ [7].

В медицинском сообществе РФ также принята классификация К.А. Семёновой (1978):

- двойная гемиплегия;
- гиперкинетическая форма;
- атонически-астатическая форма;
- гемиплегическая форма [6].

Самыми тяжелыми являются формы ДЦП - двусторонняя гемиплегия и спастическая тетраплегия. Они характеризуются патологией черепно-мозговых нервов, микроцефалией, тяжелыми нарушениями моторики рук и ног, частыми судорогами, грубым недоразвитием речи, выраженным недоразвитием интеллекта, снижением эмоциональности, агрессивностью. Самой распространенной – спастическая диплегия, которая так же оценивается как самая благоприятная для социальной адаптации пациента, а значит и для облегчения проведения ортодонтического обследования [4].

Обследование пациента в практике врача - ортодонта должно быть комплексным и включать в себя несколько этапов. Такой подход необходим для постановки правильного диагноза и выбора плана и метода его лечения.

В основе аномалии смыкания зубных рядов лежат аномалии строения зубов, зубных рядов, апикальных базисов челюстей, аномалии строения челюстей, которые впоследствии приводят к изменению внешнего вида и функциональным расстройствам челюстно-лицевой области.

© Бюллетень медицинских Интернет-конференций, 2017

Обсуждение

Первый этап работы врача – клиническое обследование пациента начинается с опроса, который включает в себя жалобы, сбор общего и местного анамнеза [1]. Ввиду отсутствия развитых речевых навыков у пациентов с ДЦП даже в подростковом возрасте и старше, опрос необходимо проводить с родителями или опекунами. Все данные анамнеза врач собирает по стандартному плану, уделив особое внимание основному заболеванию, степени компенсации или декомпенсации, уровню развития ребенка в определенные периоды жизни. Подробную информацию о сопутствующем заболевании врач – ортодонт может получить из эпикриза врачей педиатров и неврологов. Важно выяснить имеющиеся у пациента навыки на момент обращения за консультацией, а также уточнить, как проводится гигиена полости рта. Отдельно следует уточнить и о наличии судорог и частоте приступов, так как частые судороги, особенно в ночное время будут являться абсолютным противопоказанием к ношению ортодонтических аппаратов. Двойная гемиплегия характеризуется поражением всех конечностей, руки поражены сильнее, чем ноги. При данной форме ДЦП дети, чаще всего, не ходят, и не сидят самостоятельно. При дискинетическом ДЦП отсутствует правильная установка туловища и конечностей. Атаксический ДЦП характеризуется нарушением координации сопровождающемся тремором при целенаправленных движениях.

Общий осмотр и оценка состояния: соматическое и психологическое развитие. Рост, осанка, положение частей тела, головы. Для спастической диплегии характерно поражение двигательной функции верхних и нижних конечностей, причем в большей степени поражены ноги. При спастической гемиплегии двигательные нарушения преимущественно наблюдаются на одной стороне тела, при этом рука поражена сильнее, чем нога.

Осмотр лица: фас и профиль, симметричность. Основной причиной патологических состояний является дисгармония мышц челюстно-лицевой области. В большинстве случаев отмечается ротовое дыхание. Пальпация мышц челюстно-лицевой области у пациентов с ДЦП не представляет затруднений. Однако, проводить данные манипуляции необходимо объяснив родителям и ребенку суть действий врача. Непосредственно во время пальпации рекомендуется совершать плавные движения, продвигаясь от одной исследуемой области к другой.

Осмотр полости рта: не координируемые и неконтролируемые движения нижней челюсти, губ и языка. Губы в покое не сомкнуты, язык находится между передними зубами. Присутствует инфантильный тип глотания. Следует учесть, что у пациентов с патологией велик риск задержки прорезывания временных и постоянных зубов, ретенции и адентии. Степень пораженности зубов кариесом будет зависеть от адекватной гигиены и характера питания пациента. Чем более адаптирован ребенок, тем больше шансов на удовлетворительные показатели. При оценке зубных рядов встречаются в основном следующие аномалии: протрузия верхних фронтальных зубов, глубокое резцовое перекрытие, большая сагиттальная щель, вертикальная дизокклюзия и односторонний перекрестный прикус. Еще одной особенностью пациентов с ДЦП является бруксизм. Данное расстройство нередко, особенно при гиперкинетической форме. При этом отмечают значительное стирание окклюзионных поверхностей временных и постоянных зубов, что приводит к снижению высоты нижней трети лица. Впоследствии может развиться дисфункция височно-нижнечелюстного сустава. Конфигурация неба чаще изменена из-за нарушений функции сосания, глотания и речи.

Антропометрические методы: анализ пропорций лица, возможно провести по стандартизированным фотографиям. Получение цифровых снимков лица занимает малое количество времени. Этот процесс не затруднит пациентов с различными формами ДЦП, даже с наиболее тяжелыми.

Получение и измерение гипсовых диагностических моделей – наиболее часто используемый метод диагностики в повседневной практике ортодонта. Однако процесс получения оттисков значительно затрудняется у пациентов со спастическими и гиперкинетическими формами. Здесь врач должен оценить состояние ребенка на момент приема, поскольку посещение врача сопровождается дополнительным стрессом для пациента с ДЦП. При легких формах и компенсированной стадии все необходимые манипуляции могут проводиться так же, как и соматически-здоровых пациентов. Получение оттисков желательно проводить эластичными массами с плотной консистенцией и небольшим временем застывания в полости рта. С развитием и внедрением CAD/CAM – технологий, у врачей – ортодонтов появилась возможность проводить диагностику быстрее, точнее и комфортней для пациента. Методика получение цифровых оттисков исключает использование оттискных материалов. Сканирование зубных рядов проводится быстро и бесконтактно. При этом пациент не испытывает никаких неприятных ощущений. Еще одним плюсом такого метода исследования является возможность приостановить сканирование и возобновить процесс без потери качества.

Рентгенологические методы исследования: ортопантомография помогает изучить степень минерализации корней и коронок зубов, степень резорбции корней временных зубов и положение зачатков постоянных, наклоны прорезавшихся и ретинированных зубов, асимметрию, сверхкомплетные зубы или адентию.

Телерентгенография позволяет изучить строение лицевого скелета, его рост, уточнить диагноз и прогноз ортодонтического лечения. Чаще используется ТРГ в боковой проекции. Идентичность снимков достигается применением цефалостата для фиксации положения головы.

Оба рентгенологических метода обследования возможно провести, если пациент способен сохранять неподвижное положение тела на короткое время хотя бы в положении сидя, а так же если позволяет его психо-эмоциональное состояние.

Компьютерная томография – это один из методов изучения костной ткани. Наравне с рентгенологическими исследованиями она активно применяется в стоматологии [1]. КТ является быстрым и безболезненным методом исследования, не требующим особой подготовки пациента. В случае нестабильного психо-эмоционального состояния ребенка перед проведением КТ необходимо проконсультироваться с врачами - педиатрами и неврологами на предмет седативной премедикации.

Функциональные пробы по Ильиной-Маркосян с выдвижением нижней челюсти вперед. Такая проба дает представление об экскурсии нижней челюсти, наличие суперконтактов и величине разобщения в боковых отделах, асимметрии. Проба Эшлера-Битнера дает возможность оценить эстетику лица при выдвижении нижней челюсти вперед и судить об аномалии развития верхней или нижней челюсти, как причине формирования дистальной окклюзии. Данные пробы проводятся у детей и подростков при условии достаточного интеллектуального развития, поскольку для осуществления таких действий, ребенок должен понимать просьбы врача. Оценка функциональных проб может осложниться при гипертонусе мышц челюстно-лицевой области.

© Bulletin of Medical Internet Conferences, 2017

Заключение

Обследование детей с ДЦП на приеме у врача – ортодонта сопряжено с некоторым количеством трудностей и в большей степени зависит от тяжести общего заболевания, формы и степени компенсации, а так же от уровня физической и социальной адаптации пациентов. Тем не менее, врачу необходимо применить все умения и навыки в общении и осуществлении медицинских манипуляций, проявляя особую внимательность и тактичность. Действия врача должны быть мягкими, бесшумными и быстрыми, чтобы не напугать и не утомить ребенка. Объем диагностических процедур необходимо подобрать оптимально для каждого конкретного пациента, чтобы получить максимально возможный объем информации для постановки диагноза и составления плана лечения, не подвергая его тяжелым процедурам.

Литература

1. Персин Л.С. Ортодонтия. Современные методы диагностики зубочелюстно-лицевых аномалий: учебник / Л.С. Персин [и др.]– М.: ГЭОТАР – Медиа, 2015. – 640с.
2. Петрухин А.С. Детская неврология Т.2. / А.С. Петрухин – М.: ГЭОТАР-Медиа, 2012 . – 560с.
3. Бадалян Л.О. Детские церебральные параличи / Л.О. Бадалян, Л.Т. Журба, Л.Т. Тимонина – Киев: Здоровье. 1988. – 315с.
4. Беликова А.А. Особенности ведения стоматологических пациентов со стойкими нарушениями центральной нервной системы / А.А.Беликова, Т.А. Микляева, А.Р. Шамшадинова // Бюллетень медицинских Интернет-конференций – 2015. Т.5. №10. С. 1242-1243.
5. Мосейкова А.А. Особенности ортодонтической помощи детям с детским церебральным параличом / А.А. Мосейкова, Е.А. Ожогина, Ю.В. Нечитайло // Бюллетень медицинских Интернет-конференций – 2015. Т.5. №15. С. 1743-1744.
6. Клинические рекомендации по ведению детей с детским церебральным параличом. [Данные клинические рекомендации рассмотрены и утверждены на заседании Исполкома профессиональной ассоциации детских врачей Союза педиатров России на XVII съезде педиатров России «Актуальные проблемы педиатрии» 15 Февраля 2013г] М. 2013. – 26с.
7. Международная статистическая классификация болезней и проблем, связанных со здоровьем. Десятый пересмотр. Т.1. // Всемирная организация здравоохранения. Ж. 1995. – 697с.
8. Статистический материал «Заболеваемость детского населения (0 – 14 лет) в 2014 году. Ч. V» // Министерство здравоохранения Российской Федерации. Департамент мониторинга, анализа и стратегического развития здравоохранения. ФГБУ «Центральный научно-исследовательский институт организации и информатизации здравоохранения» Минздрава России. М, 2015. – 145с. С. 45-46.
9. Алямовский В.В. Сравнительная оценка зубочелюстных аномалий и деформаций у детей с недеффиренцированной дисплазией соединительной ткани. / В.В. Алямовский, Е.Г. Перова, Паничева // Сибирское медицинское обозрение. 2011. - № 2 (68). - С. 65-68.
10. Тарасова Н.В. Стоматологический статус детей – инвалидов с различной степенью умственной отсталости, проживающих в России /Н.В. Тарасова, В.В. Алямовский, В.Г. Галонский // Тихоокеанский медицинский журнал. 2014. - № 3. - С. 14-17.
11. Мустакимова Р.Ф. Рентгенологические характеристики толщины альвеолярной кости у пациентов с мышечнотоническим синдромом / Р.Ф. Мустакимова, Г.Т. Салеева // Современные проблемы науки и образования. 2014. - №5. - С.457.
12. Оскольский Г.И. Оценка функционального состояния жевательного аппаратадо и после одномоментного увеличения межальвеолярного расстояния /Г.И. Оскольский, А.В. Юркевич, А.В. Щеглов, Н.М.Машин // Дальневосточный медицинский журнал. 2014. - № 1. - С. 79-82.
13. Мамедов А.А. Нарушение роста и развития зубочелюстной системы у детей с ювенильным ревматоидным артритом / А.А.Мамедов, О.И.Адмакин, Е.С.Жолобова, В.В.Харке, И.А.Солоп // Стоматология детского возраста и профилактика. 2009. - Т. 8. - № 4. - С. 31-35.

Bulletin of Medical Internet Conferences (ISSN 2224-6150)
2017. Volume 7. Issue 9

ID: 2017-09-5-A-12655 Краткое сообщение

Петрова А.П., Сюденева А.К., Целик К.С.

Влияние некоторых систем домашнего отбеливания зубов на резистентность эмали

ФГБОУ ВО Саратовский ГМУ им. В.И. Разумовского Минздрава России, кафедра стоматологии детского возраста и ортодонтии

Резюме

В данной работе рассматривается влияние на резистентность эмали витальных зубов трех методик, применяющихся с целью домашнего отбеливания зубов: на основе пероксидов, фоточувствительных частиц и ферментов, проводимых на фоне реминерализующей терапии. Приводится сравнение свойств их действующих веществ, механизма действия и влияния на структурно-функциональные свойства эмали зубов.

Ключевые слова: домашнее отбеливание, резистентность эмали, пероксиды, фоточувствительные частицы, ферменты, реминерализация

Актуальность

Среди актуальных проблем современной терапевтической стоматологии домашнее отбеливание зубов занимает одно из ведущих мест [2]. Это связано с тем, что население в настоящее время все больше внимания уделяет эстетике своего внешнего вида, в которой немаловажную роль играет белоснежная и красивая улыбка, но в качестве способов ее достижения используют популярные методики домашнего отбеливания без учета структурных особенностей эмали, которые может оценить только врач – стоматолог, а также пренебрегая возможными последствиями бесконтрольного их применения [1].

Цель: изучить влияние систем домашнего отбеливания зубов на резистентность эмали.

Задачи:

1. выявить потребность в отбеливании зубов молодёжи 20-22 лет;
2. изучить состав и свойства популярных в настоящее время систем для домашнего отбеливания, а также механизм их действия;
3. выявить влияние отбеливающих систем на структурно-функциональные свойства эмали;
4. сравнить эффективность и безопасность средств для домашнего отбеливания на основе пероксидов, фоточувствительных частиц и ферментов.

Материал и методы

Проанализированы источники научной литературы, данные доказательной медицины. Проведено анкетирование 50-ти человек в возрасте 20-22 лет, целью которого было изучение потребности и мотивации молодых людей в проведении отбеливания, а также знаний относительно безопасности предлагаемых на рынке систем для домашнего отбеливания. Приготовлены химические реактивы (1Н раствор соляной кислоты и 1% водный раствор метиленового синего) на кафедре общей и биоорганической химии СГМУ им. В. И. Разумовского. На 3-х добровольцах было проведено отбеливание зубов с использованием следующих систем согласно инструкций, прилагаемых к ним: на основе перекиси водорода (отбеливающие полоски Blend-a-Med 3DWHITE LUXE, Германия), на основе фоточувствительных частиц (BlanX White Shock Treatment отбеливающая зубная паста со светодиодной лампой – активатором, Италия), на основе ферментов (отбеливающая зубная паста R.O.C.S. Sensation Whitening, Россия), В качестве реминерализующей терапии был использован минерализующий гель R.O.C.S. Medical Minerals (Россия) на протяжении всего курса отбеливания. Перед процедурой отбеливания зубов провели ряд подготовительных мероприятий:

1. Определили уровень гигиены полости рта с помощью гигиенического индекса по Г.Н. Пахомову. Раствором красителя (спиртовой раствор йода 5% или водный раствор эритрозина 5%) окрасили вестибулярную поверхность 12-ти зубов (4.3, 4.2, 4.1, 3.1, 3.2, 3.3, 1.1, 2.1, 1.6, 2.6, 3.6, 4.6).

Оценка окрашивания:

- отсутствие окрашивания – 1 балл;
- ¼ поверхности зуба – 2 балла;
- ½ поверхности зуба – 3 балла;
- ¾ поверхности зуба – 4 балла;
- вся поверхность зуба – 5 баллов.

Расчет по формуле: ГИ= сумма баллов / количество исследуемых зубов.

Интерпретация результатов:

- 1,1 – 1,5 – хороший уровень гигиены;
- 1,6 – 2,0 – удовлетворительный уровень гигиены;
- 2,1 – 2,5 – неудовлетворительный уровень гигиены;
- 2,6 – 3,4 – плохой уровень гигиены;
- 3,5 – 5,0 – очень плохой уровень гигиены [7].

2. Провели профессиональную гигиену полости рта с использованием торцевой циркулярной щетки и полировочной пасты без фтора Sultan Topex.

3. Обучили пациентов стандартному методу чистки зубов, методике минерализации эмали в домашних условиях (нанесение геля R.O.C.S. Medical Minerals (Россия) дважды в день утром и вечером в виде аппликаций в течение 20 мин).

4. Определили исходный цвет зубов по шкале Vita, выстроенной по светлоте оттенков эмали. Цвет определяли при естественном освещении в дневное время с 11 – 13 часов, пациент был расположен по направлению от окна, а не к окну. Цвета стен, потолка, одежды персонала были в спокойных пастельных тонах. Оценка цвета зубов происходила после профессиональной

 © Bulletin of Medical Internet Conferences, 2017

гигиены полости рта, поверхность зубов была увлажнена. Цвет определяли в течение 15 сек, после чего делали перерыв и возвращались к повторному цветоопределению [8].

5. Оценили скорость реминерализации эмали при помощи постановки ТЭР (тест эмалевой резистентности) (Окушко В.Р., Косарева Л.И., Луцкая И.К. (1983)). На очищенную от налета и высушенную от слюны вестибулярную поверхность центрального резца верхней челюсти на расстоянии 2 мм от режущего края по центральной линии нанесли каплю 1Н раствора соляной кислоты диаметром 1-2 мм. Через 5 сек каплю смыли водой, эмаль высушили сжатым воздухом. На протравленную поверхность нанесли на 1 мин 1% раствор метиленового синего, после чего его остатки сняли ватным тампоном. Интенсивность окрашивания протравленного участка оценили по стандартной 100-бальной шкале Л.А. Аксамит:

- Участок окрашивания бледно – голубого цвета – высокая резистентность к кариесу (менее 30%).
- Участок окрашивания голубого цвета – средняя резистентность к кариесу (30-60%).
- Участок окрашивания синего цвета – пониженная резистентность к кариесу (более 60%) [7].

Результаты и обсуждение

Самые ранние письменные источники об отбеливании зубов указывают на то, что этот консервативный метод эстетической стоматологии берет свое начало в США. Современная история отбеливания насчитывает более 100 лет. Использовались два главных химических агента: соляная кислота и перекись водорода. Огромное количество ученых тестировали различные методики отбеливания с различными концентрациями химических агентов. Но лишь в конце 60 – х годов 20 – го столетия появилось домашнее отбеливание. Оно подразумевало использование 10% перекиси карбамида, которая помещалась в капу, специально созданную для каждого пациента индивидуально. Данную капу придумал врач – ортодонт Билл Клусмир, когда увидел пациентов с воспаленными деснами [9].

Отбеливание представляет собой химический процесс окисления, при котором цвет эмали и дентина изменяется от темного к светлому.

Показания к отбеливанию зубов:

1. Цвет зубов по шкале Vita A2 и темнее.
2. Возрастные изменения цвета зубов.
3. «Тетрациклиновые» зубы.
4. Системная гипоплазия эмали легкой степени тяжести.
5. Местная гипоплазия эмали легкой степени тяжести.
6. Штриховая, пятнистая формы флюороза.
7. Измененные в цвете депульпированные зубы.
8. Измененный цвет зубов в результате травмы.

Общие противопоказания к отбеливанию зубов:

1. Возраст пациентов до 18 лет.
2. Беременность и кормление грудью, так как у беременных часто регистрируется гипертрофический гингивит, снижена резистентность эмали к кариесу; нет исследований, доказывающих безопасность отбеливания в данный период.
3. Наличие аллергической реакции на отбеливающий препарат.

Местные абсолютные противопоказания к проведению процедуры отбеливания зубов:

1. Временные пломбы.
2. Крупная пульпарная камера зуба, так как проникновение отбеливателя близко к пульпе зуба может вызвать пульпит.
3. Наличие эрозий эмали.
4. Средняя и низкая резистентность эмали.

Местные относительные противопоказания к отбеливанию зубов:

1. Убыль эмали в результате патологической или возрастной стираемости зубов, глубокие трещины на поверхности эмали.
2. Наличие обнаженных шеек зубов, клиновидных дефектов.
3. Процесс ортодонтического лечения.
4. Несанированная полость рта (вторичный кариес, воспалительные заболевания пародонта в стадии обострения) [3, 6].

Эмаль является самой твердой тканью нашего организма. Она покрывает коронку зуба, выполняя, тем самым, защитную функцию, образована эмалевыми призмами, которые являются структурно - функциональными единицами, и межпризменным веществом. Сама эмалевая призма состоит из органических и неорганических элементов. Органическая матрица формируется из неколлагеновых протеинов – эмалевых белков, выделенных в 2 класса: энамелины и амелогенины, помимо этого органическая матрица содержит глюкозоаминогликаны, протеогликаны и липиды. Неорганическая матрица представлена в большей степени гидроксиапатитами (75%) и в меньшей степени карбонатапатитами (12,06%), хлорапатитами (4,35%) и фторапатитами (0,63%). Межпризменное вещество содержит эмалевые пучки и ламеллы, являющиеся гипоминерализованными зонами, и веретена (отростки одонтобластов), которые отвечают за болевую чувствительность [3, 10, 11, 12].

От природы у каждого человека свой цвет эмали, но с возрастом он изменяется. Это зависит в первую очередь от образа жизни и характера питания. Употребление красящих продуктов, таких как чай, кофе, шоколад, соусы, соки, ягоды, а также вредные привычки неизбежно приводят к потемнению эмали вследствие накопления в ней красящего пигмента, что вызывает желание у людей обращаться к домашним средствам отбеливания, как к самому простому способу.

По данным нашего исследования среди молодежи 20-22 лет было выявлено, что 40% хотят провести процедуру отбеливания в домашних условиях, среди которых 50% мотивированы рекламой в СМИ, 20% - опытом знакомых и только 30% мотивированы наличием истинных показаний к проведению данной процедуры, однако из желающих отбелить зубы 65% не знают о негативном влиянии на эмаль отбеливающих агентов современных средств. Подробно изучив состав и рекомендации производителей, нами был сделан вывод, что в рамках маркетингового хода фирмы не указывают противопоказаний, побочного действия и негативного влияния на органы полости рта действующих агентов, в результате чего после неправильного самостоятельного подбора средства для отбеливания многие пациенты вынуждены обращаться за помощью к стоматологам по поводу устранения возникающих

нежелательных эффектов. Таким образом, мы выявили, что почти половина молодежи хочет провести отбеливание в домашних условиях, мотивация которых обусловлена в основном воздействием рекламы в СМИ, при этом больше половины из них доверяют написанному на упаковке, не подозревая об опасности и риске, связанном с бесконтрольным применением отбеливающих систем.

Классификация методов домашнего отбеливания зубов:

1. Профессионально - домашнее (под контролем врача – стоматолога);
2. Собственно домашнее (самостоятельное использование различных непрофессиональных средств).

Мы изучили три наиболее популярные группы средств собственно домашнего отбеливания, для изучения эффективности которых, мы провели исследование на 3-х добровольцах:

1) на основе перекиси водорода (отбеливающие полоски для зубов Blend-a-Med 3DWHITE LUXE, Германия).

Действующее вещество:

· Hydrogen Peroxide – окислитель (5,25%)

· Sodium Hydroxide - нейтрализатор кислот

Механизм действия: действие специальных зубных полосок для отбеливания основано на применении пероксидных гелей. При снятии защитного слоя с поверхности полоски, происходит активация геля: перекись начинает выделять атомарный кислород, который проникает в эмаль и дентин, вызывая окислительное расщепление накопившихся пигментов. При высоких концентрациях перекиси водорода происходит разрушение органических элементов матрикса, увеличивается микропористость эмали, что вызывает рассеивание света и зрительное ощущение белизны зубов [4].

2) на основе фоточувствительных микрочастиц (отбеливающая система BlanX White Shock Treatment - отбеливающая зубная паста со светодиодной лампой – активатором, Италия).

Действующее вещество:

· Микрочастицы ActiluX, содержащие нано-гидроксиапатит и запатентованное вещество, которое становится белее при воздействии света (по сути - оптический отбеливатель);

· Экстракт лишайника исландского - оказывает антибактериальное действие, препятствует образованию зубного налета;

· Экстракт уснеи бородатой - антибактериальное и противовоспалительное действие;

· НЕ содержит парабены, SLS, полиэтиленгликоль, фтор.

Механизм действия: микрочастицы активируется дневным светом, продуцируя фотохимическую реакцию с кислородом и водой, присутствующими в окружающей среде (влажность воздуха и слюна), формируются радикалы безопасные для организма, но разрушающие чужеродные органические молекулы, в том числе зубной налет. Нано-гидроксиапатит заполняет микротрещины в эмали зубов и становится связующим звеном между поверхностью зуба и отбеливающим веществом из формулы Actilux.

3) на основе ферментов (отбеливающая зубная паста R.O.C.S. Sensation Whitening, Россия).

Действующее вещество:

· Calcium Glycerophosphate – реминерализующее действие

· Xylitol (п/микробное действие, повышает реминерализующий потенциал Calcii Glycerophosphatis и Magnesii Chloridi)

· Bromelain – протеолитический фермент (ананас), препятствует фиксации бактерий на поверхности зубов и СО.

· Magnesium Chloride - противовоспалительное, вяжущее, подсушивающее действие. Уменьшает кровоточивость и неприятный запах изо рта

Механизм действия ферментативных отбеливающих средств заключается в удалении зубного налета, поверхностных пятен эмали. Реминерализация эмали также способствует осветлению поверхности зуба за счет уплотнения кристаллической решетки гидроксиаппатита.

Для минерализации эмали у всех трех испытуемых использовали гель R.O.C.S. Medical Minerals (Россия) по схеме.

Действующее вещество:

· Calcium Glycerophosphate – реминерализующее действие

· Xylitol – повышает реминерализующий потенциал, подавляет активность бактерий

· Magnesium Chloride – противовоспалительное, вяжущее, подсушивающее действие. Уменьшает кровоточивость и неприятный запах изо рта.

Механизм действия: гель образует невидимый защитный слой на зубах, проникающий в их структуру и оказывающий укрепляющее действие.

По данным литературных источников [3, 5, 13], некоторые компоненты, входящие в состав отбеливающих зубных средств, способны снижают резистентность эмали к действию кислот, повышая, таким образом, восприимчивость зубов к кариесогенным факторам и увеличивая чувствительность эмали. В связи с чем, согласно данным доказательной медицины, в Европе отбеливание зубов можно делать только с 18 лет и только по рекомендации стоматолога, препараты для отбеливания, содержащие выше 0.1% перекиси водорода продаются строго по рецепту, процедура отбеливания проходит только под контролем специалиста, домашнее отбеливание даже проверенными средствами не рекомендуется.

Подробно изучив состав приведенных отбеливающих средств, можно сделать вывод, что отбеливающие полоски для зубов Blend-a-Med 3DWHITE LUXE являются истинным отбеливающим средством за счет присутствия в составе перекиси водорода 5,25%, но также содержат агрессивные и вредные вещества для слизистой оболочки, такие как гидроксид натрия и лаурилсульфат натрия, которые могут привести к атрофии слизистой. В отбеливающей системе BlanX White Shock Treatment активным веществом являются частицы ActiluX, которые при воздействии света образуют радикалы, разрушающие органические молекулы, таким образом, данная система также является истинным отбеливающим средством. Зубная паста R.O.C.S. Sensation Whitening не является истинным отбеливающим средством, так как осветление эмали происходит за счет ферментного удаления скопившегося налета (так называемое, псевдоотбеливание) и увеличения оптической плотности эмали при воздействии реминерализующих компонентов.

Для изучения эффективности домашних систем отбеливания были отобраны 3 добровольца, которым были соблюдены одинаковые условия: подготовлена эмаль, согласно описанной выше этапности, проведенный исходный ТЭР которых составил 10%, что соответствует высокой степени резистентности, а так же выбраны 3 группы отбеливающих средств, по которым в течение

© Bulletin of Medical Internet Conferences, 2017

14 дней пациенты отбеливали зубы, проводя также курс реминерализующей терапии гелем R.O.C.S. Medical Minerals и используя индифферентную зубную пасту.

Клинический случай №1 (группа на основе перекиси водорода). Жалобы: неудовлетворительный цвет. Объективно: оценка гигиенического состояния полости рта по Пахомову Г.Н.: 2,17 – неудовлетворительный уровень гигиены полости рта, исходный цвет зубов А2. Исходный ТЭР 10% (что соответствует высокой кариесрезистентности эмали). В результате проведенного отбеливания появились жалобы на гиперестезию эмали от холодного, горячего, кислого. Конечный цвет зубов А1 (изменился на 3 тона), конечный ТЭР 30%, что соответствует средней кариесрезистентности эмали (эмалевая резистентность снизилась в 3 раза). Даны рекомендации по уходу за отбеленными зубами. Назначен повторный курс реминерализующей терапии гелем R.O.C.S. Medical Minerals в течение 14 дней.

Клинический случай №2 (группа на основе фоточувствительных микрочастиц). Жалобы: неудовлетворительный цвет. Объективно: оценка гигиенического состояния полости рта по Пахомову Г.Н.: 1,75 – удовлетворительный уровень гигиены полости рта, исходный цвет зубов А2. Исходный ТЭР 10% (что соответствует высокой кариесрезистентности эмали). В результате проведенного отбеливания появились жалобы на гиперестезию эмали от холодного. Конечный цвет зубов В2 (изменился на 2 тона), конечный ТЭР 30%, что соответствует средней кариесрезистентности эмали (эмалевая резистентность снизилась в 3 раза). Даны рекомендации по уходу за отбеленными зубами. Назначен повторный курс реминерализующей терапии гелем R.O.C.S. Medical Minerals в течение 14 дней.

Клинический случай №3 (группа на основе ферментов). Жалобы: неудовлетворительный цвет. Объективно: оценка гигиенического состояния полости рта по Пахомову Г.Н.: 1,83 – удовлетворительный уровень гигиены полости рта, исходный цвет зубов А2. Исходный ТЭР 10% (что соответствует высокой кариесрезистентности эмали). В результате проведенного отбеливания жалобы отсутствуют, конечный цвет зубов В2 (изменился на 2 тона), конечный ТЭР 10% (эмалевая резистентность не изменилась). Даны рекомендации по уходу за отбеленными зубами.

Рекомендации по уходу за отбеленными зубами:

- в течение 2-х недель после отбеливания зубов придерживаться прозрачной диеты, избегать красящих продуктов питания (шоколад, чай, кофе, вино, ягоды, соки);
- не рекомендуется курение и использование яркой губной помады;
- чистить и ополаскивать зубы после каждого приема пищи, использовать флоссы;
- посещать стоматолога 2 раза в год для профилактического осмотра.

Можно сделать вывод, что отбеливание на основе перекиси водорода (рисунок 1) самое эффективное из приведенных вариантов (отбеливание на 3 тона), но обладает существенными недостатками (снижение эмалевой резистентности в три раза и достижение ТЭР критической отметки в 30%, гиперестезия на все виды раздражителей). Отбеливание с помощью средств на основе фоточувствительных микрочастиц также отбеливает эмаль, но менее эффективно (на 2 тона). При этом эмалевая резистентность также страдает (ТЭР снижается до 30 %, что соответствует средней эмалевой резистентности). Стоит отметить, что средняя кариесрезистентность эмали (соответствующая значениям 30% и более) является абсолютным противопоказанием к проведению процедуры отбеливания, а, следовательно, повторно проводить данные методики (в основе которых лежит действие пероксида водорода и фоточувствительных частиц) крайне нежелательно, так как при повторном проведении данных методик в эмали могут произойти необратимые изменения ее структуры. Это связано как раз с тем, что в состав истинно отбеливающих зубных средств входят агрессивные вещества, разрушающие структурные компоненты эмали. При этом назначаемая параллельно реминерализующая терапия не способна скорректировать ситуацию. Отбеливание на основе ферментов обладает достаточной эффективностью, сопоставимой с действием истинно отбеливающей системы на основе фоточувствительных микрочастиц (изменение цвета в сторону светлых оттенков на 2 тона) в сочетании с отсутствием агрессивного воздействия на твердые ткани зубов (отсутствие жалоб и, самое главное, изменения резистентности эмали) в отличие от первых двух групп. К тому же соответствующие выводы может сделать лишь врач, опираясь на данные клинического структурно-функционального исследования эмали зубов конкретного пациента.

До	После	Динамика ТЭР	Разница	Динамика изменения цвета	Разница
		10% ->30%	20	A2 -> A1	3
		10% ->30%	20	A2 -> B2	2
		10% ->10%	0	A2 -> B2	2

Рисунок 1. Клинические результаты домашнего отбеливания зубов

В любом случае, применение отбеливающих зубных паст и средств для домашнего использования не должно осуществляться бесконтрольно, а только после консультации специалиста и под его контролем с привлечением дополнительных методов исследования, в частности ТЭР.

Выводы:

1. процент желающих провести отбеливание зубов в домашних условиях составил 40% от общего количества опрошенных, среди которых 50% мотивированы рекламой в СМИ, 20% - опытом знакомых и лишь 30% действительно имеют показания к отбеливанию зубов. Однако из числа желающих отбелить 65% не знают о негативном влиянии на эмаль отбеливающих агентов современных средств;
2. самыми популярными системами для собственно домашнего отбеливания являются:
   1) истинные отбеливающие системы, изменяющие цвет зубов (на основе пероксидов и на основе фоточувствительных микрочастиц);
   2) осветляющие зубы за счет более интенсивного очищения поверхности эмали (на основе ферментов);
3. истинно отбеливающие системы влияют на эмаль, снижая ее резистентность (в 3 раза), приближая к пороговому значению, которое соответствует средней резистентности эмали, увеличивая проницаемость за счет окисления белкового матрикса, вызывая гиперчувствительность. Очищающие зубные пасты осветляют зубы за счет более интенсивного удаления поверхностных пигментов (налета) действием ферментов;
4. наиболее эффективным (отбеливание на 3 тона), но агрессивным методом является система на основе перекиси водорода (жалобы на гиперчувствительность, снижение ТЭР до 30%), наиболее безопасным (отсутствие жалоб на гиперчувствительность, ТЭР без изменений) и при этом достаточно эффективным методом отбеливания в домашних условиях (отбеливание на 2 тона), результат которого сопоставим с эффектом применения системы на основе фоточувствительных микрочастиц, является система на основе ферментов, не относящаяся к истинным отбеливающим средствам;
5. домашнее отбеливание не рекомендуется проводить самостоятельно, его подбор и курс использования должен контролироваться специалистом при осуществлении динамического контроля эмалевой резистентности зубов конкретного пациента.

Литература

1. Акулович А.В. Клинический опыт применения систем домашнего отбеливания Opalescence Treswhite Supreme на основе 10% и 15% перекиси водорода. Информационный проект S.T.I. Online, 2012. Вып.10. С. 35-37.
2. Андреева Е.В., Беленова И.А., Глазьева Д.С. Оценка эффективности разных фторсодержащих препаратов для восстановления резистентности эмали после профессионального отбеливания зубов. Вестник новых медицинских технологий. 2012. Вып. 2. С. 86.
3. Боровский Е.В. Терапевтическая стоматология. М.: ООО «Медицинское информационное агентство», 2009. 840 с.
4. Булкина Н.В., Масумова В.В. Некариозные поражения зубов: Методическое пособие. Саратов: Издательство СГМУ, 2002. 64 с.
5. Волков Е.А., Янушевич О.О. Терапевтическая стоматология. Болезни зубов: учебник в 3 ч. М.: ГЭОТАР-Медиа, 2013. Ч.1.168 с.
6. Крихели Н.И. Современные методы отбеливания зубов и микроабразии эмали в эстетической стоматологии. М.: Практическая медицина, 2008. 205 с.
7. Курякина Н.В. Терапевтическая стоматология детского возраста. М.:Медицинская книга, Н.Новгород: Издательство НГМА, 2001. 744 с.
8. Салова А.В., Рехачев В.М. Особенности эстетической реставрации в стоматологи: Практическое руководство. 3-е изд., испр. и доп. СПб. Человек, 2008. 160 с.
9. Семченко И.М., Делендик А.И. Методики отбеливания зубов: учеб.-метод.пособие. Минск: БГМУ, 2007. 27 с.
10. Родзаевская Е.Б., Воробьева Г.П. Развитие и гистофизиология зубочелюстного аппарата человека: учеб.пособие. Саратов: СГМУ, 2004. 140 с.
11. Bruzell E.M. Side effects of external tooth bleaching: a multi-centre practice-based prospective study // British dental journal. Norway, 2013. Wol. 215. P. 193-205.
12. Carey C.M. Tooth whitening: what we now know//Journal of Evidence Based Dental Practice.- USA.2014. Vol. 14. P. 70-76.
13. Toledano M. Bleaching agents increase metalloproteinases-mediated collagen degradation in dentin//Journal of Endodontics.- Spain, 2011. Vol. 37. P. 1668-1672.

© Bulletin of Medical Internet Conferences, 2017