ISSN 2224-6150

www.medconfer.com

БЮЛЛЕТЕНЬ МЕДИЦИНСКИХ ИНТЕРНЕТ-КОНФЕРЕНЦИЙ

Bulletin of Medical Internet Conferences

2017 Том 7 Выпуск 11
2017 Volume 7 Issue 11

Бюллетень медицинских Интернет-конференций

ISSN 2224-6150

2017. Том 7. Выпуск 11 (Ноябрь)

Учредитель журнала – Общество с ограниченной ответственностью «Наука и Инновации» (Россия, Саратов)

Главный редактор
В.М. Попков, докт. мед. наук (Россия, Саратов)

Зам. главного редактора
Ю.В. Черненков, профессор, докт. мед. наук (Россия, Саратов)

Ответственный секретарь
А.Р. Киселев, докт. мед. наук (Россия, Саратов)

Редакционный совет
В.Ф. Киричук, засл. деятель науки РФ, профессор, докт. мед. наук (Россия, Саратов)
А.И. Кодочигова, профессор, докт. мед. наук (Россия, Саратов)
А.П. Ребров, профессор, докт. мед. наук (Россия, Саратов)
Ю.Г. Шапкин, профессор, докт. мед. наук (Россия, Саратов)

Редакционная коллегия
Е.А. Анисимова, доцент, докт. мед. наук (Россия, Саратов)
Г.А. Афанасьева, доцент, докт. мед. наук (Россия, Саратов)
Н.В. Булкина, профессор, докт. мед. наук (Россия, Саратов)
В.И. Гриднев, докт. мед. наук (Россия, Саратов)
И.В. Нейфельд, канд. мед. наук (Россия, Саратов)
О.М. Посненкова, докт. мед. наук (Россия, Саратов)
С.Н. Потахин, канд. мед. наук (Россия, Саратов)
И.Е. Рогожина, доцент, докт. мед. наук (Россия, Саратов)
Д.Е. Суетенков, доцент, канд. мед. наук (Россия, Саратов)
В.А. Шварц, канд. мед. наук (Россия, Москва)

Руководитель Интернет-проекта
И.М. Калмыков (Россия, Саратов)

Помощник ответственного секретаря
Ю.В. Попова, канд. мед. наук (Россия, Саратов)

Технический редактор
А.Н. Леванов (Россия, Саратов)

Адрес редакции:
410033, г. Саратов, просп. 50 лет Октября, 101.
E-mail: info@medconfer.com

Электронная версия журнала – на сайте www.medconfer.com

Общественное рецензирование публикуемых материалов осуществляется на сайте www.medconfer.com.
Материалы публикуются в авторской редакции.
Сведения обо всех авторах находятся в редакции.
© Бюллетень медицинских Интернет-конференций, 2017

Bulletin of Medical Internet Conferences

ISSN 2224-6150

2017. Volume 7. Issue 11 (November)

Publisher – Limited Liability Company "Science and Innovation" (Saratov, Russia)

Editor-in-Chief
V.M. Popkov, D.Sc., MD (Saratov, Russia)

Deputy Chief Editor
Y.V. Chernenkov, Professor, D.Sc., MD (Saratov, Russia)

Executive Secretary
A.R. Kiselev, D.Sc., MD (Saratov, Russia)

Drafting Committee
V.F. Kirichuk, Professor, D.Sc., MD (Saratov, Russia)
A.I. Kodochigova, Professor, D.Sc., MD (Saratov, Russia)
A.P. Rebrov, Professor, D.Sc., MD (Saratov, Russia)
Yu.I. Shapkin, Professor, D.Sc., MD (Saratov, Russia)

Editorial Board
E.A. Anisimova, D.Sc., MD (Saratov, Russia)
G.A. Afanasyeva, D.Sc., MD (Saratov, Russia)
N.V. Bulkina, Professor, D.Sc., MD (Saratov, Russia)
V.I. Gridnev, D.Sc., MD (Saratov, Russia)
I.V. Neyfeld, PhD, MD (Saratov, Russia),
O.M. Posnenkova, D.Sc., MD (Saratov, Russia)
S.N. Potakhin, PhD, MD (Saratov, Russia)
I.E. Rogojina, D.Sc., MD (Saratov, Russia)
D.E. Suetenkov, PhD, MD (Saratov, Russia)
V.A. Schvartz, PhD, MD (Moscow, Russia)

Head of the Internet Project
I.M. Kalmikov (Saratov, Russia)

Assistant Executive Secretary
Yu.V. Popova, PhD, MD (Saratov, Russia)

Technical Editor
A.N. Levanov, MD (Saratov, Russia)

E-mail: info@medconfer.com

URL: www.medconfer.com

© Bulletin of Medical Internet Conferences, 2017

VI Всероссийская неделя науки с международным участием "Week of Russian Science - 2017" (WeRuS-2017), посвященная «Всемирному дню здоровья» (материалы: часть 7)

Организаторы:

- ФГБОУ ВО Саратовский ГМУ им. В.И. Разумовского Минздрава России,
- Общество молодых учёных и студентов Саратовского ГМУ им. В.И. Разумовского,
- Проект «Медицинские конференции On-line»

Дата проведения очной сессии: 4-7 апреля 2017 года
Подробная информация о мероприятии на сайте: http://www.medconfer.com/Rusmedsci-2017-about

Школа-конференция студентов и молодых ученых «Практическая биомеханика в стоматологии», посвященная Всемирному дню стоматологического здоровья (WOHD - 2017) 1568
Дружкин Е.В. Купирование неотложных состояний в стоматологии 1568
Прокопенкова А.К. Фторирование молочных зубов как обязательный компонент лечения начального кариеса у детей от 0 до 3 лет 1571
Мирошниченко Ю.Д., Павлова А.О. Одонтогенный сепсис 1574
Хачатрян М.М. Применение конусно-лучевой компьютерной томографии для изучения анатомо-топографического строения альвеолярной части подбородочного отдела нижней челюсти 1575
Вдовенко К.Д., Нарбекова Э.Р. Частота встречаемости пациентов с патологией 8-х зубов 1576
Косолапов Д.А. Отдаленные результаты лечения полного травматического вывиха постоянных зубов у детей 1577
Миронова Е.А. Целесообразность лечения третьих моляров 1579
Туралиева З.Б., Кривчикова А.С. Структурный анализ распространенности и методов лечения одонтогенных кист челюстей на амбулаторном приеме врача-хирурга-стоматолога 1582
Герасимова Т.В. Комплексное лечение гипертрофического гингивита лазерным излучением и 8%-ным аскорбатом хитозана 1583
Охтов А.А. Применение A-PRF технологии при операции – дентальная имплантация 1586
Торгашина М.Е. Имидж врача-стоматолога-хирурга в современной медицине 1587
Кривенцева Т.Н., Семенюта Н.И. Planmeca ProMax 3D Mid. Преимущества и недостатки 1589
Кривенцева Т.Н. Ингаляционное седативное воздействие – способ преодоления дентофобии 1590
Кривенцева Т.Н. Impregum™ Penta soft. Высококачественное изготовление ортопедических конструкций 1591
Семенюта Н.И., Кривенцева Т.Н. Технология ICON: лечение кариеса без препарирования 1592
Мулялиева К.Р., Сарайкина Д.С., Зотова А.С. Грамотность населения – залог здоровой полости рта 1593
Шкляева К.А., Шебзухова Н.Р., Алтынбаева А.П. Белоснежная улыбка – символ здоровья 1595
Тверскова В.Ю., Садкова Е.Е. Клиническая эффективность технологии внутрикоронкового отбеливания зубов 1596
Бахметьева Э.А. Распространенность инфантильного типа глотания у детей 8-11 лет 1597
Зябирова Л.Н., Кобзева Ю.А., Парфенова С.В. Влияние патологии окклюзии на состояние тканей пародонта 1598
Бобылева Ю.В., Бутенко Д.С., Зотова А.С. Эффективность наиболее распространенных личных средств гигиены полости рта во время ортодонтического лечения 1600
Самарина В.С., Шабаева А.Н., Хохлова К.М. Инфекционный стоматит 1603
Акулович А.С. Норма или патология? Морфофункциональные особенности добавочного бугорка Карабелли 1604
Донских Д.А. Индивидуальная 3D зубная щетка 1606
Сумкин А.В., Алтынбаева А.П., Савина Е.А. Эффективность применения мануальной и электрической зубных щеток в ежедневном гигиеническом уходе за полостью рта у взрослых 1607
Донских Д.А., Карпович Е.А. Применение биодентина в стоматологии 1610
Гилязетдинов Р.Л., Бирюкова Р.Р., Воробьева М.В. Ортопедическое лечение полными съемными протезами с использованием магнитов 1613
Щербакова Т.А., Жильцова Е.С., Воробьева М.В. Эффективный дополнительный предмет гигиены для пациентов с ортопедическими конструкциями в полости рта 1615
Панферова А.И., Пензина Д.Э., Зотова А.С. Современные методы отбеливания зубов: «ZOOM-4» и «Beyond Polus» 1618
Шидакова А.У., Хохлова К.М., Зотова А.С. Использование операционного микроскопа при проведении эстетической реставрации зубов 1620
Дахчуков Ш.Р., Евсеева Е.А., Акулова Э.В. Оценка состояния стоматологического статуса у пациентов, находящихся на гемодиализе 1621
Сальников Н.В. Повышенная стираемость зубов, как фактор развития снижающегося прикуса. Этапы лечения 1622
Абуязидов О.Д. Клинические маски гельминтозов в стоматологии 1623
Сыса О.А., Зотова А.С. Инфильтрация - консервативный подход к лечению кариеса 1624
Петрова А.А., Алтынбаева А.П. Бинокуляры в каждодневной практике врача-стоматолога 1625
Татаринцева Е.С., Титаренко А.С. Воздушно-абразивная система Sandman Futura: преимущества и недостатки 1626
Титаренко А.С., Татаринцева Е.С. OptiPost - усовершенствованная система корневых штифтов 1627

Bulletin of Medical Internet Conferences (ISSN 2224-6150)
2017. Volume 7. Issue 11

Школа-конференция студентов и молодых ученых «Практическая биомеханика в стоматологии», посвященная Всемирному дню стоматологического здоровья (WOHD - 2017)

ID: 2017-09-5-A-13127 Краткое сообщение

Дружкин Е.В.

Купирование неотложных состояний в стоматологии

ФГБОУ ВО Саратовский ГМУ им. В.И. Разумовского Минздрава России

Druzhkin E.V.

Relief of urgent conditions in dentistry

Saratov State Medical University n.a. V.I. Razumovsky

Резюме

В данной работе содержится информация о распространенности неотложных состояний и их купировании.

Ключевые слова: неотложные состояния, купирование

Abstract

This article contains information about the prevalence of emergency conditions and relieving.

Keywords: emergency conditions, relief

Введение

По современным состояниям в России отмечена высокая распространенность неотложных проблем в стоматологии по К.А.Поповой. Наиболее устрашающим состоянием является анафилактический шок, который нередко приводит к летальному исходу. А также есть масса других заболеваний, которые требуют незамедлительной помощи.

Цель: определить необходимость купирования неотложных состояний при обращении в стоматологическую поликлинику.

Материал и методы

Проведено изучение медицинской литературы, статей, стоматологических карт больных, а также анкетирование врачей и больных.

Результаты и обсуждение

В результате изучения карт пациентов общее число которых составило 1500,у 95 человек были выявлены неотложные состояния. Из них мужчин-40 человек, женщин-55 человек. Средний возраст пациентов составил 60.6 лет.

В представленном контингенте коллапс развился у 22 пациентов (23.6%); гипертонический криз – в 37 случаях (38.9%); инсульт – в 1 случае (1.05%); инфаркт миокарда – в 1 случае (1.05%); кровотечение – в 9 случаях (9.47%); приступ стенокардии – в 12 случаях (12.6%); аллергические реакции – в 12 случаях (12.6%); анафилактический шок – в 1 случае (1.05 %).

Для купирования неотложных состояний необходимо тщательно выполнять следующие рекомендондации.

Первое с чего мы начнем - это действия при реанимационных мероприятиях: 1.Очистить ротоглотку 2.Разогнуть голову в шейном отделе позвоночника 3. Вдвинуть челюсть вперед и вверх 4.Открыть рот 5.Воздуховод ввести так, так чтобы конец его скользил по небу, а выпуклая сторона оттесняла язык. Затем воздуховод разворачивают на 180 градусов, огибая язык, и ввести до ограничителя. 6.Провести в быстром темпе 2 вдоха пострадавшему без пауз. 7. Начать непрямой массаж сердца – 30 компрессий. 8. Непрямой массаж сердца и ИВЛ в соотношении 30 :2 . 9. На каждые 5 минут реанимации вводить р-р адреналина 0.1% - 1.0 (под язык или в/в).

Эпилептический припадок

1. Вызов бригады СМП. 2.Санация дыхательных путей, удаление вставных челюстей. 3. Обеспечение больного на боку, чтобы избежать западения языка. 4. После прекращения судорог –измерить пульс, АД. 5. Фенозепам(элзепам) в/в 10 мг, разведенный в 10 мл 0,9% р-ра Натрия хлорида, со скоростью не более 3 мл/мин. 6. Вальпроевая кислота (конвулекс) 5 – 10 мг/кг при в/в медленном введении.

Острый коронарный синдром

1. Уложить больного с приподнятым головным концом. 2. Измерить АД. 3.Вызвать бригаду СМП. 4.Под язык – нитроглицерин по 0.4 мгкаждые 5 минут 3х кратно, под контролем ЧСС и АД. Снижение АД менее чем 90/60 мм рт ст – требует отмены препарата. 5. При сохранении боли более 10 минут –разжевать таблетку Ацетилсалициловой к – ты в дозе 250 -300 мг 6. В/в медленно – р-р анальгина 50% - 2 мл в разведении 0,9% - 10 мл физ. Р – ра 7. При отсутствии противопоказаний – анаприлин 10 – 40 мг

 © Bulletin of Medical Internet Conferences, 2017

сублингвально . Противопоказания – бронхиальная астма , брадикардия (ЧСС – мене 60 ударов в минуту) САД менее 90 мм рт ст. 8. Госпитализация.

Гипергликемическая кома

1. Вызов бригады СМП. 2. Регидратация проводится при развитии шока (АД ниже 70 мм рт ст) в/в введением 0,9% р – ра натрия хлорида в дозе 20 мл/кг/час. 3. Госпитализация.

Гипогликемическая кома

1. Вызов бригады СМП. 2. При предвестниках гипогликемии и сохраненной возможности приема пищи целесообразно дать углеводистую пищу. 3. При развитии комы – немедленное введение 40 -60 мл 40% р –ра глюкозы.

Артериальная гипертензия

1. Уложить больного с приподнятым головным концом и успокоить пациента. 2. Вызвать бригаду СМП. 3. Измерить пульс АД. Уточнить принимал ли больной гипотензивные препараты. 4. При повышении АД – каптоприл (капотен) 25 мг сублингвально , при недостаточном эффекте повторно через 30 минут в той же дозе 5. При отсутствии эффекта от приема каптоприла – нифедипин (коринфар) 10 -20 мг, при недостаточном эффекте повторно через 30 минут в той же дозе. 6. При сочетании повышенного САД и тахикардии – пропанолол (анаприлин) 10 -40 мг сублингвально. Противопоказания к препарату – бронхиалная астма и брадикардия.

Обморок

1. Придать больному горизонтальное положение, поднять ноги, легкий массаж всего тела. 2. Обеспечить свободное дыхание, приток свежего воздуха. 3. Рефлекторно стимулировать дыхательный и сосудодвигательный центры – 10% водным р –ром аммиака, обрызгивание лица холодной водой. 4. При затяжном обмороке вызов бригады СМП. 5. При затяжном обмороке ввести в/м 1мл 20% р – р кофеина бензоата натрия. 6. При отсутствии эффекта в/в медленно 0,1 – 0,3 – 0,5 мл 1% р –ра мезатона в 20 мл 0,9% р- ра натрия хлорида.

Коллапс

1. Вызвать бригаду СМП. 2. Придать пациенту горизонтальное положение с приподнятым ножным концом, обеспечить доступ свежего воздуха, согреть пациента. 3. Обеспечить проходимость дыхательных путей. 4. Постоянный контроль АД, ЧСС. Венопункция. 5. В/в преднизолон 60 -90 мг струйно. 6. В/в капельно р – р натрия хлорида 0,9% - 400 мл. 7. Мезатон 1% 1мл капельно. 8. Госпитализация.

Анафилактический шок

1. Вызвать реанимационную бригаду СМП. 2. Уложить пациента в горизонтальное положение с приподнятым ножным концом. Тепло укрыть. 3. Обеспечить проходимость дыхательных путей. 4.В/м,п/к, в мышцы дна полости рта, под язык ввести 0,3 -0,5 мл 0,1% р – ра адреналина в разведении 5,0 мл физ. р – ра (каждые 20 минут в течение часа, вторую дозу можно вводить через 5 минут.) 5. Венопункция. В/в струйно вводить преднизолон 90 – 150 мг (до 300 мг). 6. В/в введение солевых и коллоидных р – ров 0,9% р – р хлорида натрия – 400 – 800 мл. 7. При бронхоспазме – в/в эуфилин 2,4% р – р 5 -10 мл. 8. До приезда реанимационной бригады постоянный контроль АД, пульс, дыхание.

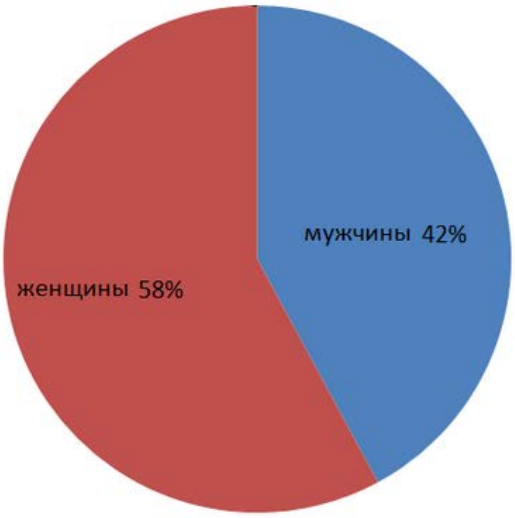

Рисунок 1. Распространенность по полу обследуемой группы

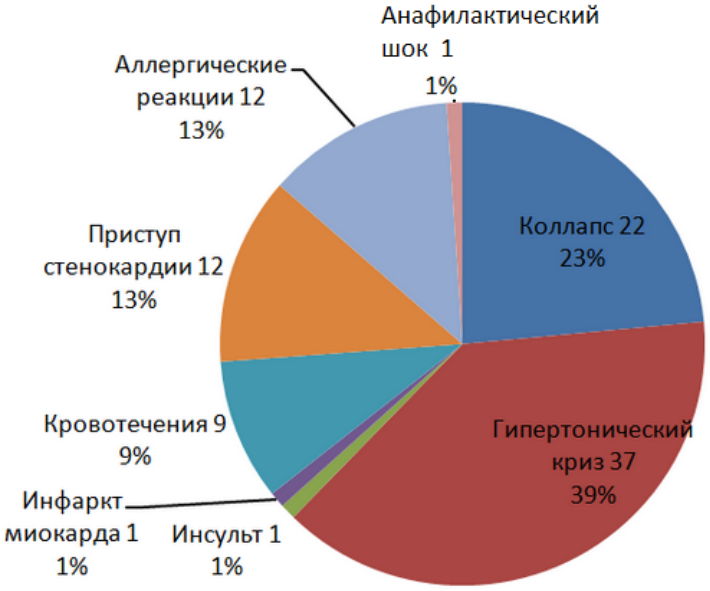

Рисунок 2. Удельный вес неотложных состояний на амбулаторном стоматологическом приеме

Заключение

В результате исследований медицинских карт стоматологических больных , мы приходим к заключению о том, что у некоторых пациентов были выявлены заболевания в виде гипертонического криза, коллапса, анафилактический шока и так далее.

На основании приведенных данных можно сделать следующие выводы: пожилые женщины в возрасте более 60 лет в большей степени подвергаются коллапсу , анафилактическому шоку, гипертоническому кризу (58%).

1) Для профилактики острых состояний, которые могут развиться у пациентов(мужчин и женщин) необходимо , избегать стрессовых ситуаций во время работы.
2) Пациентам также перед приемом использовать лекарственную премедекацию, уменьшить время ожидания приема пациента, выбирать адекватные способы обезболивания пациентов, также желательно следить за АД до и во время приема.
3) Для оказания своевременной медицинской помощи врач должен иметь следующие лекарственные препараты: 1. Р – р кофеин бензоата натрия 10% -20%. 2.Адреналин 0,1%. 3. Физ. р – р Хлорид натрия. 4. Эуфилин 2,4%. 4. Преднизолон. 5. Гидрокортизон. 6. Мезатон 1%. 7. Аммиак 10% водный р – р. 8. Каптоприл . 9. Нифедипин. 10. Глюкоза 40%. 11. Нитроглицерин. 12. Фенозепам.

Литература

1. Робустова,Т.Г. Хирургическая стоматология/Т.Г. Робустова. – 3-е изд., перераб.и доп. –М.: Медицина,2003. – 504 с.
2. Николаев А.И.Практическая терапевтическая стоматология: учеб. Пособие /А.И.Николаев, Л.М.Цепов 9-е изд. – М.: МЕДпрес – информ , 2013. – 928 с.
3. Учебник/ А.А. Колесов, Н.Н. Каспарова, В.В. Жилина и др. / Под ред. А.А. Колесова – 4 – е изд. Перераб. И доп. – М.:Медицина, 1991. – 464 с.; ил. – Учеб. лит. Для учащихся мед. Институтов).
4. Матешук А.И. Объемы и виды неотложной стоматологической помощи, оказываемой в амбулаторно – поликлинических условиях / А.И. Матешук, В.Д. Вагнер, Р.А. Дистель // Маэстро стоматологии. 2000. - №5. – С.65.
5. Неотложные состояния в амбулаторной и стоматологической практике / П.И. Ивасенко, В.Д. Вагнер, С.В. Скальский и др. – М.: Медицинская книга; Н. Новгород: Изд – во НГМА, 2002. – 115 с.
6. Боровский Е.В. Стоматология: Руководство к практическим занятиям/ Боровский Е.В. Копейкин В.Н. Колесов А.А., Шаргородский А.Г.; Под ред. Проф. Е.В. Боровского.- М.:Медицина. 1987.-528 с.
7. Давыдова Н.В., Фирсова И.В., Суетенков Д.Е., Олейникова Н.М.Профилактика травматических повреждений зубов, мягких тканей, челюстных костей у детей и подростков. Саратовский научно-медицинский журнал. 2011. Т. 7. № 1. С. 199-202.
8. Алямовский В.В., Дуж А.Н., Соколова О.Р., Кан В.В. Анализ обращаемости населения различных возрастных групп в стоматологическую поликлинику. В мире научных открытий. 2013. № 7.3 (43). С. 92-109.

© Bulletin of Medical Internet Conferences, 2017

ID: 2017-09-5-A-13214 Краткое сообщение

Прокопенкова А.К.

Фторирование молочных зубов как обязательный компонент лечения начального кариеса у детей от 0 до 3 лет

ФГБОУ ВО Саратовский ГМУ им. В.И. Разумовского Минздрава России, кафедра стоматологии детского возраста и ортодонтии

Научные руководители: к.м.н. Петрова А.П., Венатовская Н.В.

Резюме

В данной работе представлены особенности фторирования молочных зубов и лечения начального кариеса у детей раннего возраста.

Ключевые слова: начальный кариес, фторирование, молочные зубы, стоматология детского возраста, дети

Актуальность

Ранний детский кариес (Early Childhood Caries) характеризуется наличием одного или более кариозного дефекта, удаленного или запломбированного временного зуба у ребенка в возрасте до 72 месяцев [1]. Кариес раннего детского возраста является важной социальной проблемой, часто сопровождается серьезными воздействиями на состояние здоровья детей, а также их семей [2] и подразумевает серьезные последствия для развития зубочелюстной системы и для качества жизни ребенка [3]. Тема профилактики данной патологии у детей раннего возраста широко представлена в научной литературе. По данным зарубежных и отечественных авторов показатель распространенности данного заболевания сильно варьируется: от 17% в развитых и до 94% в развивающихся странах [4]. В России показатели распространенности кариеса у детей варьируют в разных регионах. У детей первого года жизни распространенность заболевания составляла 8,4%, у двухлетних – 31,9%, у трехлетних – 59,1%. [5]. По другим данным распространенность кариеса у детей в возрасте 2,5 лет составляла 19,3% при средней интенсивности по индексу кпу зубов 0,64 [6]. Проведенный анализ современных источников литературы показал актуальность проблемы лечения данной патологии у детей раннего возраста и улучшения уровня осведомленности населения и медицинского персонала по этим вопросам.

Цель: оптимизировать работу по лечению начального кариеса у детей от 0 до 3 лет практикующими врачами-стоматологами детского возраста.

Задачи:

1. Сравнить фторсодержащие препараты для профилактики и лечения начального кариеса у детей раннего возраста, выбрать наиболее оптимальный и удобный для использования препарат.
2. На основании изученной литературы дать рекомендации по лечению начального кариеса у детей раннего возраста врачам-стоматологам детского возраста.

Материал и методы

Были рассмотрены и проанализированы различные статьи, диссертации, учебные пособия, издания, научные работы.

Результаты и обсуждение

При поражении молочных зубов кариесом в раннем возрасте детям необходима помощь стоматолога. Методы лечения маленьких пациентов являются надежными, безопасными и минимально травматичными по отношению к детской психике. Детская стоматология в наше время имеет большое разнообразие методов лечения данной патологии.

Согласно протоколу ведения больных "Кариес зубов", разработанному Московским Государственным медико-стоматологическим университетом [7], обязательным компонентом в стандарте лечения начального кариеса, является – фторирование твердых тканей зубов. Рассмотрим наиболее популярные и широко назначаемые фторсодержащие препараты, используемые в практике детского врача-стоматолога.

1.Название продукта

Лак стоматологический Colgate® Duraphat®, 22 600 ppm F^-

2.Состав

1 мл содержит 50 мг фторида натрия, что эквивалентно 22,6 мг фторида.

3. Дозировка и способ применения

Лак стоматологический Colgate® Duraphat®. Перед применением необходимо удалить зубной налет и высушить поверхность зубов путем удаления избытка слюны. Лак наносится на поверхность зубов с помощью кисточки, микробраша (аппликатора), зонда или тампона. Его можно нанести на поверхность всех зубов или только на участки, наиболее подверженные развитию кариеса. Количество лака определяется специалистом.

Рекомендуемая доза для однократного нанесения:

Для молочных зубов: не более 0,25 мл (=5,65 мг фторида).

Для смешанного прикуса: не более 0,4 мл (=9,04 мг фторида).

Пациент не должен чистить зубы или принимать твердую пищу в течение 4 часов после нанесения препарата.

Рекомендован для нанесения на участки, наиболее подверженные развитию кариеса, например, фиссуры, контуры пломб, вокруг несъемных ортодонтических конструкций и на шейки зубов. Также лак Colgate® Duraphat® используется при кариесе в стадии белого пятна и при признаках декальцификации [8].

Таблица 1. Сравнительная характеристика

Название препарата	*Активное вещество*	*Концентрация ионов фтора*	*Условия затвердевания препарата*	*Рабочее время*	*Особые указания*	*Применение у детей, согласно рекомендациям производителя*
Colgate® Duraphat®	Фторид натрия	226000 ppm	Высушивание воздухом	20 минут	После процедуры воздержаться от чистки зубов и приёма пищи в течение 4-6 часов	С 2 лет
Paro® AMIN FLUOR GEL	Флюорид натрия	12500 ppm	-	4 минуты	-	С 6 лет
Ultradent® Flor opal Varnish White	Фторид натрия	22600 ppm	При контакте со слюной	5 минут	После процедуры воздержаться от чистки зубов и приёма пищи в течение 2 часов	С 6 месяцев

1.Название продукта

Paro Amin Fluor Gelee frut. Гель для фторирования зубов на основе аминфлюорида, с фруктовым вкусом 25 мл, 12 500 ppm F^-

2.Состав

Аминофлюорид (1,25%), орафлюр, сахарин, ароматизатор.

3. Дозировка и способ применения

Аминфлюорид – активное соединение фтора, благодаря гелеобразной форме покрывает эмаль защитным соединением кальция и фтора и обеспечивает длительную реминерализацию декальцифицированной эмали зубов. Ярко выраженное противокариесное действие. Концентрированный состав позволяет использовать для процедуры объём размером с горошину. Взрослым и детям старше 6 лет: 1 раз в неделю вечером после чистки зубов, чистить зубы от 1 до 2 минут [9,10].

Ассортимент фторсодержащих препаратов для лечения и профилактики кариеса внушителен, однако не всегда удается эффективно провести данную процедуру у детей младшего возраста. Ведь основным условием правильного покрытия зубов фторсодержащим лаком является полное отсутствие слюны на зубной эмали. То есть ребенок должен сидеть спокойно с открытым ртом в течение 20 минут, что осуществить крайне сложно. Поэтому чаще всего такая процедура проводится детям от 6-ти лет, а для лечения начального кариеса у детей от 0 до 3 лет наиболее оптимальным является лак - Flor opal Varnish White.

1.Название продукта

Лак белый Flor-Opal, 22 600 ppm F^-

2. Состав

5% фторида натрия в ароматизированной форме, подслащенный ксилитом в полимерной среде, поставляемый в 0,5 мл дозировочных системах смешивания из шприца в шприц.

3. Способ применения

1. Перед нанесением тщательно почистить зубы или отшлифовать резиновыми чашечками.
2. Соединив шприцы для смешивания, перемешать лак.
3. Разъединить шприцы и надежно прикрепить наконечник FX Flex.
4. Перед тем, как применять препарат в ротовой полости, проверить поток материала.
5. Слегка подсушить участок обработки.
6. Нанести тонкий гладкий слой на сухой зуб с движением, сходным с нанесением краски.

Примечание: Для целей доступа, наконечник FX Flex может быть, при необходимости, согнут до 90.

7. Позволить щекам, губам и слюне вступить в контакт с зубами. Лак отвердевает при контакте со слюной.

Периодичность покрытия у детей - 10-15 аппликаций на курс лечения в течение 10-15 дней на ночь. Курс проводить 1 раз в полгода.

Препарат сохраняется на зубах от 2-х часов до 2-х суток. После покрытия 4-6 часов воздержаться от приема пищи и чистки зубов. [11-13].

Суммируя вышеизложенное, можно составить следующую сравнительную таблицу. (Таблица 1)

Выводы

1. Наиболее удобный в применении и оптимальный препарат для лечения начального кариеса у детей раннего возраста - Flor opal Varnish White (Ultradent).
2. Лак - Flor opal Varnish White (Ultradent) может быть рекомендован практикующим врачам-стоматологам детского возраста, т.к. он твердеет при контакте со слюной, т.е. отпадает необходимость обеспечения сухости полости рта во время проведения процедуры, что значительно экономит рабочее время; он прост в применении; обладает удобной дозированной формой выпуска; обладает приятным вкусом и запахом, что также немаловажно для детей раннего возраста.

Литература

1. American Academy of Pediatric Dentistry. Policy Early childhood Caries (ECC): Classifications, consequences, and Preventive Strategies // Pediatr Dent, 2008. P. 83.
2. Кан В.В., Капитонов В.Ф., Виткин А.С., Гаврилюк О.А. Факторы риска развития и распространенность кариеса у детей раннего и дошкольного возраста полных семей // Современные исследования социальных проблем, 2012. №7(15). С. 1-13.
3. Кисельникова Л.П., Зуева Т.Е., Токарева А.В. Оценка качества жизни у пациентов с кариесом раннего детского возраста // Стоматология детского возраста и профилактика, 2011. № 22(36). С. 3-8.
4. Данилова М.А., Шевцова Ю.В. Факторы риска развития раннего детского кариеса // Современные проблемы наук и образования, 2014. №4.

© Bulletin of Medical Internet Conferences, 2017

5. Куюмджиди Н.В. Медико-социологический анализ влияния комплаентности родителей на эффективность профилактики заболеваний зубов у детей раннего возраста: автореф. дисс. … канд. мед. наук. Волгоград, 2010.
6. Маслак Е.Е., Каменнова Е.Н., Каменнова Т.Н., Афонина И.В. Развитие кариеса зубов и гигиена полости рта у детей раннего возраста // Бюллетень Волгоградского научного центра РАМН, 2010. №1. С. 48-50.
7. Постановление Правительства Российской Федерации от 05. 11. 97 г. №1387 "О мерах по стабилизации и развитию здравоохранения и медицинской науки в Российской Федерации" Собрание закон
8. Лак стоматологический Colgate® Duraphat®: [Электронный ресурс] // Компания Colgate-Palmolive 2017. URL: http://www.colgateprofessional.ru/products/2b867fe5bce6f210VgnVCM10000014326e0aRCRD/specifics. (Дата обращения: 12.12.2016).
9. Paro Amin Fluor Gelée 25 g: [Электронный ресурс] // Компания Виалдент. М., 2017. URL: http://www.vialdent.ru/product-page/paro-aminfluor-gel%C3%A9e-25g-1-25-mit-amin-fluorid. (Дата обращения: 12.12.2016).
10. Крылова А.И. Профилактика или лечение? // Как это делается, 2010. №3. С. 1-5.
11. Усачев В.В., Суетенков Д.Е. Сравнительная эффективность препаратов на основе диамина фтористого серебра saforide и «аргенат» // Стоматология детского возраста и профилактика. 2005. Т. 4. № 3-4. С. 58-61.
12. Фирсова И.В., Суетенков Д.Е., Давыдова Н.В., Олейникова Н.М. Взаимосвязь и взаимовлияние уровня стоматологического здоровья и средовых факторов // Саратовский научно-медицинский журнал. 2011. Т. 7. № 1. С. 239-245.
13. Петрова А.П., Суетенков Д.Е. Комплексная профилактика кариеса у детей с гастродуоденальной патологией // Саратовский научно-медицинский журнал. 2011. Т. 7. № 1. С. 216-219.

Bulletin of Medical Internet Conferences (ISSN 2224-6150)
2017. Volume 7. Issue 11

ID: 2017-09-5-T-13272 Тезис

Мирошниченко Ю.Д., Павлова А.О.

Одонтогенный сепсис

ФГБОУ ВО Саратовский ГМУ им. В.И. Разумовского Минздрава России, кафедра стоматологии хирургической и челюстно-лицевой хирургии

Научные руководители: к.м.н. Бахтеева Г.Р., асс. Макарова Д.К.

Актуальность. В настоящее время отмечается рост тяжелых осложнений у больных с гнойно- воспалительными заболеваниями ЧЛО. В частности к таким осложнениям относится одонтогенный сепсис. Недостаточность знаний в вопросе диагностики и лечения одонтогенного сепсиса, позволяет поставить эту проблему в ряд актуальных для исследований в указанном направлениях.

Цель исследования: изучить развитие сепсиса, как осложнение одонтогенных инфекций.

Задачи исследования:

1) Дать характеристику распространенности одонтогенного сепсиса в структуре гнойных заболеваний ЧЛО по Саратовской области в промежутке времени 2010-2014 год.

2) Изучить и проанализировать алгоритм обследования и лечения пациентов.

3) Дать оценку исхода заболевания.

Материал и методы. Изучение историй болезни пациентов челюстно-лицевого отделения ГУЗ СГКБ №9.

Результаты. Мы проанализировали истории болезни больных сепсисом, находившиеся на лечении в 2010-2014 годах в ГУЗ СГКБ №9. Из 10396 госпитализированных пациентов с сепсисом было 10 человек, что составляет 0,1 %. это меньше от среднестатистического процентного соотношения. Зарегистрировано 3 летальных исхода - это 30% от общего числа больных сепсисом. (2010,2011,2013) Исследовав истории болезни больных сепсисом, мы выяснили причины его возникновения. Наиболее часто первичное заболевание пациентов были флегмоны ЧЛО (70%) абсцессы ЧЛО (20%) остеомиелит челюстей (10%) Рассматривая течение заболевания, было выявлено, что 80% пациентов были с острой формой сепсиса, 20 % молниеносной.

Выводы. В результате проведенного нами исследования, мы выяснили, что за 5 лет было зарегистрировано 10 случаев заболеваний сепсисом из них 60 % мужчин и 40 % женщин.

Несмотря на то, что частота возникновения одонтогенного сепсиса не столь велика (0,1%) , следует обратить на него особое внимание, так как развитие часто приводит к летальному исходу (30%). Своевременная постановка диагноза, правильно выбранный план лечения и, предупреждение развитие осложнений способствует уменьшению процентного соотношения больных сепсисом, поэтому поднятая нами сегодня тема актуальна.

Ключевые слова: одонтогенный сепсис

 © Bulletin of Medical Internet Conferences, 2017

ID: 2017-09-5-T-13349 Тезис

Хачатрян М.М.

Применение конусно-лучевой компьютерной томографии для изучения анатомо-топографического строения альвеолярной части подбородочного отдела нижней челюсти

ФГБОУ ВО Саратовский ГМУ им. В.И. Разумовского Минздрава России, кафедра стоматологии хирургической и челюстно-лицевой хирургии

Научные руководители: д.м.н. Лепилин А.В., Шалина М.Ю.

Цель: повышение качества оказания хирургической стоматологической помощи и сокращение сроков реабилитации пациентов с дефектами зубного ряда во фронтальном отделе нижней челюсти.

Нами изучены данные 45 конусно-лучевых компьютерных томографий, с дефектами зубного ряда во фронтальном отделе нижней челюсти, возникшими в различные сроки после удаления центральных и боковых резцов. Среди общего количества обследованных, в 20.7% с момента удаления прошло менее 12 месяцев, в 31% случаев с момента удаления прошло от 1 года до 5 лет и в 28.5% случаев с момента удаления прошло более 5 лет. 19,8% случаев в день удаления зубов.

Мы исследовали объём, плотность костной ткани альвеолярной части нижней челюсти во фронтальном отделе. Определили типичные формы альвеолярной части нижней челюсти в области 32,31,42,41 зубов.

На основании данных конусно-лучевой компьютерной томографии, учитывая структуру, плотность и объём костной ткани можно сделать вывод, о возможности планирования дентальной имплантации во фронтальном отделе нижней челюсти в различные сроки после удаления центральных и боковых резцов и непосредственно в лунку удаленного зуба.

Ключевые слова: изучение подбородочного отдела нижней челюсти

Bulletin of Medical Internet Conferences (ISSN 2224-6150)
2017. Volume 7. Issue 11

ID: 2017-09-5-T-13350 Тезис

Вдовенко К.Д., Нарбекова Э.Р.

Частота встречаемости пациентов с патологией 8-х зубов

ФГБОУ ВО Саратовский ГМУ им. В.И. Разумовского Минздрава России, кафедра стоматологии хирургической и челюстно-лицевой хирургии

Научные руководители: к.м.н. Бахтеева Г.Р., асс. Макарова Д.К.

Актуальность нашей работы заключается в том, что ежедневно люди обращаются к стоматологам с патологией 3 моляров.

Цель: выявить частоту встречаемости патологий 8-х зубов.

Задачи: определить структуру заболеваний и составить портрет типичного пациента с патологией 8-х зубов.

Материал и методы: изучение и сравнение историй болезни пациентов челюстно-лицевого отделения ГУЗ «СГКБ № 9» за 2016 год.

Результаты. Нами проанализированы истории болезни 350 человек (17% от всех поступивших) по поводу удаления зубов мудрости за 2016 год. Мужчин поступило (41%) - 143 человека, женщин (59%) - 207 человек.

Распространенность по возрасту: средний возраст женщин - 32 года, мужчин - 34 года.

Структура болезней 8-ых зубов: дистопированные полуретенированные зубы – 60 человек (17%), перикоронит - 70 человек (20%), обострение хронического периодонтита - 100 человек (28,5%), причина развития воспалительных заболеваний (остеомиелиты, абсцессы, флегмоны, периоститы) - 70 человек (20%), ортодонтические показания - 10 человек (3%), зубы в щели перелома - 50 человек (14,2%).

По локализации получились следующие данные: на верхней челюсти – 17% (60 человек), на нижней – 82% (287 человек), на правой стороне – 51,4 % (180 человек), на левой стороне – 46,6% (163 человека).

Из 350 человек сопутствующие заболевания выявлены у 53 человек (15%): ИБС – 15 человек (28,3%), ХСН – 15 человек (28,3%), ГБ – 7 человек (13,2%) и другие 16 человек (30,2%).

Выводы. Портрет пациента с заболеванием 8-х зубов: женщина возраста около 32 лет с обострившимся хроническим периодонтитом 48 зуб. Причины госпитализации пациентов с болезнями восьмых зубов различны. Сопутствующие заболевания выявлены в небольшом количестве случаев (15%), т.к. возраст пациентов достаточно молодой. В 20 % случаев 8-е зубы явились причиной развития воспалительных процессов ЧЛО. Таким образом, своевременное выявление болезней зубов мудрости позволит избежать развития воспалительных осложнений ЧЛО.

Ключевые слова: патология 8-х зубов

 © Bulletin of Medical Internet Conferences, 2017

ID: 2017-09-5-A-13487 Краткое сообщение

Косолапов Д.А.

Отдаленные результаты лечения полного травматического вывиха постоянных зубов у детей

ФГБОУ ВО Саратовский ГМУ им. В.И. Разумовского Минздрава России, кафедра стоматологии детского возраста и ортодонтии

Научный руководитель: асс.Олейникова Н.М.

Резюме

В данной работе рассматривается вопрос о тактике лечения при полном травматическом вывихе и возможном сохранении вывихнутых зубов.

Ключевые слова: стоматология, детская хирургическая стоматология, полный травматический вывых

Полный вывих зуба - одна из разновидностей острой травмы зубов, характеризуется выпадением зуба из альвеолы под действием сильного удара. По данным статистики, травматический полный вывих у детей составляет 10,6% от травматических повреждений временных зубов и 6,9% от травм постоянных зубов. В детском возрасте вывихиваются преимущественно передние зубы верхней челюсти (центральные и боковые резцы), значительно реже - зубы нижней челюсти.

Отсутствие в зубной дуге одного или нескольких передних постоянных зубов приводит к смещению соседних зубов и зубов-антагонистов, укорочению и сужению зубного ряда, вызывает расстройство глотания, способствует формированию открытого прикуса, является эстетическим недостатком и ведет к фонетическим нарушениям.

В связи с этим актуальным является вопрос о тактике лечения при полном травматическом вывихе и возможном сохранении вывихнутых зубов. У пациентов в возрасте до 15 лет сохранение передних зубов представляется особенно важным, так как до окончания роста челюсти отсутствует удовлетворительная альтернатива лечения.

Методом выбора при лечении полного травматического вывиха постоянных зубов является одномоментная или отсроченная реплантация. В настоящее время этот метод применяется довольно часто и широко описывается в литературе. Однако мнения авторов противоречивы: некоторые из них считают реплантацию малоперспективной, так как срок службы реплантированного зуба составляет в среднем до пяти лет, другие же приводят наблюдения функциональной активности таких зубов более 10 лет.

Успех операции реплантации зависит от многих факторов:

- времени пребывания вывихнутого зуба вне полости рта;
- среды хранения и правильной транспортировки до лечебного учреждения;
- сохранности периодонтальной связки вокруг вывихнутого зуба;
- степени повреждения самого зуба и костных стенок альвеолы;
- стадии формирования корня;
- способа внутриротовой фиксации;
- адекватной антибиотикотерапии в сочетании с физиотерапевтическими мероприятиями;
- последующим динамическим наблюдением за пациентом с целью своевременной диагностики и лечения осложнений.

Цель: проанализировать частоту встречаемости полного травматического вывиха постоянных зубов у детей в зависимости от пола, возраста, групповой принадлежности зуба и изучить отдаленные результаты реплантации вывихнутых зубов.

Материал и методы

Нами проанализирован архивный материал ГУЗ "Саратовская стоматологическая поликлиника №5" и ГАУЗ "Саратовская стоматологическая поликлиника №1" за период с 2012 по 2016 гг. включительно. Среди 124 детей в возрасте от 6 мес до 18 лет, обратившихся за специализированной стоматологической помощью с травматическими повреждениями челюстно-лицевой области, 12 детей имели полный травматический вывих 12 постоянных зубов. 10 пациентам было реплантировано 10 постоянных зубов. Истории болезней указанных 10 детей были нами изучены.

На базе ГУЗ «Саратовская стоматологическая поликлиника №5» проведен осмотр 10 пациентов после реплантации вывихнутых постоянных зубов, в том числе через 4-5 лет было осмотрено 3 детей, 3,5-2 года — 3 детей, и через 6 мес-1 год осмотрено 4 детей. Для оценки отдаленных результатов реплантации были использованы следующие клинические критерии:

1. Сохранность реплантированного зуба в лунке.
2. Устойчивость зуба.
3. Положение зуба по отношению к соседним зубам и зубам-антагонистам.
4. Цвет коронки.
5. Болезненность при перкуссии.
6. Состояние слизистой оболочки полости рта в области реплантированного зуба.

Всем пациентам проводилось рентгенологическое исследование реплантированных зубов с целью определения:

- Типа приживления (сращения) зуба.
- Наличия воспалительных изменений в области верхушки корня.
- Состояния корня.

Результаты и обсуждение

Проведенный нами анализ динамики обращаемости детей с полным травматическим вывихом постоянных зубов за период с 2012 по 2016 гг. позволил выявить, что дети с полным травматическим вывихом постоянных зубов составляют в среднем 9,67% от числа обратившихся с травматическими повреждениями челюстно-лицевой области.

Установлено, что у мальчиков вывихи постоянных зубов встречаются в 2 раза чаще, чем у девочек (66,6% и 33,3% соответственно). Причем, в возрасте 6-11 лет в 2,5 раза чаще, чем у подростков 12-18 лет.

При анализе групповой принадлежности зубов с полным вывихом выявлено, что повреждение зубов на верхней челюсти наблюдается в 3 раз чаще (9 зубов или 75%), чем на нижней челюсти (3 зуба или 25%). Причем, полный вывих постоянных верхних центральных резцов встречается в 2 раза чаще, чем верхних боковых (50% и 25% соответственно). На нижней челюсти сохраняется примерно одинаковая тенденция травмирования: центральные резцы (16,6%), реже - боковые (8,4%).

Анализ причин полного травматического вывиха у детей на основании анамнестических данных позволил обнаружить, что наиболее частой причиной данной патологии является «школьная» травма (драки, игры), которая составляет 41,6%; реже встречалась травма в результате ДТП (25%), катания с горки (8,3%) и других причин (8,3%). В 16,8% случаев причину установить не удалось из-за отсутствия данных в историях болезни.

Нами изучены сроки реплантации, т.е. временной промежуток от момента травмы до проведения операции реплантации. В результате исследования установлено, что только 3 пациентам (30%) реплантация была проведена в течение первых 2 часов после травмы, 4 (40%) - в течение первых суток, одному пациенту (10%) - в промежуток времени от 24 до 72 ч, одному пациенту (10%) - более чем через 72 ч и не указана информация о 1 пациенте (10%).

Осмотр детей в отдаленные после реплантации сроки позволил выявить, что у 4 пациентов из 10 осмотренных (40%) реплантированный зуб в лунке отсутствует по причине повторной травмы или резорбции корня. Из них трое детей потеряли вывихнутые зубы уже через 1 год после реплантации, а только один - через 3 года. Дефекты зубного ряда в области вывихнутых зубов были замещены частичным съемным пластиночным протезом у 2 детей из 10 осмотренных (20%).

Нами выявлено, что у 3 детей из 10 (30%) реплантированные зубы изменены в цвете. Перкуссия всех реплантированных зубов была безболезненная. Слизистая в области реплантированных зубов — без патологических изменений.

В результате анализа внутриротовых рентгенограмм выявлено, что периодонтальный тип приживления реплантированного зуба наблюдался у 3 детей из 10 (30%), костный - у 1 пациента (10%), смешанный – имеет 1 ребенок (10%). У одного ребенка (10%) имелось воспаление у верхушки корня реплантированного зуба.

Вывод

Таким образом, реплантация постоянных зубов как метод лечения полного травматического вывиха - с одной стороны, довольно эффективна; это органосохраняющая операция, которая предотвращает атрофию костной ткани, смещение соседних зубов, а также устраняет косметические дефекты зубных рядов. С другой стороны - в детском возрасте реплантация постоянных зубов является временным способом терапии, так как у детей по сравнению с взрослыми более высокая активность факторов роста кости, что является в последующем причиной анкилоза или резорбции корня реплантированных зубов.

Литература

1. Артюшкевич А.С., Артюшкевич В.С. Морфологические особенности заживления ран после травматических вывихов зубов - Брест, 2004.
2. Ерадзе Е.П., Осипов Г.А., Носач Т.А. Острая травма зубов у детей: структурно-статистический анализ - 2001.
3. Корсак А.К. Травма челюстно-лицевой области у детей: Учебно-методическое пособие для студентов ВУЗов по специальности «Стоматология» - 2002.
4. Мамедова Л.А., Мурадов М.А. Способ шинирования зубов после реплантации - 2005.
5. Напольников Л.В. Реплантация. Вариант техники исполнения - 2004

© Bulletin of Medical Internet Conferences, 2017

ID: 2017-09-5-A-13562 Краткое сообщение

Миронова Е.А.

Целесообразность лечения третьих моляров

ФГБОУ ВО Саратовский ГМУ им. В.И. Разумовского Минздрава России, кафедра стоматологии детского возраста и ортодонтии

Научный руководитель: к.м.н. Суетенков Д.Е.

Резюме

В данной работе рассматривается вопрос о целесообразности сохранения или необходимости удаления восьмых зубов, проведено исследование среди врачей и пациентов, определены показания и противопоказания к удалению третьих моляров.

Ключевые слова: третьи моляры, удаление третьих моляров, ретенция третьих моляров

Актуальность

Одним из актуальных вопросов современной стоматологии является вопрос о целесообразности лечения третьих моляров. Как известно, они прорезываются позже всех, в возрасте 17-25 лет [1]. В силу анатомических особенностей третьих моляров, их лечение проводится высококвалифицированными специалистами. В случае невозможности лечения, зуб подлежит удалению. Однако, для того чтобы точно определиться нужно ли удалять третий моляр или до последнего его сохранить, нужно оценить все «за» и «против», учесть степень риска развития осложнений и последствий нарушения целостности зубочелюстной системы.

Цель: установить грань между необходимостью удаления или сохранения третьих моляров.

Задачи:

1) исходя из результатов опроса, определить сроки прорезывания третьих моляров и рассмотреть их строение;
2) ознакомиться с такими понятиями, как дистопия и ретенция зубов;
3) провести опрос на тему выбора между удалением или сохранением третьих моляров;
4) изучить показания и противопоказания к удалению третьих моляров.

Материал и методы

Был проведен анализ научных статей, библиотечных источников, диссертационных работ, научной литературы на русском и английском языках, проведён опрос среди студентов СГМУ и пациентов и врачей стоматологической поликлиники №5 г. Саратова.

Результаты и обсуждение

Большинство постоянных зубов прорезываются, начиная с 5,5 лет и до 15 лет. Исключение составляют только третьи моляры. Они начинают свое прорезывание в среднем в возрасте 17-25 лет. В связи с тем, что эти зубы прорезываются уже в зрелом для человека возрасте – их и назвали «зубами мудрости»[2].

Среди студентов СГМУ и пациентов ГУЗ «Саратовская стоматологическая поликлиника №5» (117 человек) был проведен опрос, по результатам которого выяснилось, что чаще всего третьи моляры прорезываются в возрасте 17-22 лет.

Третьим молярам свойственно большое разнообразие строения.

Третий верхний моляр. Форма его коронки очень изменчива. Имеется три жевательных бугорка, из которых 2 щечных и 1 язычный, но может быть больше или меньше. Зуб может иметь 1-5 корней, чаще бывает три: нёбный и два щечных, но все они чаще всего сливаются вместе и образуют тупой конусовидный стержень, с продольно проходящими бороздами на месте слияния. Нередко этот зуб или совсем не развивается, или не прорезывается[3].

Третий нижний большой коренной зуб изменчив по форме и величине. Этот зуб меньше нижних моляров, но крупнее верхнего третьего моляра. На жевательной поверхности зуб имеет 4 или 5 бугорков. Корней обычно два, короткие, отклонены дистально, иногда срастаются, образуя один корень в виде конуса[1][2].

Рисунок 1. Возраст прорезывания третьих моляров

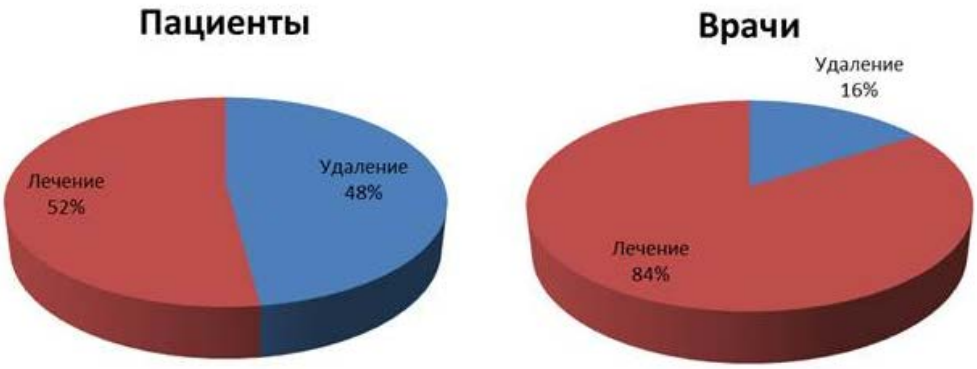

Рисунок 2. Опрос среди пациентов и врачей

Имеют особенности корни третьих моляров. Выделяют следующие аномалии корней: изогнутые корни, увеличенные, расходящиеся, захватывающие кость, множественные, длинные тонкие, уплощенные корни[4].

В выборе лечения третьего моляра играет роль расположение его зачатка. Если оно атипично, то в конечном итоге оно приведет к аномалии положения сформировавшегося третьего моляра (дистопии), а также к задержке процесса прорезывания (ретенции). Связанные между собой ретенция и дистопия третьего моляра и длительное существование воспалительных явлений в области зуба являются причиной возникновения воспалительных процессов в ретромолярной области и соседних анатомических пространствах. Степень дистопии может быть различной. Лечить ретинированные зубы можно консервативным или хирургическим путем[5][6][7][8]. На основании данных зарубежных авторов, 40% третьих моляров подвергаются удалению[9]. В 20% случаев третьи моляры прорезываются самостоятельно, при этом часть из них прорезываются после ортодонтического лечения, проводимого с удалением отдельных постоянных зубов и закрытием полученного места[10].

В настоящее время появляется все больше аргументов в пользу увеличения показаний к удалению третьих моляров. Происходит это из-за ряда объективных причин: технических трудностей лечения осложнений кариеса третьих моляров, в отличие от лечения других зубов (пациенту трудно открывать широко рот; корни и корневые каналы в основном искривленные); неблагоприятного влияния третьих моляров на формирование зубочелюстной системы, приводящего к развитию аномалий прикуса, деформаций рядов, развитием осложнений[11]. Поэтому и возникает вопрос: а стоит ли лечить третий моляр или лучше его удалить?

При опросе среди пациентов и врачей ГУЗ «Саратовская стоматологическая поликлиника №5» выяснилось, что среди пациентов (48 человек) 48% предпочли бы удалить третий моляр, а 52%-сохранить, среди врачей (20 человек) 16% предпочли бы удалить третий моляр, а 84% - сохранить.

Для того чтобы определиться, нужно ли удалять третьи моляры или до последнего сохранить состояние зубочелюстной системы каждого пациента, необходимо определить показания и противопоказания к их удалению.

Противопоказания к удалению третьих моляров:

1. Для протезирования. До сих пор, несмотря на повсеместно проводимую профилактическую работу и доступность информации, многие родители считают первые моляры молочными зубами. В связи с этим их своевременно не лечат и соответственно дети часто расстаются с этими зубами уже в подростковом возрасте. В процессе жизни часто происходит так, что в силу причин люди теряют и вторые моляры, и тогда третий моляр оказывается единственной надеждой на съемное протезирование, то есть, прорезываясь позже остальных, третьи моляры могут стать опорой под мостовидный протез – вместо разрушенных зубов. Без него такое несъемное протезирование станет возможным только при помощи имплантатов. Также третий моляр для протезирования точно может потребоваться при условии, если отсутствует впереди стоящий второй моляр, отсутствуют сразу и первый, и второй моляр, либо первый и второй моляры ещё не удалены, но в скором времени подлежат удалению.
2. Если имеется зуб-антагонист. В таком случае, при удалении одного из зубов, особенно на нижней челюсти, происходит постепенное выдвижение другого. Причиной этого становится отсутствие сопротивления и нагрузки, так как с момента удаления антагониста зуб перестает участвовать в пережевывании пищи. Поэтому, если третий моляр занимает свое нормальное место в челюсти, участвует в акте жевания и имеет зуб-антагонист, то удалять его не желательно[11].
3. Пульпит. Пульпит означает необходимость пломбирования корневых каналов. В случае если каналы хорошо проходимы и их возможно качественно запломбировать, то зуб лучше вылечить. Впрочем, тут также нужно решить: нужен ли зуб для протезирования, имеется ли антагонист, занимает ли он правильное положение, принимает ли участие в жевании.

Но следует помнить, что данные поводы для сохранения третьих моляров имеют место быть только при условии их анатомически нормального расположения и строения.

Показания к удалению третьих моляров:

1. Неправильный рост третьих моляров. Первой причиной, по которой третий большой коренной зуб может быть удален еще на стадии прорезывания, является его неправильный рост относительно зубного ряда. Например, когда третий моляр растет поперек вертикальной оси остальных зубов, при этом он может расти как в сторону соседних семерок, так и сторону щеки. Коронка восьмого зуба, выросшего в сторону щеки, способна травмировать слизистую оболочку щеки и ее мягкие ткани, что рано или поздно может стать причиной развития онкологической патологии. В свою очередь, третий моляр, растущий в сторону семерки, может стать причиной его разрушения и развития патологий, смещения зубов во фронтальном отделе [7][12].
2. Недостаточно места в зубном ряду. Также, третий моляр подлежит удалению, если для его нормального прорезывания не хватает места, даже при нормальном направлении роста. Такой зуб в процессе дальнейшего роста и развития способен стать

© Bulletin of Medical Internet Conferences, 2017

причиной скученности зубов. Нередко третий моляр удаляют при уже имеющейся скученности зубов, вызванной выраженной нехваткой места для восьмого зуба, перед проведением ортодонтического лечения[8][11].

3. Перикоронит. Полностью или частично прорезавшийся третий большой коренной зуб может занимать такое положение, при котором часть его коронки покрыта нависающим капюшоном из слизистой оболочки. В таком случае между капюшоном и зубом образуется пространство, где размножаются микроорганизмы и происходит воспаление и отек слизистой. Такое заболевание называется перикоронит, и в данном случае либо удаляют капюшон, либо сам зуб, не забывая при этом оценивать направление роста зуба[13].
4. Невозможность полноценного лечения. Довольно часто удаляют третий моляр из-за невозможности его полноценного лечения. Например, когда он имеет изогнутые корни, или у больного ограничено открывание рта[13].
5. Если разрушает впереди стоящий зуб. Как уже было сказано выше, третьи моляры нередко прорезываются под наклоном. Передними буграми коронки они порой упираются во впереди стоящий седьмой зуб. Постоянное давление третьего моляра на эмаль соседнего зуба может вызвать у последнего ее разрушение и возникновение кариеса. Сохранение седьмого зуба и его полноценное лечение невозможно без удаления третьего моляра[13].

Выводы

1. Исходя из опроса среди студентов СГМУ и пациентов ГУЗ «Саратовская стоматологическая поликлиника №5» третьи моляры прорезываются в среднем в возрасте 17-22 лет и имеют особенности в строении: форма коронки может быть различной, различное количество бугорков (в основном от 3 до5), количество корней-от 1 до 3.
2. Дистопия - это аномалия положения сформировавшегося зуба, а ретенция-задержка процесса прорезывания. Ретенция третьих моляров в 53% случаев сопровождается развитием осложнений. И поэтому их лечение чаще всего хирургическое. По данным зарубежных авторов, удаляют 40% третьих моляров[9][10].
3. В связи с множеством анатомических и физиологических особенностей, которые осложняют процесс лечения, а иногда делают его невозможным, показаний к удалению третьих моляров нашлось больше, чем показаний к его сохранению. Таким образом, при отсутствии противопоказаний к удалению третьего моляра, каждый должен сам для себя решить, есть ли необходимость в его удалении. Стоматолог должен обязательно объяснить все положительные и отрицательные моменты удаления или лечения зуба, которые могут впоследствии возникнуть. По результатам опроса в ГУЗ «Саратовская стоматологическая поликлиника №5», большинство врачей (84%) все же склоняются к тому, что третий моляр стоит удалять только в крайнем случае.

Литература

1. Магид Е.А, Мухин Н.А. Атлас по фантомному курсу в терапевтической стоматологии. - М: Медицина, 1981,-57-66с.
2. Привес М.Г., Лысенков Н.К., Бушкович В.И. Анатомия человека. - 12-е изд., перераб. и доп.- СПб: СПбМАПО, 2006 - 280-281с.
3. Алямовский В.В., Левенец О.А., Левенец А.А. Множественные анатомические вариации строения моляров верхней челюсти / Эндодонтия Today.2014. №4. С.22-25
4. Соихиро Асанами (Soichiro Asanami), Ясунори Касазаки (Yasunori Kasazaki). Квалифицированное удаление третьих моляров – 3-е изд.,1983 – 57с.
5. Андреищев А.Р. Осложнения, связанные с нижними третьими молярами/автореферат диссертации на соискание ученой степени кандидата медицинских наук/ Санкт-Петербургский государственный медицинский университет им. И.П.Павлова. Санкт-Петербург, 2005. 24с.
6. Арсенина О.И., Шишкин К.М., Шишкин М.К., Попова Н.В., Попова А.В. Третьи постоянные моляры, интеграция в зубоальвеолярные дуги. Ретенция и изменение их позиции в процессе формирования/Ортодонтия. 2015. №1(69).С.35-40
7. Панкратова Н.В., Персин Л.С., Колесов М.А., Репина Т.В., Мкртчян А.А., Калиматова Л.М., Морозова К.М. Сравнительная характеристика положения третьих моляров у пациентов в возрасте 12 и 15 лет/ Ортодонтия. 2015. №4. С.30-33
8. Изосимова М.А., Данилова М.А. Изучение состояния тканей пародонта у пациентов с ретенцией третьих моляров нижней челюсти/Ортодонтия. 2011. №3. С.15-17
9. Phillips C. Risk factors associated with prolonged recovery and delayed healing after third molar surgery// Journal of Oral and Maxillofacial Surgery- 2003- Vol.61(12) – P.1436-1448
10. Фомичев И.В., Флейшер Г.М. Лечение больных с нарушением прорезывания нижних третьих моляров. Проблемы стоматологии,2014, No 4, 40-44с. doi:10.18481/2077-7566-2014-0-4-40-44
11. Болонкин О.Н. Лечение больных с нарушением прорезывания нижних третьих моляров. Уральский медицинский журнал, 2012, No 1, 72-74с.
12. Сысолятин С.П., Попов С.Н. Опухоли и опухолеподобные процессы, связанные с третьими молярами. Журнал научных статей Здоровье и образование в XXI веке. 2007. Т.9.№3. С.263-264
13. Хирургическая стоматология / под ред.Т.Г.Робустовой. 3-е изд., перераб. и доп. – М.: Медицина, 2003 – 207-214с.

Bulletin of Medical Internet Conferences (ISSN 2224-6150)
2017. Volume 7. Issue 11

ID: 2017-09-5-T-13566 Тезис

Туралиева З.Б., Кривчикова А.С.

Структурный анализ распространенности и методов лечения одонтогенных кист челюстей на амбулаторном приеме врача-хирурга-стоматолога

ФГБОУ ВО Саратовский ГМУ им. В.И. Разумовского Минздрава России, кафедра хирургической стоматологии и челюстно-лицевой хирургии

Научный руководитель: к.м.н. Савельева С.С.

В структуре стоматологических заболеваний пациенты с одонтогенными кистами челюстей занимают важное место. Радикулярные кисты составляют 94-96% среди одонтогенных кист челюстей, выявляющихся у взрослых. Наиболее частая локализация радикулярных кист на верхней челюсти, реже – на нижней (Татаринцев К.И., 1972). Несмотря на современные консервативные методики лечения, нуждаемость в хирургическом лечении одонтогенных кист не уменьшается. Основным хирургическим методом лечения одонтогенных кист челюстей является операция цистэктомия, реже – цистотомия. (Робустова Т.Г., 2014).

Цель работы: провести анализ распространенности и методов лечения одонтогенных кист челюстей у пациентов, обратившихся к хирургу-стоматологу на амбулаторном приёме.

Материал и методы. Проведён анализ работы хирургического стоматологического кабинета на базах консультативной стоматологической поликлиники СГМУ (г. Саратов). Были проанализированы амбулаторные карты пациентов с одонтогенными кистами челюстей 2016 года.

Результаты. Возраст пациентов – 18-60 лет. Из общего количества (73 пациента), женщин 67% - (49 человек), мужчин 33% – (24 человек). Чаще были радикулярные кисты челюстей – 93% (68 человек), в 7% (5 человек) – фолликулярные кисты челюстей. Локализация радикулярных кист на верхней челюсти - 65% (47 человек), на нижней - 35% (26 человек), что подтверждает литературные данные. Причинными зубами являлись 1.2, 1.1, 2.1, 2.2, а также 1.6, 2.6. Локализация фолликулярных кист в области 1.3, 2.3 – 3% (2 человека), 1.6 -1% (1 человек), в области 3.8, 4.8 – 3% (2 человека). Операция цистэктомия проводилась у 95% (69 человек), цистотомия-5% (4 человека). На приём к врачу-хирургу-стоматологу обращались пациенты с одонтогенными кистами челюстей. На первом месте стоит радикулярная киста верхней челюсти от фронтальной группы зубов. Чаще болеют женщины (67%), чем мужчины. Фолликулярные кисты составляют 7%. Чаще проводилась цистэктомия.

Ключевые слова: статистика, радикулярная киста, фолликулярная киста, цистэктомия, цистотомия

 © Bulletin of Medical Internet Conferences, 2017

ID: 2017-09-5-A-14264 Краткое сообщение

Герасимова Т.В.

Комплексное лечение гипертрофического гингивита лазерным излучением и 8%-ным аскорбатом хитозана

ФГБОУ ВО Саратовский ГМУ им. В.И. Разумовского Минздрава России

Научные руководители: к.м.н. Китаева В.Н., к.м.н. Кропотина А.Ю.

Резюме

Работа посвящена актуальной проблеме эффективности комплексного лечения пациентов с гипертрофическим гингивитом с применением лазерного излучения и 8%-ным аскорбатом хитозана с включением показателей микроциркуляции для оценки критериев эффективности проводимого комплексного лечения.

Ключевые слова: 8%-ный аскорбат хитозана, агрегация тромбоцитов, гипертрофический гингивит, лазеротерапия

Введение

Эффективность лечения воспалительных заболеваний пародонта остается актуальной задачей, несмотря на большой выбор лекарственных препаратов противовоспалительного действия. Необходимо учитывать патофизиологические изменения, происходящие в тканях при заболеваниях пародонта и возможность воздействия на звенья патогенеза. Так, при комбинированном воздействии лазерного облучения и применения геля асорбат хитозана агрегационная и адгезивная активность тромбоцитов у больных с воспалительными заболеваниями пародонта нормализуется (1). Клинико-экспериментальные исследования выявили высокую эффективность сочетания низкоинтенсивного лазерного излучения (2). Установлено, что аскорбат хитозана проявляет ярко выраженную противовоспалительную активность непосредственно в очаге воспаления. Лечебный эффект гелеобразного 8%-ного аскорбата ХТЗ обусловлен антибактериальным и иммунотропным действием (3). В стоматологической практике при лечении заболеваний пародонта сочетанное применение низкоинтенсивного лазерного излучения и аскорбата хитозана оказывает выраженное противовоспалительное действие, позволяющее быстро купировать воспалительный процесс в пародонте и сократить сроки лечения (4). Сочетанное применение 8%-ного аскорбата хитозана в комплексном лечении заболеваний пародонта оказывает стойкое противовоспалительное действие, как в ближайшие, так и в отдаленные сроки наблюдения (6-12 мес.), улучшает микроциркуляцию в тканях пародонта и нормализует агрегацию тромбоцитов (5).

Цель исследования: повысить эффективность лечения хронического гипертрофического гингивита, ускорить сроки лечения.

Задачи:

1. Доказать высокую эффективность комплексной терапии гингивита с использованием комбинированного метода лечения лазерного воздействия и применение 8%-ного аскорбата хитозана.
2. Определить изменение степени агрегации тромбоцитов у больных с хроническим гипертрофическим гингивитом и его обострением.

Материал и методы

Основную группу обследованных составили 40 больных гипертрофическим гингивитом (20 - с хроническим течением и 20 – с обострением хронического гингивита). У всех пациентов было проведено комплексное обследование состояния стоматологического статуса.

Комплексное лечение пациентов с воспалительными заболеваниями пародонта включало этиологическую, патогенетическую и симптоматическую терапию. В качестве компонента патогенетической терапии использовалось комбинированное физиотерапевтическое воздействие лазерного излучения и 8%-ного аскорбата хитозана. Лазерная терапия проводилась аппаратом «Матрикс» с использованием специальной зеркальной насадки с оптимальной формой поля контактно-зеркальной методикой по 1 минуте на поле, 6 полей по 5 процедур на курс. Гель хитозана накладывался на гипертрофированные сосочки десны на 2 минуты в течении 5 дней. Степень агрегации тромбоцитов исследовали с помощью компьютеризированного двухканального лазерного анализатора агрегации тромбоцитов 230LA “Biola” (НФП «Биола», Россия) до и после лечения.

Результаты

У больных хроническим гипертрофическим гингивитом после проведенного лечения отмечается практически полное восстановление агрегационной активности кровяных пластинок с 35,5% до 39,8% (норма 41%). При обострении хронического гипертрофического гингивита степень агрегации до лечения составляла 60%, после лечения снижалась до 49,7%. На фоне проводимого лечения с комбинированным воздействием лазерного облучения и геля ХТЗ у пациентов с гипертрофическим гингивитом отмечался положительный клинический эффект уже после 3 сеансов, который выражался в уменьшение размера сосочков, прекращении кровоточивости десен при чистке зубов, отсутствии неприятного запаха изо рта.

Заключение

Проводимое комбинированное лечение с использованием физиотерапевтических методов и 8%-ного аскорбата хитозана восстанавливает нарушение внутрисосудистого компонента микроциркуляции у больных хроническим гипертрофическим гингивитом. Тем самым, эффективность лечения у больных хроническим гипертрофическим гингивитом достигаетсяв более короткие сроки в сравнении с традиционной схемой лечения воспалительных заболеваний пародонта.

Литература

1. Китаева В.Н., Булкина Н.В., Полосухина Е.Н., Парфенова С.В., Кобзева Ю.А. Исследование нарушений функциональной активности тромбоцитов у больных хроническим генерализованным пародонтитом с целью ранней диагностики патологии пародонта // Саратовский научно-медицинский журнал. 2011. Т. 7, №1 (приложение). С. 295-297.
2. Москвин С.В., Амирханян А.Н., Методы комбинированной и сочетанной лазерной терапии в стоматологии. – М. – Тверь: ООО «Издательство «Триада», 2011. – 108-109 с., 121-129с.
3. Иванов П.В., Зудина И.В., Булкина Н.В., Ведяева А.П., Иванова Е.В. Противовоспалительный эффект аскорбата хитозана в комплексной терапии заболеваний пародонта. Современные проблемы науки и образования. 2013. №4. С. 105.
4. Булкина Н.В., Бородулин В.Б., Осипова Ю.Л., Кропотина А.Ю., Гусева О.Ю., Башкова Л.В., Биохимические изменения в слюне больных хроническим генерализованным пародонтитом под влиянием комбинированного действия бегущего переменного магнитного поля и лазерного излучения. Саратовский научно-медицинский журнал, 2009,том 5, №3, с 390-393.
5. Китаева В.Н. Нарушение агрегационной и активности тромбоцитов у больных с заболеваниями пародонта: Автореферат.дис…канд. мед. наук / В.Н.Китаева. – Саратов, 2007. – 71 с.

Gerasimova T.V.

Complex treatment of hypertrophic gingivitis with laser radiation and 8% chitosan ascorbate

Saratov State Medical University n.a. V.I. Razumovsky

Scientific advisers: Kitaeva V.N., Kropotina A.Yu.

Abstract

The article is devoted to the actual problem of the effectiveness of complex treatment of patients with hypertrophic gingivitis with the use of laser radiation and 8% chitosan ascorbate with the inclusion of microcirculation indices to evaluate the criteria for the effectiveness of the integrated treatment.

Keywords: 8% chitosan ascorbate, platelet aggregation, hypertrophic gingivitis, laser therapy

Introduction

The effectiveness of treatment of inflammatory periodontal diseases remains an urgent problem, despite the large selection of anti-inflammatory drugs. It is necessary to take into account the pathophysiological changes that occur in the tissues during periodontal diseases and the possibility of influencing the links of pathogenesis. Thus, with the combined effect of laser irradiation and the use of the gel of adsorbate chitosan, the aggregation and adhesive activity of platelets in patients with inflammatory periodontal diseases is normalized (1). Clinical and experimental studies have revealed a high efficiency of combining low-intensity laser radiation (2). It has been established that chitosan ascorbate shows pronounced anti-inflammatory activity directly in the inflammatory focus. The therapeutic effect of gel-like 8% ascorbate of HTZ is due to antibacterial and immunotropic action (3). In dental practice, in the treatment of periodontal diseases, the combined use of low-intensity laser radiation and chitosan ascorbate exerts a pronounced anti-inflammatory effect that allows the inflammatory process in the periodontium to be quickly stopped and the treatment period shortened (4). The combined use of 8% chitosan ascorbate in the complex treatment of periodontal diseases exerts a strong anti-inflammatory effect both at the immediate and long-term follow-up (6-12 months), improves microcirculation in periodontal tissues and normalizes platelet aggregation (5).

Purpose of the study: to increase the effectiveness of treatment of chronic hypertrophic gingivitis, to accelerate the timing of treatment.

Research objectives:

1. To prove the high efficiency of complex therapy of gingivitis using a combined method of treatment of laser treatment and application of 8% ascorbate chitosan.
2. Determine the change in the degree of platelet aggregation in patients with chronic hypertrophic gingivitis and its exacerbation.

Material and methods

The main group of examined patients was 40 patients with hypertrophic gingivitis (20 with chronic course and 20 with exacerbation of chronic gingivitis). All patients had a comprehensive examination of the status of the dental status.

Complex treatment of patients with inflammatory periodontal diseases included etiological, pathogenetic and symptomatic therapy. As a component of pathogenetic therapy, combined physiotherapeutic effects of laser radiation and 8% ascorbate of chitosan were used. The laser therapy was carried out by the Matrix apparatus using a special mirror nozzle with the optimal shape of the field with a contact-mirror technique for 1 minute on the field, 6 fields for 5 procedures per course. The gel of chitosan was applied to the hypertrophied papillae of the gum for 2 minutes in 5 days. The degree of platelet aggregation was examined using a computerized two-channel laser platelet aggregation analyzer 230LA "Biola" (NFP "Biola", Russia) before and after treatment.

Results

In patients with chronic hypertrophic gingivitis after the treatment, almost complete recovery of aggregation activity of blood platelets is observed from 35.5% to 39.8% (norm of 41%). With exacerbation of chronic hypertrophic gingivitis, the degree of aggregation before treatment was 60%, after treatment it decreased to 49.7%. Against the backdrop of the treatment with the combined effect of laser irradiation and the gel of HTZ in patients with hypertrophic gingivitis, a positive clinical effect was observed after 3 sessions, which was

© Bulletin of Medical Internet Conferences, 2017

expressed in the reduction of the size of the papillae, cessation of gum bleeding during cleaning of teeth, and absence of unpleasant odor from the mouth.

Conclusions

Consequently, the combined treatment with the use of physiotherapy methods and 8% ascorbate of chitosan restores the violation of the intravascular component of microcirculation in patients with chronic hypertrophic gingivitis.

Thus, the effectiveness of treatment in patients with chronic hypertrophic gingivitis is achieved in a shorter period in comparison with the traditional treatment of inflammatory periodontal diseases.

References

1. Kitaeva VN, Bulkina NV, Polosukhina EN, Parfenova SV, Kobzeva Yu.A. Research of disturbances of functional activity of platelets in patients with chronic generalized periodontitis for the purpose of early diagnosis of periodontal pathology // Saratov Journal of Medical Scientific Research. 2011. T. 7, No. 1 (annex). Pp. 295-297.
2. Moskvin SV, Amirkhanyan AN, Methods of combined and combined laser therapy in dentistry. - M. - Tver: OOO "Publishing house" Triada ", 2011. - 108-109 p., 121-129 p.
3. Ivanov PV, Zudina IV, Bulkina NV, Vedyaeva AP, Ivanova EV Anti-inflammatory effect of chitosan ascorbate in the complex therapy of periodontal diseases. Modern problems of science and education. 2013. №4. C. 105.
4. Bulkina NV, Borodulin VB, Osipova Yu.L., Kropotina A.Yu., Guseva O.Yu., Bashkova LV, Biochemical changes in the saliva of patients with chronic generalized periodontitis under the influence of combined action A traveling alternating magnetic field and laser radiation. Saratov Journal of Medical Scientific Research, 2009, Vol. 5, No. 3, since 390-393.
5. Kitaeva V.N. Disturbance of aggregation and activity of platelets in patients with periodontal disease: Abstract. honey. Sciences / VN Kitaeva. - Saratov, 2007. - 71 p.

Bulletin of Medical Internet Conferences (ISSN 2224-6150)
2017. Volume 7. Issue 11

ID: 2017-09-5-T-14331 Тезис

Охтов А.А.

Применение A-PRF технологии при операции – дентальная имплантация

ФГБОУ ВО Саратовский ГМУ им. В.И. Разумовского Минздрава России, кафедра хирургической стоматологии и челюстно-лицевой хирургии

Научный руководитель: к.м.н. Савельева С.С.

В настоящее время распространена и популярна дентальная имплантация. Как и любая операция, имплантация травматична, и сложность данной процедуры зависит от клинического случая. После оперативного вмешательства могут возникнуть осложнения такие как периимплантит, отторжение имплантата, кровотечение в области установки имплантата, отек, послеоперационные боли.

Для обеспечения сокращения сроков регенерации тканей, окружающих имплантат, снятия болевого синдрома и послеоперационного отека, а также защиты зоны хирургического вмешательства от микробов используют A-PRF технологию.

Цель исследования: изучить воздействие A-PRF мембраны на скорость регенерации мягких тканей вокруг имплантата, сокращение сроков приживления и снижение риска осложнений после операции.

Материал и методы. В стоматологическую клинику г. Саратова за 2016 год обратилось 19 пациентов, в возрасте от 20 до 50 лет, которым была проведена операция дентальная имплантация с использованием A-PRF технологии. Сравнение проводили с 20 пациентами, у которых при установке имплантата данная технология не применялась. После проведенного клинического анализа и наблюдения в течение 2-х недель было выявлено, что у 19 пациентов, у которых была применена данная технология, был положительный эффект.

Результаты. На второй неделе после операции слизистая оболочка в области имплантата была бледно-розового цвета, отсутствовал отек мягких тканей. В группе сравнения у 6 пациентов сохранились гиперемия и отек слизистой оболочки десны. Швы состоятельны. Отсутствовал болевой синдром (в группе сравнения боль сохранялась у 4 пациентов). Проведено снятие швов. Пациенты остались довольны от проведенной процедуры в связи с легким течением послеоперационного периода.

Заключение. Таким образом, после проведения дентальной имплантации с использованием A-PRF технологии выявлено, что отсутствовал болевой синдром, отек и воспалительные явления.

A-PRF мембрана действительно положительно повлияла на процесс регенерации, сократила приживление более чем на 2 недели.

Ключевые слова: PRF, A-PRF, тромбоциты, регенерация, имплантология

 © Bulletin of Medical Internet Conferences, 2017

ID: 2017-09-5-A-14337 Краткое сообщение

Торгашина М.Е.

Имидж врача-стоматолога-хирурга в современной медицине

ФГБОУ ВО Саратовский ГМУ им. В.И. Разумовского Минздрава России, кафедра хирургической стоматологии и челюстно-лицевой хирургии

Научный руководитель: к.м.н. Савельева С.С.

Ключевые слова: имидж, личностный имидж, профессиональный имидж, формирование, образ

Введение

Понятие «имидж» широко используется в самых разных областях знания: социологии, психологии, политологии, культурологии и др. В настоящее время «имидж» является основным понятием науки имиджелогии, которая включает в себя не только естественные свойства личности, но и специально выработанные и свидетельствует как о внешнем облике, так и о внутреннем мире человека, о его психологическом типе.

Специальность врача-стоматолога-хирурга относится к разряду публичных профессий, которые, прежде всего, связаны с авторитетом среди населения, их профессиональная успешность определяется привлекательным имиджем. Эффект личного обаяния и влияния, которые врач оказывает на людей, являются важными инструментами его профессиональной деятельности.

Рынок стоматологических услуг и предложений в нашей стране стремительно растет, что в свою очередь приводит к обострению конкуренции, как между различными стоматологическими учреждениями, так и между отдельными врачами-стоматологами-хирургами. Необходимость формирования нового стиля работы и социального поведения, отвечающего задачам современного этапа развития общества, ведет к актуализации проблем, связанных с таким явлением, как профессионально-личностный имидж врача-стоматолога и вызывает потребность в изучении его развития и функционирования в обществе.

Цель: рассмотрение имиджа врача-стоматолога на примере врача-стоматолога хирурга.

Материал и методы

Был проведен анализ профессионально-личностного имиджа и его составляющих, а также исследование особенностей формирования и функционирования имиджа врача-стоматолога-хирурга, анкетирование пациентов челюстно-лицевого отделения ГУЗ ГКБ №9 г. Саратова. Коллектив ЧЛО ГУЗ СГКБ №9 составляет 8 врачей-стоматологов-хирургов, из них женщин 38%, мужчин 62%, возраст 20-30 лет – 50%, 30-40 лет – 37,5%, 40-50 лет – 12,5%. Было проведено анкетирование среди пациентов челючтно-лицевого отделения за 2016 год по вопросам:

1. Важен ли для вас имидж врача-стоматолога-хирурга?
2. Влияет ли имидж врача на профессиональную деятельность?
3. Взаимосвязаны ли имидж и личностные качества врача-стоматолога-хирурга?

Возможные варианты ответов: да или нет.

Результаты

Формирование имиджа специалиста - это разработка привлекательного образа, для которого очень важен внешний облик, объединяющий в себе индивидуальность, природные и личностные особенности, такие как: биотип, конституция, выражающаяся в определенных формах телосложения и других признаках; темперамент, объединяющий активность, моторику, эмоциональность, экстравертность - психологическая характеристика личности, направленная на внешний мир и деятельность в нем; интровертность – психологическая характеристика, направленная на внутренний мир мыслей, переживаний; невротизм, определяющий состояние человека с эмоциональной неустойчивостью, тревогой, низкой самооценкой, вегетативными расстройствами; интеллект, определяющий способность мышления; задатки и способности, интересы; мировоззрение; моральные качества. Эти качества начинают формироваться еще во время обучения.

Профессия врача предъявляет требования, связанные не только с профессиональной компетентностью, но и с эмоциональными перегрузками, частыми стрессовыми ситуациями, с дефицитом времени, необходимостью принимать решения при ограниченном объеме информации.

К наиболее значимым особенностям деятельности врача-стоматолога-хирурга относятся: монотонность и необходимость работы в замкнутом пространстве с контингентом людей, испытывающими проблемы со здоровьем, пребывающих в состоянии дискомфорта; работа в непосредственной близости больного; интимной зоне человека, что побуждает непроизвольное сопротивление, напряжение.

Именно внешний вид и манера поведения врача формируют готовность пациента к контакту и эффективному взаимодействию. Пациент может доверять тому специалисту, в общении с которым он чувствует себя комфортно, предсказуемо, в чьем профессиональном и человеческом авторитете он уверен.

Обсуждение

Образ идеального врача-стоматолога-хирурга включает ряд качеств, характеризующих его с точки зрения возможностей установления оптимального контакта, выступающих гарантом успешного решения коммуникативных и профессиональных задач. К числу таких качеств относятся: доброжелательность, приветливость, уверенность в себе. А также высокий уровень профессиональных знаний, выдержка, эмоциональная устойчивость, размеренность движений и неторопливость, чувство юмора, готовность проявить поддержку, спокойные жесты и мимика, умение донести до клиента суть его проблемы и показать вариант ее решения, оптимизм, умение найти индивидуальный способ обращения, владение фразеологизмами, имеющими поддерживающий смысл.

© Бюллетень медицинских Интернет-конференций, 2017

На основании знаний образа идеального врача-стоматолога-хирурга строится его профессиональный имидж, который полностью соответствует специфике профессии и создает благоприятное впечатление о специалисте у пациентов, коллег и всего медицинского персонала.

Общий образ врача состоит из личностного и профессионального имиджа.

Личностный имидж - это образ человека, обусловленный его внутренними качествами и особыми индивидуальными свойствами.

Профессиональный имидж – это образ человека, создаваемый профессиональными характеристиками.

Формирование профессионально-личностного имиджа – это умение создать положительный, позитивный образ, который подчеркивает лучшие качества специалиста, как личностные, так и деловые.

Наиболее важными составляющими профессионально-личностного имиджа врача-стоматолога-хирурга являются:

1. Профессионализм и компетентность
2. Нравственная надежность
3. Гуманитарная образованность
4. Коммуникативная привлекательность
5. Использование психологических техник

Функции имиджа - это активные формы правления сущности и содержания образа в конкретной сфере деятельности.

К основным функциям имиджа относятся:

1. Профессиональная
2. Адаптационная
3. Функция личностной реализации
4. Аксиологическая
5. Эвристическая
6. Психотерапевтическая
7. Коммуникативная

Результаты анкетирования: 1. Да – 60 %, нет – 40%, 2. Да – 40%, нет – 60% 3. Да - 70%, нет – 30%. соответственно.

Таким образом, рассмотрены основные характеристики и функции врача-стоматолога-хирурга, связанные с особым видом деятельности, характеризующимся состоянием постоянной психологической готовности, эмоциональной вовлеченности в проблемы окружающих, предполагающих постоянное межличностное взаимодействие.

Большое внимание в работе коллектива челюстно-лицевого отделения уделено формированию, содержанию и функциям профессионально-личностного имиджа врача-стоматолога-хирурга, который предполагает наличие определенных имиджевых характеристик: высокого уровня профессиональной компетенции, умения контролировать свои эмоции, культуры речи, устного и письменного общения, соответствующего внешнего вида и манеры поведения.

Заключение

Именно имидж выделяет личность среди других, демонстрирует ее отличительные качества, подчеркивает достоинства. Имидж - это целостное, гармоничное явление, его невозможно разложить по частям. В нем важно все: и внешний, и внутренний образ, включающий в себя личностные и профессиональные качества.

В работе отмечено, что в современной стоматологической практике возрастает требование пациента, который делает акцент в оценке качества медицинского обслуживания, прежде всего, на личность специалиста.

Врач-стоматолог-хирург должен вызывать доверие пациента, побуждать к сотрудничеству. Обязательное профессиональное общение подразумевает обмен информацией во время взаимодействия с пациентом, обеспечивающей успешность реализации комплекса стоматологических услуг.

В современном обществе конкуренция на рынке стоматологических услуг приводит к актуализации проблемы формирования нового стиля работы и социального поведения, отвечающего требованиям социума.

Врач-стоматолог, относящийся к высокому уровню профессионального мастерства, характеризуется готовностью к инновациям, особенно в области новых технологий в стоматологии, нацеленностью на успех и высоким уровнем осознания коррекции стиля профессионального общения в соответствии с изменившимися условиями труда и ожиданиями пациента.

Литература

1. Ерокина Н.Л. Особенности ФГОС высшего образования третьего поколения по специальности «стоматология»// Н.Л. Ерокина /Методические проблемы и решения реализации Федерального образовательного стандарта в медицинском ВУЗе. – Саратов: изд-во СГМУ, 2014. – С. 40-42.
2. Наумова С.А. Имиджелогия: учебное пособие. Томск: Изд-во ТПУ, 2004
3. Ольшанская Л. Технология формирования имиджа.
4. Перелыгина Е.Б. Психология имиджа. Учебное пособие. М.: Аспект-Пресс, 2002
5. Рогатина Т.В. Общекультурные компетенции в ФГОС третьего поколения по специальности стоматология // Т.В. Рогатина, Н.Л. Ерокина / Междисциплинарный подход в формировании общекультурных компетенций у студентов медицинского ВУЗа. – Саратов: изд-во СГМУ, 2014. – С. 142-144.
6. Садохин А.П., Грушевицкая Т.Г. Концепции современного естествознания. Учебное пособие. М.: Высшая школа, 1998.
7. Стрижков Е.Ю. Теоретические и методические основы оценки нравственной надежности личности. Прикладная юридическая психология, №1, 2009.
8. Шепель В.М. Управленческая этика. М.: Экономика, 1989.
9. Шепель В.М. «Имиджелогия. Как нравиться людям». М.: Народное образование,2002.
10. Шепель В.М. Имиджелогия: секреты личного обаяния. М., 1997.

© Bulletin of Medical Internet Conferences, 2017

ID: 2017-09-5-T-14342 Тезис

Кривенцева Т.Н., Семенюта Н.И.

Planmeca ProMax 3D Mid. Преимущества и недостатки

ФГБОУ ВО Саратовский ГМУ им. В.И. Разумовского Минздрава России, кафедра пропедевтики стоматологических заболеваний

Научный руководитель: к.м.н. Труфанова Ю.Ю.

Актуальность. Рентгеновский аппарат Planmeca ProMax ®3D Mid является прорывом в различных областях стоматологии (эндодонтии, имплантологии, челюстно-лицевой хирургии и др.). А также этот аппарат включает в себя 3D ЛОР программы.

Целью исследования является анализ рентгеновского аппарата Planmeca ProMax 3D Mid.

Задачи: выявить преимущества и недостатки аппарата Planmeca ProMax 3D Mid.

В данной рентгеновской установке используются объемно-томографическая, линейно-томографическая, панорамная и цефалометрическая методики с конусообразным лучом для получения рентгеновских изображений.

Рассмотрим преимущества рентгеновской установки «Planmeca ProMax 3D Mid»:

1. У данной установки нет аналогов, объединивших несколько различных типов трехмерных данных в одном корпусе. В этом аппарате объединяется трехмерная фотография лица, трехмерные данные сканирования слепка и модели, снимки конусно-лучевой компьютерной томографии в одном изображении. Это упрощает выполнение разнообразных клинических задач.
2. Снимки выполняются при меньшей степени облучения.
3. Аппарат прост в использовании: эргономичная панель управления и упрощенное позиционирование пациента.
4. Хорошее качество изображения. Благодаря системам Planmeca AINO™ и Planmeca APA™ удаляются все артефакты и шумы, что особенно важно при снятии мельчайших анатомических деталей.
5. Аппарат можно заказать в любой расцветке, что создает пациенту условия для релаксации во время проведения визуализации.

Главным недостатком данного аппарата является его высокая стоимость.

Выводы. Точность, качество и простота работы при помощи рентгеновского аппарата Planmeca ProMax ®3D Mid являются его главными преимуществами. Это обуславливает идеальное выполнение разнообразных клинических задач в стоматологии.

Ключевые слова: рентгеновский аппарат, преимущества, недостатки

Bulletin of Medical Internet Conferences (ISSN 2224-6150)
2017. Volume 7. Issue 11

ID: 2017-09-5-T-14343 Тезис

Кривенцева Т.Н.

Ингаляционное седативное воздействие – способ преодоления дентофобии

ФГБОУ ВО Саратовский ГМУ им. В.И. Разумовского Минздрава России, кафедра стоматологии детского возраста и ортодонтии

Научный руководитель: к.м.н. Суетенков Д.Е.

Актуальность. Несмотря на то, что времена болезненного лечения зубов давно прошли, для многих пациентов поход к стоматологу сопровождается стрессом. Спасением для этих пациентов стало лечение в условиях седации.

Цель и задачи: выявить положительные и отрицательные аспекты проведения ингаляционного седативного воздействия.

Материал и методы. Был проведен библиографический анализ литературы и материалов сети Internet.

В ходе исследования смогли определить преимущества процедуры:

1. Щадящее воздействие на сознание пациента. Сохранение рефлекторных функций, способности пациента к дыханию и общению.
2. Быстрое наступление эффекта, способность поддерживать необходимый уровень седативного воздействия и быстрое клиническое восстановление (3-5мин).
3. Отсутствие негативных эмоциональных реакций, в том числе боли.
4. Стабильные показатели всех жизненно важных функций.
5. Пробуждение после лечения не вызывает каких-либо неприятных последствий.
6. Облегчение работы врача – стоматолога вследствие отсутствия отвлечения внимания на поведенческие особенности пациента.
7. В один прием можно провести множество манипуляций, что сокращает количество посещений стоматолога.

Недостатков у данной процедуры несколько:

1. Невозможность применения у беременных, пациентов с алкогольным опьянением и угнетением сознания.
2. Высокая стоимость и размер оборудования для проведения процедуры.
3. Необходимость обучения врача правильной методике проведения процедуры и оказанию неотложной помощи.

Вывод. Таким образом, множество преимуществ данной методики позволяют использовать ее для лечения зубов у пациентов, страдающих дентофобией.

Ключевые слова: седация, преимущества, недостатки

 © Bulletin of Medical Internet Conferences, 2017

ID: 2017-09-5-T-14344 Тезис

Кривенцева Т.Н.

Impregum™ Penta soft. Высококачественное изготовление ортопедических конструкций

ФГБОУ ВО Саратовский ГМУ им. В.И. Разумовского Минздрава России, кафедра стоматологии ортопедической

Научный руководитель: к.м.н. Бизяев А.А.

Актуальность. Проблема выбора материалов для снятия оттисков в ортопедической стоматологии высока, так как существует огромный их выбор. В настоящее время никто не может найти такой материал, который врачи использовали бы во всех клинических ситуациях, требующих этого. Любая оттискная масса обладает как положительными, так и отрицательными свойствами.

Цель и задачи: выявить положительные и отрицательные свойства полиэфирного оттискного материала «Impregum™ Penta soft».

Материал и методы. Был проведен библиографический анализ литературы и материалов сети Internet.

Impregum™ Penta soft – это современный полиэфирный оттискный материал, обладающий рядом преимуществ в клиническом применении.

1. Это максимально гидрофильный материал, который вытесняет влагу с самого первого контакта и обеспечивает точное воспроизведение мельчайших деталей.
2. Автоматическое смешивание материала в аппарате Pentamix позволяет врачу-стоматологу быстро получить качественно смешанную и точно дозированную массу. Также, снижается риск загрязнения, так как в аппарате предусмотрено автоматическое вскрытие туб и заполнение эластомерного шприца непосредственно из аппарата.
3. Материал обладает тиксотропностью – растекается только при наличии компрессии и попадает во все, казалось бы, недоступные места, при этом не стекая в полость рта.
4. Масса обладает постоянной консистенцией в течение рабочего времени и мгновенно полимеризуется после его окончания.
5. При правильном использовании оттиск легко выводится из полости рта и материал легко отделяется от гипсовой модели.

Удалось выделить следующие недостатки материала:

1. Высокая стоимость.
2. Высокая гидрофильность – при длительном контакте с водой приводит к его набуханию.
3. Катализатором являются сильные кислоты, что может вызывать раздражение слизистой оболочки полости рта и развитию токсико-аллергических реакций.
4. Очень твердый полимер трудно удалять из полости рта.
5. Неполная полимеризация в присутствии крови.
6. Отсутствует мукостатический эффект

Вывод. Таким образом, материал «Impregum™ Penta soft» обладает множеством преимуществ, что позволяет использовать его для снятия оттисков под коронки и мостовидные протезы, под вкладки, имплантаты, для бюгельных протезов.

Ключевые слова: материал, оттиски

Bulletin of Medical Internet Conferences (ISSN 2224-6150)
2017. Volume 7. Issue 11

ID: 2017-09-5-T-14345 Тезис

Семенюта Н.И., Кривенцева Т.Н.

Технология ICON: лечение кариеса без препарирования

ФГБОУ ВО Саратовский ГМУ им. В.И. Разумовского Минздрава России, кафедра пропедевтики стоматологических заболеваний

Научный руководитель: к.м.н. Труфанова Ю.Ю.

Актуальность. В результате препарирования зубов при кариозном поражении, иссекается часть непораженных тканей. Это противоречит принципу, главенствующему в современной стоматологии, - максимальное сохранение здоровых тканей зуба. Технология «ICON» уже успела зарекомендовать себя как прекрасный и что немаловажно для пациента – безболезненный способ лечения кариеса.

Цель: рассмотреть способ применения технологии, ее состав, противопоказания, обозначить плюсы и минусы.

Icon – Infiltration CONcept – концепция инфильтрации, является инновационной разработкой профессоров H. Meyer-Lueckel и S. Paris. Материалы Icon выпускаются единственной в мире компанией DMG в Германии. В классический набор препарата входят: клинья для лечения межзубного пространства;специальный травящий гель на основе соляной кислоты; аппликатор ;собственно инфильтрат (смоляная матрица на основе метакрилата, инициирующие вещества, добавки).

Поверхность пораженного зуба полируется и очищается при помощи абразивных паст и щеток. Специальным травящим гелем обрабатывают зуб на протяжении 2-3 минут. После этого смывают гель, и сушат поверхность зуба. Нужно вкрутить иглу (наконечник) на шприц Icon-Dry (99% этанола) и нанести на пораженный участок зуба материал, на 30 секунд оставляем его действовать, после чего сушим сухим воздухом. На пораженный участок наносят специальный инфильтрат Icon и держат 3 минуты. После полимеризуют специальной лампой (40 секунд). Навинтить новую насадку на шприц Icon-Infiltrant, нанести материал второй раз и оставить на 1 минуту. Удалить излишки материала ватным тампоном и при необходимости зубной нитью. Затем отсветить в течение минимум 40 секунд.

Противопоказаниями к применению данной технологии являются: средний или глубокий кариес; индивидуальная непереносимость элементов применяющихся в ходе процедуры; флюороз и гиперплазия эмали.

Выводы. Плюсы инновационной методики очевидны – сохранение целостности здоровых тканей зубов, эстетичность результата, нет необходимости в препарировании и анестезии, метод применим у детей и у беременных, быстрота лечения. Но есть и недостатки. К таковым относятся: невозможность применения при глубоком поражении твердых тканей зуба кариозным процессом и дорогостоимость.

Ключевые слова: лечение кариеса

 © Bulletin of Medical Internet Conferences, 2017

ID: 2017-09-5-A-14366 Краткое сообщение

Мулялиева К.Р., Сарайкина Д.С., Зотова А.С.

Грамотность населения – залог здоровой полости рта

ФГБОУ ВО Саратовский ГМУ им. В.И. Разумовского Минздрава России, кафедра пропедевтики стоматологических заболеваний

Научный руководитель: асс. Алтынбаева А.П.

Резюме

Работа посвящена проблемам не знания в сфере применения средств гигиены полости рта. В данной работе раскрывается проблема равнодушного отношения населения к здоровью зубов и дёсен.

Ключевые слова: зубная паста, здоровье, полость рта

Зубная паста – ключ к здоровым зубам и деснам. Но сейчас большое количество зубных паст на нашем рынке приводит людей в недоумение. Большинство людей даже не смотрят на состав, они не знают предназначение тех или иных компонентов в пасте. При выборе пасты многие основываются на нескольких критериях: цена, имидж и здоровье. Люди, которые не обладают достатком, выбирают зубную пасту по цене. Это логично, учитывая то, что они обязаны тратить львиную долю своего дохода на питание, коммунальные услуги. При этом люди даже не задумываются о том, что зубы тоже требуют к себе тщательного ухода[3].

Другая крайность-это приобретение зубных паст по принципу «чем дороже, тем лучше». В данном случае паста играет лишь роль социального статуса. Человек, демонстрировавший свое положение в обществе, будет выбирать себе пасту, да и другие предметы, продукты соответствующие его статусу. В данном случае вместо рецептуры пасты покупатель оценивает ее цену, имидж и бренд. Есть дорогие пасты известных брендов, но это не означает, что цена соответствует ее качеству. Можно купить пасту средней цены, но с теми же лечебными свойствами.

Есть еще одна категория людей, которые думают о состояние своих зубов, но тратить бешеные деньги они не готовы[2]. В этом случае, никто из этой группы не пойдет к стоматологу на консультацию по выбору пасты, а будет пользоваться средствами массовой информации. Да, в наше время очень большое влияние реклама оказывает на человека и его отношение к окружающему миру. Но опять же, реклама не поможет подобрать нужную для каждого человека пасту.

Зубные пасты очень сильно заполнили своим разнообразием рынок на сегодняшний день. Для того, чтобы понимать, что именно нужно, надо разобраться в классификации зубных паст и знать предназначение того или иного вида. Существующие зубные пасты делятся на гигиенические и лечебно-профилактические. Гигиенические зубные пасты предназначены для очищения и поддержания гигиены полости рта[1]. Лечебно-профилактические пасты предназначены для удаления мягкого налета, для борьбы с кариесом, флюорозом, с заболеванием десен[4]. По воздействию на полость рта лечебно-профилактические зубные пасты делятся на: противокариозные, противовоспалительные, гипосенситивные, дезодорирующие, отбеливающие, снижающие образование зубной бляшки и зубного камня.

Цель: анализ знаний населения г. Саратова о предназначениях зубных паст и правильном их использовании.

Материал и методы

В ходе анкетирования, были получены данные, о том какие пасты использует наше население и по каким критериям их выбирают. В анкетирование участвовало 80 жителей г.Саратова., возрастом от 25-47 лет. Распределение по полу: 65%- женского пола, 35% - мужского пола.

Результаты

Обследование населения г.Саратова позволило установить : незнание среди населения о правильном выборе вида зубных паст составило 70,5% населения. Всего лишь 29,5% населения г. Саратова пользуются зубной пастой по назначению врача-стоматолога.

Число лиц, которые не знали о правильном выборе паст, при покупке руководствовались в 46% случаев рекламой, 30% лиц при выборе пасты полагаются на цену, 17% лиц берут всегда разную пасту, не отдают свое предпочтение какой-то одной, и 7 % лиц отдают предпочтение акциям, проходящим в магазинах.

При этом все 100% опрошенного населения чистят зубы 2 раза в день. А посещение стоматолога в плановом режиме проходят лишь 27% населения, а все остальные, а именно 63% населения, приходят в кабинет врача-стоматолога только в экстренных ситуациях, связанных с возникновением зубной боли.

Так же, в своем анкетирование мы обратили внимание, на вид паст, которые выбирает население.67,3% опрошенных выбирают пасту с отбеливающим эффектом и это неудивительно, ведь белоснежная улыбка – это залог успеха. Противокариозные пасты покупают лишь 19% , противовоспалительные - 10,7 % и гипосенситивные 3% опрошенных.

Лица, выбирающие пасты с отбеливающим эффектом, руководствовались при выборе средствами массовой информации(78% населения, пользующихся отбеливающими пастами). И лишь малая часть из них, а именно 22%, применяют данные пасты по назначению врача. Отбеливающие пасты в своём составе содержат абразивные вещества, которые могут приносить не только пользу, но и вред эмали зубов.

Многие люди думают, что чем выше индекс абразивности, тем чистка зубов лучше и отбеливающий эффект будет значительно выражен, но это самая огромная ошибка. Абразив при этом будет очень сильно повреждать эмаль зуба, что в конечном итоге может привести к повышенной чувствительности, возникновению клиновидного дефекта, эрозий эмали. Поэтому чтобы паста вам не навредила, следует проконсультироваться с врачом-стоматологом, который изучив состояние ваших зубов сделает правильный выбор.

Заключение

Подводя итог к вышесказанному, мы делаем вывод, что человек должно внимательно относиться к своему здоровью, следить за состоянием своих зубов, правильно за ними ухаживать, соблюдать рекомендации врача - стоматолога и не стесняться улыбаться, потому что улыбка дарит хорошее настроение.

Литература

1. Зотова А.С., Коннов С.В., Микаилова В.А. Основные методики профессионального отбеливания зубов. Краткое сообщение.
2. Масумова В.В., Булкина Н.В., Савина Е.А., Глыбочко А.П. Изучение стоматологического статуса, качества индивидулаьной гигиены полости рта и уровня оказания стоматологической помощи у студентов города Саратова и Саратовской области // Саратовский научно-медицинский журнал. 2009. Т.5. №1. С.90-92
3. Савина Е.А., Булкина Н.В., Масумова В.В., Олевская О.А. зваимосвязи стоматологического статуса, данных самооценки и мотивации к лечению. // Саратовский научно-медицинский журнал. 2011. Т.7. №1. С.326-327
4. Булкина Н.В., Ведяева А.П., Савина Е.А. Коморбидность заболеваний пародонта и соматической патологии. // Медицинский вестник Северного Кавказа. 2012. Т.27. №3. С.110-115
5. Кузьмина Э.М. Профилактика стоматологических заболеваний. Учебное пособие. Издательство – «Тонга-Принт», 2001, 216с.
6. Боровский Е.В., Максимовский Ю.М. Терапевтическая стоматология. Издательство – Москва «Медицина», 2001-736с.
7. Килафян О.А. Гигиена полости рта: краткий курс/ О.А. Килафян. – Ростов н/Д: Феникс, 2014.-221с.
8. Скорикова Л.А. Пропедевтика терапевтической стоматологии / Л.А. Скорикова, В.А. Волков, Н.П. Баженова и др. – Ростов н/Д: Феникс, 2002 – 639с.

© Bulletin of Medical Internet Conferences, 2017

ID: 2017-09-5-A-14392 Краткое сообщение

Шкляева К.А., Шебзухова Н.Р., Алтынбаева А.П.

Белоснежная улыбка – символ здоровья

ФГБОУ ВО Саратовский ГМУ им. В.И. Разумовского Минздрава России, кафедра пропедевтики стоматологических заболеваний

Научный руководитель: асс. Зотова А.С.

Резюме
В данной работе рассматриваются методы химического отбеливания, их преимущества и недостатки.

Ключевые слова: методы отбеливания, ультрафиолетовое отбеливание, отбеливание «холодным светом»

Зубы имеют свойство изменять цвет. Это во многом зависит от эндогенных и экзогенных факторов, начиная от наследственной предрасположенности, заканчивая окружающей средой. Большое воздействие на дисколорит зубов оказывает курение, продукты питания, содержащие красящие вещества, медикаменты, травмы, работа на металлургических предприятиях, так же удаление нерва. Изменение цвета может быть вызвано и избыточным потреблением фтора. [1]

В современном мире белоснежная улыбка является элементом культуры и символом здоровья. Для поддержания красивой улыбки в наши дни популярностью пользуется профессиональное отбеливание.

Цель: анализ и сравнение различных методик химического отбеливания. [2]

Различные методики отбеливания пришли к нам ещё из древности. Пройдя сложный путь времени, методики модифицировались и усовершенствовались.

Как и в любой стоматологической процедуре, к отбеливанию зубов имеются показания и противопоказания. Показаниями к данной процедуре являются: цвет зубов по шкале Vita A2 и темнее; возрастные изменения цвета эмали (связано это с истончением слоя эмали и выработкой вторичного дентина); системная и местная гипоплазия эмали лёгкой степени; штриховая и пятнистая формы флюороза; изменение цвета зубов после травмы и лечения.

К противопоказаниям относится возраст до 18 лет, так как эмаль полностью не сформирована; беременность и период лактации; наличие у пациента аллергических реакций на отбеливающий препарат; временные зубы; наличие эрозий; дисколорит зубов не в линии улыбки; наличие клиновидных дефектов.

По составу гели для химического отбеливания мало отличаются. Различия проявляются лишь в концентрациях веществ. В качестве активаторов химических соединений используют свет.

В нашей статье мы хотим рассмотреть методы химического отбеливания при помощи ультрафиолетового и холодного света.

Система отбеливания с Ультрафиолетовым светом является одной из первых методов. Данная система очень проста в использовании и может проводиться за одно посещение. Отбеливание зубов этим методом не занимает длительного времени, проводится в течение 60 минут. Позволяет добиться изменения цвета на 8-12 оттенков. Но отбеливание зубов с помощью ультрафиолетового света имеет свои недостатки. После отбеливания повышается чувствительность зубов в течение первых суток. Во время ультрафиолетового излучения происходит значительное выделение тепла, что ведёт к нагреванию тканей зуба.[3]

Основываясь на отрицательных свойствах, которые невозможно игнорировать, ультрафиолетовое отбеливание отошло на задний план и не является востребованным. В последние годы стоматологи отдают предпочтение лампам, работающие на «холодном свете». Главным достоинством данного метода является отсутствие отрицательного воздействия на твёрдые ткани зуба. Этим методом можно добиться осветление зубов на 5-12 оттенков. Процедура не занимает много времени, отбеливаний эффект сохраняется 1-2 года.

Подведя итоги сравнительной характеристики данных методов отбеливания видно, что метод отбеливания «холодным светом», во-первых, дает максимальный эффект, во-вторых, надолго сохраняет результат (1-2 года), в-третьих, наиболее безопасен к твердым тканям зуба и имеет меньшее количество осложнений для организма, в-четвертых, эта методика отбеливания является финансово доступной для населения, что и делает метод химического отбеливания «холодным светом» более востребованным и безопасным.

Литература

1. Зотова А.С., Коннов С.В., Микаилова В.А. Основные методики профессионального отбеливания зубов Краткое сообщение Бюллетень медицинских Интернет-конференций (ISSN 2224-6150) 2016. Том 6. No 6 с.1086-1087
2. Савина Е.А., Булкина Н.В., Олевская О.А. Динамика взаимоотношений в системе «врач-пациент» на стоматологическом приеме с учетом индивидуального деонтологического подхода // Фундаментальные исследования. 2011. № 9-3. С. 501-504.
3. Масумова В.В., Булкина Н.В., Савина Е.А., Глыбочко А.П. Изучение стоматологического статуса, качества индивидуальной гигиены полости рта и уровня оказания стоматологической помощи у студентов города Саратова и Саратовской области // Саратовский научно-медицинский журнал. 2009. Т. 5. № 1. С. 90-92.
4. Новиков В.С. Осветление зубов в клинической практике//Клиническая стоматология.-2002. -№1.
5. Денисов Л.А. Современные средства и методы отбеливания зубов//Современная стоматология.- 2002. - №1.
6. Ерофеева Е.С., Гилева О.С. Повышение качества лечения пациентов с дисколоритом фронтальных зубов.: Автореф. дис. канд. мед. наук.
7. Крихели Н.И. Отбеливание зубов и микрообразия эмали в эстетической стоматологии. – М., 2008.
8. Леонтьев В.К. Здоровые зубы и качество жизни//Институт стоматологии. – 1999. - №3.
9. Н.И. Крихели – «Отбеливание зубов и микроабразия эмали – современные методы», практическая медицина 2008, 190 с.
10. Ронкин К.З. «Современные методы отбеливания зубов», Бостон: Дентал Калейдоскоп, 2002.

Bulletin of Medical Internet Conferences (ISSN 2224-6150)
2017. Volume 7. Issue 11

ID: 2017-09-5-T-14397 Тезис

Тверскова В.Ю., Садкова Е.Е.

Клиническая эффективность технологии внутрикоронкового отбеливания зубов

ФГБОУ ВО Саратовский ГМУ им. В.И. Разумовского Минздрава России, кафедра стоматологии терапевтической

Научные руководители: к.м.н. Кропотина А.Ю., к.м.н. Вулах Н.А.

Актуальность. Одной из самых популярных и востребованных стоматологических процедур в настоящее время считается отбеливание зубов. Причиной дисколорита зубов являются некачественное эндодонтическое лечение, травма зубов, наследственные заболевания. Для достижения быстрого эффекта в ситуациях, когда необходимо внутрикоронковое отбеливание одного зуба при потемнении коронки в результате пломбирования корневого канала, разработана система отбеливания Opalescence Endo, выполненная на основе 35% перекиси водорода.

Цель: достижение эстетического результата путём изменения цвета коронки зуба с помощью системы отбеливания Opalescence Endo.

Задача: оценить клиническую эффективность применения системы отбеливания Opalescence Endo в лечении дисколорита зубов.

Материал и методы. На кафедру стоматологии терапевтической обратились пациентка О., 26 лет с жалобами на косметический дефект в области 2.1 и пациентка Н, 27 лет с жалобами на косметический дефект в области 2.2. При объективном обследовании выявлено: 2.1 и 2.2 -изменение цвета коронки, на рентгенограмме корневые каналы заполнены пломбировочным материалом до верхушечного отверстия, изменений в периодонте нет. С целью устранения косметического дефекта получено информированное согласие на терапевтическое лечение: проведение внутрикоронкового отбеливания 2.1 и 2.2 зубов системой Opalescence Endo в 3 посещения.

Результаты. После применения системы Opalescence Endo произошло осветление тона зуба 2.1 с А4 на А2 и зуба 2.2 с С4 на А2.

Выводы. Внутрикоронковое отбеливание одного зуба системой Opalescence Endo позволяет эффективно и безопасно, с сохранением целостности коронковой части устранить изменение цвета зуба.

Ключевые слова: внутрикоронковое отбеливание, Opalescence Endo

 © Bulletin of Medical Internet Conferences, 2017

ID: 2017-09-5-T-14431 Тезис

Бахметьева Э.А.

Распространенность инфантильного типа глотания у детей 8-11 лет

ГУЗ Саратовская стоматологическая поликлиника № 5

Введение. Глотание является сложным физиологическим процессом, который оказывает значительное влияние на рост и формирование челюстно-лицевой системы человека. Нарушение произвольной ротовой фазы глотания проявляется в изменении адекватных паттернов движения языка и мимической мускулатуры, находящихся под контролем высшей нервной системы. Оценка и выявление нарушения акта глотания является важным звеном оказания ортодонтической помощи.

Цель исследования: оценить частоту встречаемости нарушения функции глотания у 156 детей в возрасте 8-11 лет и выявить взаимосвязь с развитием зубо-челюстных аномалий (ЗЧА).

Материал и методы. В исследование включено 156 пацентов (средний возраст – 9,4 лет; мальчики – 75; девочки – 81), обратившиеся в ГУЗ "Саратовская стоматологическая поликлиника 5" в период с сентябрь 2016 по февраль 2017 года.

Всем пациентам был проведен внешний осмотр и осмотр полости рта с занесением данных в Медицинскую карту ортодонтического пациента. Также среди родителей проводилось анкетирование для выяснения анамнеза жизни пациентов (данные о вредных привычках, длительности грудного вскармливания, типе питания).

Результаты. В ходе исследования выявлено, что из 156 пациентов инфантильный (реверсивный) тип глотания (ИТГ) встречался у 49 детей (31,41%). У 38 пациентов (77,55%) с ИТГ отмечалось также ротовое, либо смешанное с преобладанием ротового, типы дыхания. Различные виды ЗЧА (аномалии положения зубов и соотношения зубных рядов) обнаружены у 45 пациентов с ИТГ (91,84%). Среди пациентов с ИТГ у 5 (10,2%) детей были выявлены вредные привычки (сосание пальца и длительное сосание соски). Большинство пациентов с ИТГ в анамнезе имело приемущественно искусственное вскармливание (81,63%).

Выводы. Инфантильный тип глотания у детей 8-11 лет встречается в 31,41% случаев. У подавляющего количества пациентов с ИТГ имеются те или иные виды ЗЧА. Характер движения языка во время глотании оказывает прямое влияние на рост и развитие челюстно-лицевой системы и положение зубов в альвеолярных отростках челюстей.

Ключевые слова: инфантильный тип глотания, ортодонтия, зубо-челюстные аномалии

Bulletin of Medical Internet Conferences (ISSN 2224-6150)
2017. Volume 7. Issue 11

ID: 2017-09-5-A-14432 Краткое сообщение

Зябирова Л.Н., Кобзева Ю.А., Парфенова С.В.

Влияние патологии окклюзии на состояние тканей пародонта

ФГБОУ ВО Саратовский ГМУ им. В.И. Разумовского Минздрава России

Ключевые слова: травматическая окклюзия, пародонт

Введение

Заболевания пародонта являются актуальной проблемой, так как широко распространены среди населения и тяжело поддаются лечению. В Международной классификации болезней, а именно в разделе, посвященном заболеваниям пародонта, также упомянута травматическая окклюзия (К06.20 по МКБ - 10). В настоящее время ее рассматривают как патологию, которая является симптомокомплексом пародонтологических заболеваний. Многие современные авторы считают, что одновременное воздействие зубной бляшки и травматической окклюзии разрушительнее для тканей пародонта, чем каждый из факторов в отдельности.

Цель: выявить влияние патологии окклюзии на ткани пародонта и их взаимосвязь между собой.

Материал и методы

Был проведён анализ библиотечных источников, стоматологических книг, журналов и научных статей на русском языке, посвященных изучаемой проблеме.

Результаты

Итак, травматическая окклюзия - это такое смыкание зубов, при котором возникает функциональная перегрузка пародонта (Штильман).

И.Г. Лукомский и Б. Боянов различали первичную и вторичную травматические окклюзии. Первичная травматическая окклюзия характеризуется излишней жевательной нагрузкой на здоровый пародонт. Вторичная это ситуация, когда в патологически измененных тканях пародонта жевательное давление становится травмирующим без изменения своих параметров (направление, величина, время действия). Эти изменения делают пародонт неспособным принимать адекватную нагрузку. Происходит усиление кровообращения, увеличение числа и толщины шарпеевских волокон периодонта, остеосклероз, гиперцементоз. Подвергаясь функциональной перегрузке, зубы внедряются в альвеолярную часть. Создается зубоальвеолярное укорочение. Также присутствует локализованная повышенная стираемость твердых тканей. Все эти изменения характеризуют стадию компенсации. Компенсаторные возможности пародонта зависят от индивидуальных особенностей организма человека. Если устранить причину повышенной нагрузки в стадии компенсации, то можно избежать патологических процессов, происходящих в тканях пародонта. В противном случае возникает дистрофия пародонта, которая выражается резорбцией альвеолярной стенки и расширение периодонтальной щели — появляется патологическая подвижность зубов. Нарушается единство зубного ряда из-за потери контактов между зубами. Также изменяется соотношение вне- и внутриальвеолярной части зуба как следствие обнажения корней и убыли альвеолярной части. Возникает неадекватная горизонтальная нагрузка на зубы вследствие наклонов и перемещений зубов. Тем самым обычная функция жевания уже выступает как разрушающий фактор.

Рассмотрим клинические признаки первичной и вторичной травматической окклюзии.

Первичная травматическая окклюзия характеризуется очаговостью поражения, наличием дефектов зубных рядов, зубочелюстных аномалий, деформаций окклюзионной поверхности зубных рядов, протезов и пломб. Наблюдается локализованная повышенная стираемость зубов, изменение положения отдельных зубов, пародонтальные карманы обнаруживаются только на стороне, подверженной перегрузке. При этом отделяемого из карманов не наблюдается. Десневой край обычно гиперемирован, не бывает отечным и цианотичным (Е. Н. Жулев).

Вторичная травматическая окклюзия носит генерализованный характер. Стираемость зубов либо запоздалая, либо отсутствует вообще. Чаще можно наблюдать некариозные поражения. Имеются патологические карманы, чаще с гнойным отделяемым. Часто в области верхних моляров с небной стороны — глубокая ретракция десневого края.

На рентгенограмме при первичной травматической окклюзии можно отметить очаговость, остеосклероз, гиперцементоз, ложные гранулемы, неравномерное, асимметричное расширение периодонтальной щели, атрофию альвеолярного гребня в виде чаши.

При вторичной травматической окклюзии — генерализованный характер поражения и резорбция костной ткани.

В таких случаях показано комплексное лечение под наблюдением терапевта и ортопеда.

Пародонтологическое лечение включает в себя профессиональную гигиену полости рта, индивидуальный комплекс пародонтологических мероприятий в зависимости от характера и степени тяжести той или иной патологии, коррекцию гигиенических навыков.

Ортопедическое лечение ставит перед собой цель ослабить или устранить функциональную перегрузку пародонта путем избирательного пришлифовывания, шинирования зубов, протезирования полости рта. Имеет место и ортодонтическое исправление деформации зубных рядов (например, веерообразное расхождение передних зубов). [1].

Существует современная концепция влияния окклюзии на состояние тканей пародонта:

- Окклюзионная травма при отсутствии гингивита не приводит к образованию пародонтальных карманов.
- Окклюзионная травма не приводит к потере соединительнотканного прикрепления.
- Смещение зубов происходит в направлении действия окклюзионной нагрузки.
- Односторонняя травма может привести к резорбции кости на стороне контакта и образованию костного нароста на противоположной стороне.

 © Bulletin of Medical Internet Conferences, 2017

- Потеря кости может произойти со всех сторон зуба и может быть настолько значительной, что приведет к подвижности последнего.
- Окклюзионная травма при наличии воспаления может привести к потере альвеолярной кости.
- Окклюзионная травма может повлиять на ход заживления пародонта после проведения лечения.

Обсуждение

Чем меньше подвижность зуба в послеоперационном периоде, тем эффективнее достижение прикрепления пародонта. Исходя из данной концепции, воспаление начинается в результате действия патогенных бактерий и продуктов их жизнедеятельности и окклюзионная травма не приводит к развитию гингивита и образованию пародонтальных карманов. Только при переходе воспалительного процесса на альвеолярный отросток окклюзионная травма принимает участие в патогенезе заболевания. [2].

Заключение

Проанализировав полученные данные, можно говорить о том, что патология окклюзии и воспалительные явления в тканях пародонта в большинстве случаев протекают сочетанно, взаимно утяжеляя друг друга.

Литература

1. Трезубов В.Н., Щербаков А.С., Мишнев Л.М. - Ортопедическая стоматология. Пропедевтика и основы частного курса. 2001 год
2. Пародонтологическая азбука Автор: Питер Феди, Артур Вернино, Джон Грей Издательство: Издательский дом "Азбука" 2003 г.

Bulletin of Medical Internet Conferences (ISSN 2224-6150)
2017. Volume 7. Issue 11

ID: 2017-09-5-A-14441 Краткое сообщение

Бобылева Ю.В., Бутенко Д.С., Зотова А.С.

Эффективность наиболее распространенных личных средств гигиены полости рта во время ортодонтического лечения

ФГБОУ ВО Саратовский ГМУ им. В.И. Разумовского Минздрава России, кафедра пропедевтики стоматологических заболеваний

Научный руководитель: к.м.н. Савина Е.А.

Резюме

В работе определена эффективность наиболее распространенных личных средств гигиены полости рта во время ортодонтического лечения.

Ключевые слова: ортодонтия, гигиена полости рта, средства индивидуальной гигиены полости рта

Актуальность

Распространенность зубочелюстных аномалий в России и за рубежом велика и колеблется от 11,4% до 71,7% [1, 2].

Клиническое обследование пациентов, находящихся на ортодонтическом лечении с помощью несъёмных ортопедических конструкций в возрасте от 11 до 36 лет, показало, что интенсивность кариозного процесса по индексу КПУ составила 6,46±0,23, что свидетельствует о высокой интенсивности кариозного поражения. При этом в целом по изучаемой группе, распространенность кариеса была 100%, что также соответствует высокому уровню распространенности кариеса (81-100%) [3].

Вопросу гигиены полости рта у пациентов, находящихся на ортодонтическом лечении с несъемной аппаратурой, в последнее время уделяется много внимания, т.к. наличие зубочелюстных аномалий и ортодонтических конструкций приводят к значительному ухудшению гигиенического состояния полости рта [4, 5]. Это связано с ухудшением естественной очистки зубов из-за затрудненного доступа к вестибулярной, лингвальной и щечной поверхностям, на которых фиксирована ортодонтическая аппаратура [6]. Большинство авторов отмечают, что ортодонтическая аппаратура осложняет индивидуальные гигиенические мероприятия, благоприятствует отложению мягкого зубного налета и задержке пищевых остатков, при этом изменяется микробиологический статус, увеличивается общая микробная масса [7].

Гонтарев С.Н. и соавт. [8] отмечают, что нарушение гигиены полости рта имело место в 40% случаев при использовании несъемных ортопедических кконструкций; Блашкова С.Л. и соавт. [9] отмечают, что у пациентов к третьему месяцу использования несъемных конструкций увеличивается количество зубного налета от исходного среднего значения 0,64 ± 0,02 до 1,49 ± 0,03 ($p<0,01$); Арсенина О.И. и соавт. [10]

Цель: выбор оптимального средства гигиены по уходу за полостью рта во время использования несъемных ортодонтических конструкций.

Задачи:

1. Обзор современных средств гигиены, используемых при наличии ортодонтических конструкций.
2. Оценка распространенности современных средств гигиены полости рта среди пациентов.
3. Оценка эффективности наиболее распространенных средств гигиены полости рта.

Материал и методы

Проведен литературный анализ.

Результаты и обсуждение

Ортодонтические зубные щетки

Зубная щетка типа «орто» - щетка специального назначения, имеющая специфический вырез в виде латинской буквы V. Наличие выреза на щетине позволяет очищать эмаль зубов, а также замочки и дугу несъемной конструкции.

Особенности ортодонтических щеток:

- Эффективное удаление зубного налета;
- Удобство применения;
- Размер головки не более длины 2-3х зубов;
- Синтетическая щетина.

Классификация ортодонтических зубных щеток по жесткости щетины соответствует таковой у обычных щеток. Выделяют щетину средней жесткости и мягкую.

Монопучковая щетка для очищения брекетов

Монопучковая зубная щетка – имеет единственный пучок щетинок. Такая щетка не имеет противопоказаний, и подходит всем без исключения в качестве дополнительного средства для чистки зубов. Как правило, производят монопучковые зубные щетки из тех же материалов и на том же оборудовании, что и обычные. Главная отличительная особенность заключается в наличии небольшой головки закругленной формы с одним пучком щетины, который может быть заостренной формы со специальной обработкой или прямым. Кроме того, некоторые модели монопучковых щеток производят специально с изогнутой ручкой для удобства очистки в труднодоступных местах.

При выборе щетки стоит обратить на жесткость ее щетины. При изготовлении монопучковых щеток используются стандартные виды щетины: жесткая, средняя и мягкая. Жесткость щетины выбирают ориентируясь на назначение щетки. Для ухода за установленными брекет–системами, выбирают щетку с мягкими щетинками, во избежание повреждения десен и самой

 © Bulletin of Medical Internet Conferences, 2017

ортодонтической конструкции. В качестве дополнительного средства ухода такая щетка может иметь щетину средней жесткости или жесткую.

Малопучковые зубные щетки

Малопучковые зубные щетки имеют особое щеточное поле из 7 пучков щетины — один в центре и шесть по кругу вокруг него. Центральный пучок имеет наибольшую длину.

Исходя из положения щетинок и вида кустопосадки малопучковые щетки подряздеяются на два вида. Для первого вида характерно наличие семи пучков щетины, расположенных на маленькой узкой головке по кругу – один центральный пучок и шесть вокруг. Такие щетки, как правило, угловые. Внутри вида подразделяются на подвиды в зависимости от характера подстрижки щетины:

1. Ровное;
2. Конусовидное;
3. Усеченный конус.

Второй вид отличается только кардинально иным видом кустопосадки: пучки щетины располагаются в два линейных продольных ряда по три пучка в каждом. Подразделение на подвиды внутри данного вида щетки остается аналогичным первому (ровное щеточное поле; конусовидное и в виде усеченного конуса).

Разновидность малопучковой щетки, также как и методика ее применения определяется видом несъемной конструкции и патологии в полости рта.

Ортодонтические ершики для очищения брекетов

Ершики для чистки брекетов – часто используются для очищения ортодонтической дуги и лигатур. Удобны своими малыми габаритами и, соответственно, возможностью ношения такого средства гигиены с собой, но подлежат более частой смене, нежели другие виды щеток.

Устройство ершика. Ерш состоит из короткой ручки-держателя и сменной головки со щетинками. Ершики выпускаются с ручкой трех типов: цилиндрические, трапециевидные и мягкие (губчатые). Последние предназначены также для внесения жидких лекарственных форм в зубодесневые карманы. Ершики фиксируются в тонкую узкую ручку замковым креплением. Отдельные фирмы выпускают более громоздкие ершики с более длинной проволокой, которая зажимает искусственную щетину. Однако из-за своих размеров такими ершиками значительно труднее пользоваться, а также сужаются показания их использования и круг потенциальных пользователей.[11]

Непосредственно ершики для чистки брекет-систем дифференцируют по различным признакам:

Форма рабочей головки:

- Цилиндрические ерши;
- Конические ершики для зубов;
- Изогнутые ершики.

Жесткость щетинок:

- Мягкие ерши (показаны для пациентов с чувствительными или воспаленными деснами);
- Ершики средней жесткости;
- Жесткие приспособления.

Зубная нить флосс

Используется для очистки межзубных промежутков. Является дополнительным средством гигиены. Флоссы производят из синтетического или натурального шёлка, пропитанного специальным веществом, облегчающим скольжение по эмали. Существуют вощенные и невощенные зубные нити. Вощенные рекомендуются использоваться людям, у которых имеются большое количество запломбированных зубов и маленькие межзубные промежутки, а невощенные для новичков. В настоящее время приобрели популярность флоссы из нейлоновой нити, она более прочная и доступная, чем шёлковая. Для более приятного пользования зубной нитью, её пропитывают лечебными и ароматизирующими составами: ментолом, фтором, прополисом, хлоргексидином. Для гигиены ортодонтических конструкций используется супер флосс зубная нить. Данное изделие содержит в себе различные виды волокон, сплетенные воедино. Является более прочною. Так же существуют специальные щетки флоссы - флоссеры, которые облегчают очищение межзубных промежутков при использовании брекет – системы.

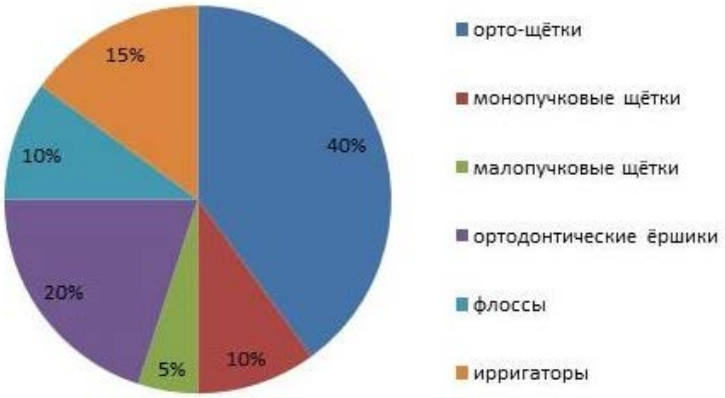

Рисунок 1. Используемые средства гигиены

Ирригатор полости рта

Это устройство, которое при помощи водяной струи под давлением, удаляет остатки пищи и зубной налёт со всех поверхностей зубов, также массирует десны. Их подразделяют на стационарные, использование которых возможно только в ванной комнате с розеткой, и портативные, работающие от батареек. Преимущества ирригатора: простота использования, устраняет кровотечения дёсен, неприятный запах изо рта, зубной налёт, обладает лечебным и профилактическим действием (в резервуар с водой можно добавить лекарственные вещества такие, как хлоргексидин, календула, фурацилин и т.д.). Отдавать предпочтение стоит ирригаторам с функцией регулирования давления.

Удалось выяснить, что в основном пациенты пользуются орто-щётками, ирригаторами и ортодонтическими ёршиками.

Для оценки эффективности наиболее распространенных средств гигиены использовались данные, полученные при проведении гигиенического индекса по методу Федорова-Володкиной у пациентов с несъемными ортопедическими конструкциями:

У пациентов пользующихся ежедневно только орто-щётками индекс гигиены в среднем составлял- 2,2 балла, ортодонтическими ёршиками- 1,8 балла, а ирригаторами- 1,3 балла.

Выводы

Эффективным и распространённым средством гигиены по уходу за полостью рта, во время пользования несъёмных ортодонтических конструкций является ирригатор.

Литература

1. Вакушина, Е.А. Распространенность аномалий окклюзии среди подростков и взрослых г. Ставрополя / Е.А. Вакушина, Е.А Брагин // Ортодонтия. - 2003. - № 2 (22). - С.29-32.
2. Олесов, Е.Е. Распространенность зубочелюстных аномалий у детей работников предприятий с опасными условиями труда и организационно - экономические аспекты их ортодонтической реабилитации: Автореф. дис. канд. мед. наук. - Москва, 2009. - 22 с.
3. Петрушанко, Т.А. Анализ факторов риска болезней пародонта при использовании брекет-систем / Т.А. Петрушанко, М.А. Кириленко // Український стоматологічний альманах. - 2013. - № 5. - С. 35-38
4. Курчанинова, М.Г. Сравнительное изучение эффективности различных методов гигиены полости рта при проведении ортодонтического лечения: Автореф. дис. канд. мед. наук. - Москва, 2010. - 23 с.
5. Шади, Т.Э.Д. Характеристика частоты и распространенности осложнений, возникающих в процессе ортодонтического лечения несъемными аппаратами в городе Воронеже: Автореф. дис. канд. мед. наук. - Воронеж, 2012. - 19 с.
6. Применение схемы индивидуальной профилактической программы при лечении брекет-техникой / Л.В. Смаглюк [и др.] // Український стоматологічний альманах. - 2013. - № 3. - С. 65-68.
7. Sukontapatipark, W. Bacterial colonization associated with fixed orthodontic appliances: a scanning electron microscopy study / W. Sukontapatipark, M. A. Agroudi, N.J. Selliseth // Eur. J. Orthod. - 2001. - Vol. 23, No 5. - P. 475-484.
8. Воспалительные заболевания слизистой оболочки полости рта при использовании съемной и несъемной ортодонтической аппаратуры / С. Н. Гонтарев [и др.] // Научные ведомости БелГУ. - 2013. - Т. 22, № 11-1(154). - С. 15-18.
9. Блашкова, С.Л. Роль эндогенных антимикробных пептидов в развитии воспалительных заболеваний пародонта у пациентов, находящихся на ортодонтическом лечении / С.Л. Блашкова, И.Г. Мустафин, Г.Р. Халиуллина // Фундаментальные исследования. - 2014. - No 4. - С. 461-465.
10. Диагностика и лечение воспалительных процессов в пародонте, возникших при ортодонтическом лечении / О.И. Арсенина [и др.] // Институт стоматологии. - 2005. - №1. - С. 50-54.
11. С.Б.Улитовский. Знакомая и незнакомая зубная щетка (или двенадцать основных признаков зубной щетки). //Пародонтолия, 1996. - № 2 (2). - с.32-40

© Bulletin of Medical Internet Conferences, 2017

ID: 2017-09-5-A-14444 Краткое сообщение

Самарина В.С., Шабаева А.Н., Хохлова К.М.

Инфекционный стоматит

ФГБОУ ВО Саратовский ГМУ им. В.И. Разумовского Минздрава России, кафедра пропедевтики стоматологических заболеваний

Научный руководитель: асс. Алтынбаева А.П.

Резюме

Как известно, достаточно многие инфекционные заболевания проявляются на слизистой оболочке полости рта. Поражения слизистой оболочки полости рта с присоединением вирусной или бактериальной инфекции принято называть термином «стоматит». В своей работе мы хотим остановиться на таких инфекционных заболеваниях как сифилис и туберкулез.

Ключевые слова: ротовая полость, сифилис, туберкулез

Цель: подробно рассмотреть проявления сифилиса и туберкулеза в ротовой полости.

Материал и методы

Был проведен анализ научных статей, библиотечных источников, диссертационных работ, научной литературы.

Результаты и обсуждение

Сифилис – хроническое инфекционное заболевание, возбудителем которого является бледная трепонема. Слизистая оболочка рта является местом локализации сифилитических высыпаний во всех периодах сифилиса. Различают три периода клинического течения сифилиса. Первичный сифилис начинается с возникновения на месте заражения первичной сифиломы (твердый шанкр). Этот период продолжается 6-8 недель. Твердый шанкр располагается на красной кайме губ, реже – на слизистой оболочке щек, твердого и мягкого неба. Язва имеет округлую или овальную форму с приподнятыми ровными краями, с хрящеподобным специфическим инфильтратом. Дно язвы мясо-красного цвета, блестящее или покрыто серовато-темным налетом. К концу периода бледные трепонемы интенсивно размножаются в лимфатических узлах, что клинически проявляется полиаденитом. Вторичный сифилис наступает вслед за первичным через 2-3 месяца после заражения и проявляется в полости рта в виде розеол и папул. Розеолы чаще всего появляются на небных дужках, мягком небе или миндалинах. Одной из самых частых форм проявления вторичного сифилиса во рту является папулезный сифилис. Папулы представляются в виде плотных округлых серовато-белых элементов различной величины, безболезненных, отграниченных от нормальной слизистой оболочки. Папула окружена узким гиперемированным, резко очерченным венчиком. На языке в местах появления папул нитевидные и грибовидные сосочки исчезают и появляются элементы, напоминающие очаги десквамации. Сливаясь, могут образовывать крупные бляшки. При поскабливании шпателем налет, покрывающий папулу, снимается, но под ним возникает мясо-красная эрозия. Папулы и отделяемое с поверхности эрозий содержат большое количество трепонем. Третичный сифилис - на слизистой оболочке рта и на коже образуются гуммы и бугорковые высыпания. Гуммы чаще локализуются на мягком и твердом небе, а также на языке. Вначале появляется безболезненный узел, который постепенно увеличивается в размере, а затем вскрывается. В результате образуется гуммозная язва, которая окружена обширным плотным инфильтратом, края ее гладкие, поверхность ярко-красная, покрыта мелкими грануляциями. Заживление язвы приводит к образованию втянутого звездчатого рубца. Это процесс длится около 3-4 месяцев. Бугорковый сифилис локализуется чаще всего на губах и представляет собой безболезненные бугорки синюшно-красного цвета. Они имеют склонность к групповому расположению, быстро распадаются, приводя к образованию язвы. После заживления язв возникают грубые рубцы.

Туберкулез – хроническое инфекционное заболевание, возбудителем которого является микобактерия туберкулеза. Поражаются главным образом участки слизистой оболочки на щеках, языке, твердом небе и дне полости рта. На месте внедрения микобактерий туберкулеза развиваются типичные туберкулезные бугорки. После их распада вначале образуется небольшая язва, которая затем увеличивается в размере. Язва не очень глубокая, дно зернистое, края неровные, подрытые, нередко отечные и мягкие на ощупь. При локализации на языке и переходной складке язва может иметь щелевидную форму.

Выводы

Инфекционные заболевания поражают многие органы и системы, а также проявляются на слизистой оболочке полости рта. Поэтому одной из главных задач опытного специалиста является не только обнаружение патологических элементов в ротовой полости, но и правильная постановка диагноза для предупреждения распространения заболевания.

Литература

1. Патологическая анатомия / М.А Пальцев, Н.М Аничков // Москва,2000 г. – С.268
2. Хирургическая стоматология под редакцией профессора Т.Г.Робустовой // Москва «Медицина» 2003 г. – С.230
3. Терапевтическая стоматология под редакцией профессора Е.В.Боровского, профессора Ю.М.Максимовского // Москва «Медицина» 2003 г. – С.538
4. Патологическая анатомия / А.И Струков, В.В Серов // Москва, 1995 г. – С.139
5. Атлас заболеваний слизистой оболочки полости рта / Е.В. Боровский, Н.Ф.Данилевский // Москва «Медицина» 1981 г. – С.138

Bulletin of Medical Internet Conferences (ISSN 2224-6150)
2017. Volume 7. Issue 11

ID: 2017-09-5-A-14445 Краткое сообщение

Акулович А.С.

Норма или патология? Морфофункциональные особенности добавочного бугорка Карабелли

ФГБОУ ВО Саратовский ГМУ им. В.И. Разумовского Минздрава России, кафедра стоматологии терапевтической

Научные руководители: к.м.н. Кобзева Ю.А., к.м.н. Парфенова С.В.

Резюме

В данной работе рассматриваются аспекты возникновения бугорка Карабелли.

Ключевые слова: добавочный бугорок, бугорок Карабелли, первый моляр

Актуальность

Природа воплощает в себе искусного зодчего, великого инженера - конструктора, она удивляет разнообразием форм. Порой поражаешься, с какой точностью продумана каждая мельчайшая деталь в этой необъемлемой экосистеме, насколько все емко, практично, эстетично и гармонично, словно тончайший механизм швейцарских часов. Но все же, природа загадочна в своем обличии и творении, и многие тайны так и не подвластны разуму человечества. Однако интерес ко всему новому и неизведанному, не дает человеку стоять на месте, и, буквально по лазеечкам он ищет ответы на все вопросы, пытаясь познать незримую истину.

Цель: выяснить является ли бугорок Карабелли аномалией развития, частным случаем патологии или же вариационной нормой.

Задачи: определение функциональной значимости добавочного бугорка Карабелли.

Материал и методы

Был проведен анализ научных статей, научной литературы, стоматологических журналов, а так же различных сайтов и брошюр.

Результаты и обсуждение

Одним из таких стоматологических вопросов уже более 100 лет является добавочный бугорок, носящий очень утонченное название – Карабелли. Такое название бугорок получил в честь автора, впервые описавшего данное анатомическое образование в 1842 году – венгерского стоматолога, основателя стоматологической клиники при Венском университете, профессора хирургии Георга Карабелли, который также являлся придворным дантистом австрийского императора Франца. Данное образование встречается на верхнем первом моляре, а так же на втором молочном моляре.

В пределах нормы – первый моляр по своему анатомическому строению имеет форму прямоугольника, на жевательной поверхности которого находятся 4 бугорка: два небных и два более развитых щечных. Бугорок Карабелли же, является атипичной формой (в литературе встречается также аномальный) – как добавочный пятый бугорок, который располагается на середине переднеязычного бугра.

В стоматологической практике данное явление встречается не часто, однако встречается, при чем, в большинстве своем у представителей европеоидной расы – 35-55%, у монголоидной реже – 0 – 20%, не выявлено гендерной зависимости.

Бугорок Карабелли – норма или патология? На этот вопрос нам предстоит ответить.

По своей природе, наличие бугорка не приносит каких либо неудобств своему обладателю, не портит качество жизни, не является какой-либо формой патологии, однако, некоторые ученые включают наличие бугорка в триаду признаков позднего врожденного сифилиса, к которому так же относятся системное органическое поражение зубов:

- Зубы Гетчинсона – аномалия развития зуба, представляющая собой системную гипоплазию, поражающую верхние центральные резцы. При этом зубы приобретают форму отвертки или бочкообразную форму; режущий край имеет полулунные выемки, частично покрытые эмалью.
- Зубы Пфлюгера – аномалия развития зуба, представляющая собой системную гипоплазию, поражающую преимущественно первые моляры. Дефект представлен в виде недоразвития бугров, широкой шейке зуба и почкообразной формы коронки.
- Зубы Фурнье – аномалия формы зуба, представленная деформацией коронки зуба в виде бочки, без наличия полулунной выемки, при этом шейка значительно толще режущего края.
- Щучьи зубы – аномалия формы, представленная истончением свободного края клыка.
- Диастемы – аномальное расположение передних резцов, с образованием щели между ними.
- Рост зубов на твердом небе.

Данные аномалии являются стигмами и могут указывать на поздний врожденный сифилис, но они также могут проявляться и при других заболеваниях. Поэтому необходимо тщательно диагностировать все возможные маркеры, например, помимо зубочелюстных дистрофий наблюдаются и другие системные поражения органов: паренхиматозный кератит, лабиринтная глухота, что относится к безусловным признакам. Из всех перечисленных патологий, относящихся к позднему врожденному сифилису – бугорок Карабелли – это часть комплексного дефекта зубочелюстной системы, и его наличие не является прямым маркером заболевания, а только лишь возможный вариант итого глубокой деформации.

Особенностью наличия этого бугорка заключается в том, что в зависимости от размера, варьирующего от едва заметного наплыва до наличия самостоятельной верхушки, добавочный бугорок может быть соизмерим с другими бугорками на коронке зуба, и даже встречаются варианты, при которых у бугорка Карабелли имеется собственный корень и полость. Это вариант очень интересного клинического случая, поскольку данное образование вносит коррективы в привычное представление о лечении первого верхнего моляра, его реставрации, так как между бугорком Карабелли и язычной поверхностью зуба часто имеется

 © Bulletin of Medical Internet Conferences, 2017

желобок. Эта область наиболее подвержена кариесу. И лечения такой формы кариеса будет в корне отличаться от принятых стандартов лечения по МКБ 10. На каждое правило приходится исключение. Пятый добавочный бугор может нести в себе большую скрытую угрозу, поэтому стоит предавать особенное значение бугорку Карабелли.

Кроме того, из-за своих анатомических особенностей наличие добавочного бугорка вызывает неподдельный интерес и настороженность среди врачей-стоматологов. Бугорок Карабелли может быть разной степени выраженности по классификации Зубова А.А. (1993г):

- I.-отсутствие бугорка Карабелли (0 баллов);
- II.-наличие слабо выраженной борозды на язычной поверхности протоконуса(1 балл);
- III.-небольшое возвышение на поверхности протоконуса, отделенное бороздой(2 балла);
- IV.-бугорок Карабелли имеет самостоятельную вершину, борозда разделяющая его не доходит до язычнодистальной борозды (3 балла);
- V.-бугорок Карабелли хорошо выражен, но ниже основных бугорков, борозда отделяющая его соединяется с язычнодистальной бороздой (4 балла);
- VI.-бугорок Карабелли по размерам соответствует основным бугоркам и его вершина достигает окклюзионной плоскости (5 баллов).

Различная же степень выраженности объясняется признаком редукции данного структурно образования в связи со снижением функциональной нагрузки и изменениями в характере пищи современного человека. В результате эволюции и естественного отбора природа всегда ищет кратчайшие пути и экономные решения. Проще говоря – за ненадобностью и функциональным неисполнением зубочелюстная система претерпела изменения, более адаптированные к современному ладу жизни, сделав бугорок Карабелли рудиментом. И таких примеров много: аппендикс, копчик, третье веко и даже третьи моляры. Ведь если углубиться далеко в историю, можно вспомнить, какой сложный и долгий эволюционный путь прошли наши предки за миллионы лет. Все рудименты объяснимы и когда-то они были просто необходимы людям. Наши предки охотились, ели грубую жесткую пищу и в соответствии с таким образом жизни, зубочелюстная система была устроена совершено иначе. Сейчас же в современном мире и другом складе жизни – необходимости в этом нет. Природа устанавливает баланс, преобразуя все в гармоничный механизм.

Выводы

Таким образом, стоит полагать, что бугорок Карабелли не является аномальным, а является одним из атипичных вариантов строения моляра, это часть зубной дуги, образованной медиальным небным, медиальным и дистальным вестибулярными буграми, дистальным промежуточным бугорком и дистальным язычным бугром.

Литература

1. Окушко В.Р. Основы физиологии зуба – Тирасполь: Издательство Приднестровского университета, 2005. С. 89.
2. Петухов С.В. Биомеханика, бионика и симметрия. – М.: «Наука», 1981. 240 с.
3. Сивовол С.И. Истоки гнатологии // Стоматолог. 2005. N 2.
4. Кудрин И.С. Анатомия органов полости рта. - М.: «Медицина», 1968. 211 с.
5. Сороко Э.М. Структурная гармония систем. – Минск: «Наука и техника», 1984. 264с.
6. Луцкая И.К. Практическая стоматология. – Минск: «Белорусская наука», 2001. 353с.
7. Мельниченко Э.М. Профилактика стоматологических заболеваний – Минск: Высшая школа, 1990. 155 с.

Bulletin of Medical Internet Conferences (ISSN 2224-6150)
2017. Volume 7. Issue 11

ID: 2017-09-5-T-14448 Тезис

Донских Д.А.

Индивидуальная 3D зубная щетка

ФГБОУ ВО Саратовский ГМУ им. В.И. Разумовского Минздрава России, кафедра пропедевтики стоматологических заболеваний

Научный руководитель: к.м.н. Труфанова Ю.Ю.

Актуальность. Современная стоматология не стоит на месте. Помимо развития сложных технологий, изобретения новых методик, создания новых материалов необходимо уделять внимание развитию того, что, на первый взгляд, уже создано и не нуждается в развитии, например, зубным щеткам. Ведь это сфера, в которой сложно «изобрести велосипед».

Цель: изучить основные достоинства и недостатки индивидуальных 3D зубных щеток.

Компанией Blizzident была создана индивидуальная трехмерная зубная щетка из мягкой пластмассы, внешне похожая на боксерскую каппу, а внутри выстланная множеством тонких конических щетинок. Щетка изготавливается индивидуально на основе диагностических слепков челюстей с помощью 3D принтера, благодаря чему точно повторяет особенности анатомии полости рта каждого конкретного пациента. Для чистки зубов пациенту необходимо 10-12 раз прикусить каппу, что занимает около 6 секунд времени, при этом происходит полное удаление налета со всех поверхностей зубов. Каждые последующие 4 секунды чистки данным прибором соответствуют трем минутам чистки обычной щеткой. Щетка располагает отверстиями для зубной нити, так что одновременно с чисткой зубов можно производить и очищение межзубных промежутков. Также щетка эффективно удаляет налет с языка. Таким образом, происходит быстрая и очень качественная очистка полости рта.

К недостаткам данной зубной щетки можно отнести ее высокую стоимость (около 300 $). При этом срок службы данного продукта составляет 12 месяцев, после чего щетку необходимо будет заменить.

Вывод. Инновационная зубная щетка – будущее индивидуальной гигиены полости рта, она поможет производить эффективную очистку всех труднодоступных мест, а также языка, а также отнимет минимум времени, что особенно важно для современного человека.

Ключевые слова: щетка, инновации, 3D щетка, стоматология

 © Bulletin of Medical Internet Conferences, 2017

ID: 2017-09-5-A-14449 Краткое сообщение

Сумкин А.В., Алтынбаева А.П., Савина Е.А.

Эффективность применения мануальной и электрической зубных щеток в ежедневном гигиеническом уходе за полостью рта у взрослых

ФГБОУ ВО Саратовский ГМУ им. В.И. Разумовского Минздрава России

Научный руководитель: д.м.н. Еремин О.В.

Резюме

В данной работе рассматривается вопрос об эффективности гигиены полсти рта мануальной и электрической зубными щетками, описаны их преимущества и недостатки, проведено исследование среди студентов-медиков.

Ключевые слова: зубная щетка, гигиена полости рта, индекс эффективности гигиены

Введение

Эффективный ежедневный уход за полостью рта – это необходимый компонент алгоритма профилактики кариеса зубов и воспалительных заболеваний пародонта, а также лечения их начальных стадий [1]. Основным инструментом для удаления зубного налета является зубная щетка[2]. В виду большого разнообразия зубных щеток на рынке, необходимо учесть их преимущества и недостатки, а также определить различия в качестве удаления зубного налета с поверхности зубов.

Следует заметить, что для обеспечения хорошей гигиены полости рта недостаточно только чистки зубов, она должна включать в себя комплекс мероприятий с использованием нескольких средств и предметов гигиены.

Классификация мануальных зубных щеток (С.Б. Улитовский, 2000):

1) По виду зубные щетки бывают: детские, подростковые, взрослые.
2) По группе зубной щетки: гигиенические, профилактические (пародонтологические), дополнительные (специального назначения).
3) По классу зубной щетки: мануальные, механические, электрические.
4) По подклассу: прямые, угловые (ангулярные).
5) По подподклассу: без индикации и индикаторные.
6) По виду щетины: натуральная, искусственная.
7) По характеру размещения пучков и степени обработки щетины: а) искусственная щетина зубной щетки: одноуровневая, двухуровневая, трехуровневая, многоуровневая; б) искусственная щетина: нарезная, полированная, закругленная, шлифованная, комбинированная.
8) По классу щетины (по материалу щетины): нейлон (индикаторная, безындикаторная), сетрон, перлон, деролон, смешанная (сочетание щетины разных степеней жесткости), комбинированная (с полимерным покрытием), микротекстурная (с перекрученными между собой волосками в щетинке типа “Твистер”).
9) По подклассу щетины (по степени жесткости): искусственная щетина - очень мягкая типа «Сенситив», мягкая типа «Софт», средняя степень жесткости типа «Медиум», жесткая тип «Хард», очень жесткая тип «Экстра Хард», «ХН»; смешанная (сочетание щетины разных степеней жесткости), комбинированная (комбинация нескольких видов материалов, меняющих жесткость щетины).
10) По виду ручки: плоская, тонкая, узкая, круглая, комбинированная (комбинация нескольких материалов), смешанная (сочетание различных форм), пружинящая, жесткая.
11) По типу ручки (по величине ручки): ручка зубной щетки – детская, подростковая, взрослая (малая типа «Смолл»), средняя тип «Медиум», большая тип «Ладж».
12) По виду захвата: захват ручки зубной щетки – отсутствует, рифленый, плоский, выпуклый, вогнутый, смешанный, горизонтальный, вертикальный, круговой, комбинированный, универсальный, особый захват, смешанный (сочетание нескольких видов захвата), комбинированный (комбинация нескольких типов материалов).
13) Подразделение зубных щеток по следующим признакам: Материал – смола целлюлозного прокрионата, полиуретан, сополиэстер, комбинация материалов. 2) Длина щетки – детские, подростковые, взрослые (XS, S, M, Z, XZ). 3) Вес щетки – 10 –15 г. 4) Щетинки: длина – 8; 8,5; 9,5 мм, диаметр – 0,15 – 0,18 мм, цвет – различный, чаще прозрачный и белый - количество щетинок в пучке – малое (= 25 штук), среднее (= 38 штук), большое (46 штук и более) - ретенция щетинок – низкая (менее 1 кг), средняя (2 кг), высокая (3 кг и более) [3].

Преимущества мануальных щеток:

1) относительная дешевизна;
2) широкий выбор моделей и производителей;
3) эргономичность;
4) доступность;
5) простота использования.

Недостатки мануальных зубных щеток, как таковые, отсутствуют.

Классификация электрических зубных щеток.

На основании принципа, по которому происходят очистка зубов и уход за ротовой полостью:

1) механические;
2) звуковые;
3) ультразвуковые.

Классификация может быть основана и на возрасте пользователей, на которых ориентирован прибор:

1) взрослые;
2) детские.

Преимущества электрической зубной щетки

1. Маленькая рабочая часть - позволяет эффективно очищать каждую поверхность зуба.
2. Щетинки двигаются сами - значительно облегчается процесс чистки зубов.
3. Пульсирующие, вибрационные и возвратно-вращательные движения щетинок обеспечивают качественное и быстрое удаление мягкого зубного налета даже с апроксимальных поверхностей зубов.
4. Оригинальный дизайн - широкий выбор оформления на любой вкус.
5. Различные дополнения - встроенный таймер, возможность переключения между режимами чистки, датчик давления.
6. Простота и возможность применения для всех членов семьи за счет смены насадок.
7. Экономия времени (для эффективной чистки зубов достаточно около 1-2 минут).

Недостатки электрической зубной щетки.

1. Постоянное использование электрической зубной щетки или неправильная техника чистки может привести к повышенной стираемости эмали зубов.
2. Имеется ряд противопоказаний к использованию, например, начальные формы кариеса, повышенная стираемость зубов, заболевания десен и некоторые другие заболевания полости рта.
3. Использование такой зубной щетки при наличии зубных камней может спровоцировать обострение заболеваний десен.
4. Данные щетки невозможно обработать в области соединения с подвижной частью головки. Скопившиеся там бактерии могут стать причиной развития воспалительных заболеваний полости рта.
5. Высокая цена - тоже относительный минус. Особенно, если учесть, что обычная зубная щетка при правильном использовании очищает зубы так же хорошо, как и электрическая.

Цель: оценка эффективности гигиены полости рта при применении мануальной и электрической зубных щеток для ежедневного гигиенического ухода за полостью рта у взрослых.

Задачи:

1) ознакомиться с классификацией зубных щеток;
2) изучить преимущества и недостатки зубных щеток каждого типа;
3) провести опрос на тему распространенности использования мануальной и электрической зубных щеток;
4) исходя из результатов опроса, определить частоту использования разных видов зубных щеток.

Материал и методы

Был проведён опрос среди студентов СГМУ, проживающих в общежитиях №2 и №3, осмотр контрольных групп и определение у них индекса эффективности гигиены полости рта.

В исследовании принимали участие 20 студентов в возрасте от 18 до 23 лет. Средний возраст пациентов составил 21,6 года.

Все участники исследования были обучены технике чистки зубов электрическими и мануальными зубными щетками. Им были даны рекомендации чистить зубы дважды в день (утром и вечером) в течение 3 минут, используя зубную щетку и одинаковую профилактическую зубную пасту в течение недели. При этом 10 студентов использовали мануальную зубную щетку (группа 1) и 10 – электрическую (группа 2). Контрольный осмотр осуществляли через 7 дней.

Для определения уровня гигиены применяли индекс эффективности (PHP) (Podshadley,Haley, 1968).

Результаты и обсуждение

Среди студентов СГМУ, проживающих в общежитиях №2 и №3 (100 человек) был проведен опрос, по результатам которого выяснилось, что 11 человек пользуются электрической зубной щеткой, 89 человек – мануальной (рисунок 1).

Результаты осмотра контрольных групп, проведенного через 7 дней, существенно не различались.

Группа 1: 5 человек (50%)-хороший уровень гигиены, 3 человека (30%)- удовлетворительный, 2 человека (20%)- неудовлетворительный (рисунок 2).

Группа 2: 6 человек (60%) - хороший уровень гигиены, 3 человека (30%)- удовлетворительный, 1 человек (10%) – неудовлетворительный (рисунок 3).

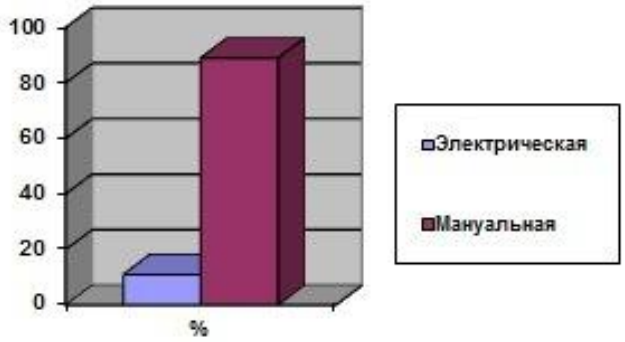

Рисунок 1. Результаты опроса

© Bulletin of Medical Internet Conferences, 2017

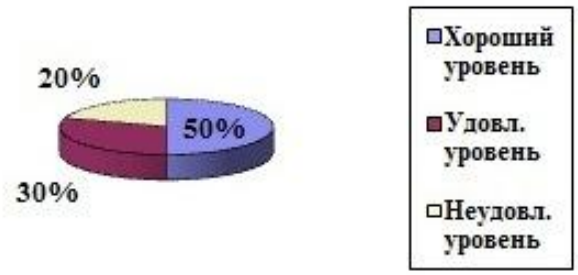

Рисунок 2. Уровень гигиены полости рта группы 1

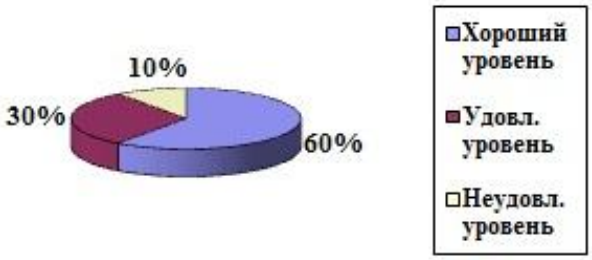

Рисунок 3. Уровень гигиены полости рта группы 2

Выводы

1) Исходя из опроса среди студентов СГМУ, проживающих в общежитиях №2 и №3 11 человек из 100 опрошенных пользуются электрической зубной щеткой, а 89 человек – мануальной.
2) Качество и эффективность гигиены полости рта не всегда зависят от выбора зубной щетки. Однако при ее выборе нужно учитывать все преимущества и недостатки.
3) Большое влияние на гигиену полости рта оказывают: правильность методики чистки зубов, продолжительность и количества чисток, использование дополнительных средств гигиены и мотивация пациентов[4].

Литература

1. Кузьмина Э.М., Смирнова Т.А., Кузьмина И.Н. Основы индивидуальной гигиены полости рта. Методы и средства. Учебное пособие. - М., 2008. – 115 с.
2. Кузьмина Э.М. Гигиенист стоматологический. Учебник. – М., 2012. – 416 с.
3. Улитовский С. Б. Индивидуальная гигиена полости рта. Учебное пособие. М.: МЕДпресс-информ - М., 2005.-192 с.
4. Масумова В.В., Булкина Н.В., Савина Е.А., Глыбочко А.П. Изучение стоматологического статуса, качества индивидуальной гигиены полости рта и уровня оказания стоматологической помощи у студентов города Саратова и Саратовской области // Саратовский научно-медицинский журнал. 2009. Т.5. №1. С.90-92
5. Кузьмина И.Н. Профилактическая стоматология. Учебное пособие. – М., 2009. – 188 с
6. Т. В. Попруженко, Т. Н. Терехова. Профилактика основных стоматологических заболеваний МЕДпресс-информ , 2009, –364-368 с.
7. Леонтьев В.К., Пахомов Г.Н. Профилактика стоматологических заболеваний. М.: 2006. - 416 с.

Bulletin of Medical Internet Conferences (ISSN 2224-6150)
2017. Volume 7. Issue 11

ID: 2017-09-5-A-14450 Краткое сообщение

Донских Д.А., Карпович Е.А.

Применение биодентина в стоматологии

ФГБОУ ВО Саратовский ГМУ им. В.И. Разумовского Минздрава России, кафедра пропедевтики стоматологических заболеваний

Научный руководитель: к.м.н. Труфанова Ю.Ю.

Резюме

В данной работе рассматривается инновационный современный материал Biodentine от компании Septodont. На основе данных литературного обзора сделаны выводы о плюсах и минусах данного материала, рассмотрены клинические случаи его использования.

Ключевые слова: биодентин, стоматология, инновации, одонтобласты

Введение

В настоящее время красивая улыбка и здоровые зубы являются показателем социального уровня и материального состояния, а также залогом успешности любого человека. Неблагоприятная экологическая ситуация, неправильное питание, плохая гигиена полости рта и неудовлетворительные качества питьевой воды сказываются на состоянии здоровья не только полости рта, но и всего организма в целом. Дентин лишен способности к регенерации, следовательно одним из направлений исследований является поиск и создание новых стоматологических материалов, которые будут стимулировать рост и развитие новых клеток, тем самым восстанавливая утраченную структуру. Компания Septodont представила новый материал Biodentin, который сочетает высокие механические свойства с превосходной биосовместимостью и биоактивным действием.

Цель исследования: выявить основные преимущества и недостатки данного материала по сравнению с другими препаратами.

Задачи:

1. ознакомиться с данными научной литературы;
2. изучить области клинического применения материала.

Материал и методы

Проведен литературный обзор.

Результаты и обсуждение

Биодентин – препарат на основе силиката кальция, представляет собой стеклоиономерный цемент нового поколения. Основное его назначение – восстановление дентина путем активации одонтобластов и образования вторичного заместительного дентина. Его предшественник, материал для эндодонтической репарации МТА с такой же матрицей, показал высокую биосовместимость с тканями зуба. Septodont улучшил физико-химические свойства (короткое время адаптации, высокая механическая прочность и пр.), что сделало Biodentine™ простым в применении не только в эндодонтии, но и в терапевтической и ортопедической стоматологии.

Препарат разработан на основе «Активной биосиликатной технологии». Содержит мелкодисперсные частицы хлорида кальция и силиката трикальция. К характеристикам материала можно отнести высокую биологическую совместимость, механические свойства, сходные с таковыми у дентина зуба, устойчивость к микроподтеканиям, антибактериальные свойства, стимулирование образования вторичного дентина и создание идеальных условий для сохранения витальности пульпы.

Сохранение витальности пульпы при лечении глубокого кариеса является важной задаче в работе врача-стоматолога. Это позволяет дать хороший прогноз. Помимо этого, эндодонтически леченые зубы часто подвержены переломам корня, заболеваниям периапикальных тканей, что в свою очередь сокращает срок службы ортопедических конструкций.

К клиническим свойствам материала относится рентгеноконтрастность, простота применения, отсутствие постоперационной чувствительности за счет обтурации дентинных канальцев, долгий срок службы реставрации. Он может служить заменой дентина как в области коронки, так и в области корня, а также увеличивает прочность истонченных тканей.

Области применения Biodentin:

- Кариес дентина
- Перфорация дна и стенок полости зуба
- Вскрытие пульповой камеры
- Метод витальной ампутации пульпы у детей
- Резорбция корня
- Хирургические манипуляции в эндодонтии, например, резекция верхушки корня зуба и др.
- Апексификация и апексогенез.

В настоящее время стандартами лечения глубокого кариеса подразумевают прямое или непрямое покрытие пульпы гидроксидом кальция, затем наложение прокладки из СИЦ или модифицированного СИЦ. Завершающим этапом является восстановление при помощи композитной пломбы или композитных/керамических вкладок. В случае, если зуб подразумевается как опора под конструкцию, гидроксид кальция необходимо покрыть подходящим формообразующим материалом. Примером может быть СИЦ, усиленный серебром. Покрытие гидроксидом кальция считается золотым стандартом при проведении данного лечения. Но также у него имеются некоторые минусы, связанные в основном с плохим сцеплением с дентином, малой механической прочностью и химической нестабильностью. Главной причиной осложнений со стороны пульпы является

 © Bulletin of Medical Internet Conferences, 2017

воспалительный процесс, обусловленный химической нестабильностью. Осложнения часто возникают в течение первых двух лет после покрытия, что связывают с постепенным рассасыванием материала под композитной пломбой.

Мы рассмотрели несколько клинических случаев применения Biodentin при глубоком кариесе при стандартном протоколе лечения.Клинические случаи взяты из сборника клинических случаев "Septodont, Biodentine".

Первый клинический случай (доктор Тиль Даммашке, доцент отделения терапевтической стоматологии, д.м.н., г. Мюнстер, Германия)

При профилактическом осмотре пациента Н 18 лет на зубе 15 на основе данных сбора анамнеза, осмотра и дополнительного метода исследования, а именно прицельной рентгенограммы был поставлен диагноз средний кариес зуба 15 на дистальной контактной поверхности. Пациент был информирован о необходимости лечения, однако на следующий прием он не явился. В возрасте двадцати двух лет пациент обратился повторно с жалобами на боль в области зуба 15 при употреблении холодных напитков. Пациент связывал жалобы с трещиной на щечной поверхности зуба 15. При осмотре была выявлена кариозная полость на дистальной контактной поверхности обследуемого зуба, что подтвердилось при рентгенологическом исследовании. Зуб давал положительную реакцию при зондировании и отрицательную при перкуссии. Пациенту был озвучен план лечения, после его согласия была проведена инфильтрационная анестезия в области зуба 15, использовался Articaine HCL 4% с 1:200 000 адреналином, Убистезин, 3M ESPE. Изоляция рабочего поля осуществлялась с помощью системы коффердама. Полость препарировали по стандартному протоколу, удалили размягченный дентин. В процессе препарирования пульпа была вскрыта в одной точке. Проведена ЭОД, значение для данного зуба составило 10 мкА. Было принято решение сохранить зуб витальным. Осуществили прямое покрытие пульпы с помощью средства Biodentine (Septodont, Франция). Наложили матрицу (AutoMatrix; Dentsply-Caulk, Милфорд, США). Материал замешали в соответствии с инструкцией изготовителя и нанесли на обнаженную пульпу для ее покрытия, также этим же материалом осуществили постановку временной пломбы. Через 12 минут (время полимеризации материала) проверили окклюзию. При контрольном осмотре через четыре дня после прямого покрытия пульпы пациент сообщил о некотором усилении чувствительности зуба 15 к холоду и отсутствии других субъективных симптомов. Через три месяца после прямого покрытия пульпы временную пломбу из материала Biodentine™ частично сошлифовали и установили композитную реставрацию, имитирующую эмаль. Зуб 15 не давал положительной реакции на зондирование, перкуссию, ЭОД составил 6 мкА. Была проведена инфильтрационная анестезия по стандартному протоколу, материал был сошлифован до уровня эмалево-дентинной границы. Установлена матрица, клинья, полость протравили ортофосфорной кислотой, нанесли адгезив (OptibondFL; Kerr, Оранж, Калифорния, США) произведена реставрация композитным материалом (Composi-Tight 3D; Garrison, Спринг-Лейк, Миннесота, США). При контрольном осмотре через 6 месяцев состояние зуба по данным осмотра и дополнительных обследований классифицировали как клинически нормальное. На рентгенограмме патологических образований выявлено не было (рисунок 1).

Рисунок 1. А) Для пломбирования полости и прямого покрытия пульпы с помощью материала Biodentine™ (Septodont; Сен-Мор-де-Фоссе, Франция) установили матрицу (AutoMatrix; Dentsply-Caulk, Милфорд, США) и клинья; Б) Материал Biodentine™ внесли в полость с помощью штопферов, к которым прикладывали легкое усилие. Biodentine™ не следует обрабатывать вращающимися инструментами и подвергать воздействию воды; В) Через 12–15 минут, необходимых для полимеризации материала Biodentine™, проверили окклюзию. От последующей полировки пломбы из материала Biodentine™ следует воздержаться; Г) Через три месяца выполнили установку окончательной композитной реставрации. При осмотре выявили нарушение краевой целостности пломбы из материала Biodentine™; Д) Пломбу из материала Biodentine™ сошлифовали до слоя, играющего роль основы/заменителя дентина Е) Перед созданием композитной реставрации установили матрицу (Composi-Tight3D; Garrison, Спринг-Лейк, Миннесота, США) и клинья; Ж) Полость заполнили композитным материалом (Grandio; VOCO, Куксхафен, Германия); З) Готовая и отполированная композитная реставрация; И) Рентгенограмма, сделанная через 6 месяцев после лечения, не показала патологических процессов в области верхушек корней зуба 15.

Рисунок 2. 1- Рентгенограмма до лечения, показывающая рецидив кариеса под имеющейся амальгамной реставрацией в зубах № 14 и 15; 2 - Рентгенограмма после удаления кариозных тканей, показывающая близкое расположение полости к пульпе зуба, особенно в зубе №15; 3 - Клиническая картина после удаления кариозного поражения; 4 - Biodentinevнесен в полости обоих зубов и оставлен на 6 недель. Материал имеет гладкую поверхность после отверждения; 5 - Рентгенограмма после постановки Biodentine; 6 - Biodentine спустя 6 недель. Краевое прилегание не нарушено в обеих пломбах, повреждений не выявлено. Отмечается легкое изменение цвета пломб; 7 - Биодентин частично удален, оставлен до естественных границ дентина; 8 - Окончательный слепок однофазным полиэфирным материалом; 9 - Модель для изготовления вкладок лабораторным композитом; 10 - постановка вкладок и их фиксация на цемент двойного отверждения; 11 - Рентгенограммы, 6 месяцев и 1 год после лечения.

Второй клинический случай (доктор Холи Ритер, доцент, к. м. н., университет Лома Линда, США)

В клинику обратилась пациентка А 38 лет с жалобами на повышенную чувствительность зубов верхней челюсти справа при употреблении холодных напитков. После сбора анамнеза, объективного осмотра и проведения прицельной рентгенографии были выявлены кариозные поражения под имеющимися амальгамными реставрациями на зубах 14 (дистальная поверхность) и 15 (мезиальная поверхность) (рис.2). Оба зуба дают положительную реакцию на термометрию, отрицательную перкуссию. Пациента проинформировали о необходимости лечения и замене амальгамной реставрации.

После получения согласия, проведена инфильтрационная анестезия (Articaine HCL 4% с 1:200 000 адреналином, Убистезин, 3M ESPE), удалены амальгамные реставрации, удален размягченный дентин. На мезиальной поверхности зуба 15 наблюдалась тонкая полоска оставшегося дентина, отделяющая пульповую камеру. В качестве временного пломбировочного материала был выбран Biodentine (Septodont). Применение материала проведено по инструкции производителя. Материал решено было оставить на 6 недель для снижения чувствительности зуба за счет активации образования заместительного дентина. В следующее посещение спустя 6 недель пациентка не отмечала жалоб, перкуссия отрицательна, тест на витальность зуба положителен. Материал был частично сошлифован до уровня изолирующей прокладки. Оба зуба восстановлены непрямыми композитными реставрациями. После окончательного препарирования Biodentine и тканей зуба выполнен оттиск однофазным полиэфирным материалом (Impregnum, 3M ESPE). Зубы восстановлены композитными вкладками (SR Adoro, IvoclarVivadent), которые были фиксированы на цемент двойного отверждения (Variolink II, IvoclarVivadent).

При контрольных осмотрах спустя 6 месяцев и 1 год после лечения оба зуба дали положительную реакцию на витальность, отрицательную перкуссию, жалобы отсутствовали. Рентгенологическое исследование не выявило периапикальной патологии (рисунок 2).

Выводы

Материал Biodentinимеет как ряд положительных качеств: хорошая биосовместимость, высокая прочность, стимулирование образования вторичного дентина, простота применения, возможность сохранения витальности пульпы, широкий спектр показаний для применения, рентгеноконтрастность и снижение послеоперационной чувствительности; так и ряд недостатков, к примеру, нарушение краевого прилегания через 3 месяца после постановки пломбы, а также необходимость тщательного удаления всех возможных микроорганизмов с пломбируемой поверхности. Ко всему прочему, материал имеет достаточно высокую цену по сравнению со своим предшественником – гидроокисью кальция. Представленный материал является прогрессивным и современным средством, обладающим большим потенциалом при условии его правильного применения и адекватного выбора плана лечения.

Литература

1. Терапевтическая стоматология: Учебник для студентов медицинских вузов / Боровский Е. В., Иванов В. С., Банченко Г. В. и др. / Под ред. Е. В. Боровского. – М.: ООО «Медицинское информационное агентство», 2009. – 840 с.: ил.
2. Какехаши С., Стенли Х.Р., Фитцджеральд Р.Дж. Эффекты хирургического вмешательства на витальную пульпу в лабораторных условиях / Какехаши С., Стенли Х.Р., Фитцджеральд Р.Дж. // - 1965. - с. 20.
3. Практическая терапевтическая стоматология: учеб. пособие / А. И. Николаев, Л. М. Цепов. – 9-е изд. – М.: МЕДпресс-информ, 2014. – 928 с.: ил.
4. Хорстед-Биндслев П., Вилкинс В., Сидлаукас А. Прямое покрытие пульпы с помощью дентинной бондинговой системы или с цементом на основе гидроксида кальция, 2003. – 600 с.: ил.
5. Лорент П., Кампс Дж. Индукция образования заместительного дентина при использовании материала на основе Ca3SiO5, 2008. – с. 24: 1486-1494 с.: ил.
6. Биосовместимость и токсические эффекты композитных материалов – Оксфорд, 2009.
7. Сборник клинических случаев "Septodont, Biodentine".

© Bulletin of Medical Internet Conferences, 2017

ID: 2017-09-5-A-14456 Краткое сообщение

Гилязетдинов Р.Л., Бирюкова Р.Р., Воробьева М.В.

Ортопедическое лечение полными съемными протезами с использованием магнитов

ФГБОУ ВО Саратовский ГМУ им. В.И. Разумовского Минздрава России, кафедра стоматологии ортопедической

Резюме

Результат ортопедического лечения пациентов с полной адентией съемными зубными протезами зависит от ряда факторов, одним из которых является фиксация ортопедической конструкции. В данной работе описаны методы фиксации с использованием магнитов.

Ключевые слова: магнитная фиксация, полная адентия, сплав SmCo, сплав NdFeB

Актуальность

Успешное лечение при полном отсутствии зубов во многом зависит от качества фиксации протеза в полости рта. Существует множество методов фиксации полных съемных протезов, основанных на механических, биомеханических, физических и биофизических принципах. Все они имеют определенные преимущества и недостатки. В поисках идеального способа фиксации протезов на беззубых челюстях было предложено использование магнитных сплавов на основе неодима и самарий-кобальта.

Цель и задачи:

1. Изучить способы крепления магнитов в полости рта при ортопедическом лечении.
2. Достоинства и недостатки самарий-кобальтовых и неодимовых магнитов.
3. Применение магнитов при полном съемном протезировании.

Результаты и обсуждение

Впервые магниты в ортопедической стоматологии начали использовать в пятидесятых годах 20 века. Они были сделаны из алюминий-никель-кобальтового (AlNiCo) или платиново-кобальтового (PtCo) сплава. Первые магниты фиксировали в протезы верхней и нижней челюстей, и за счёт силы их отталкивания съемные конструкции держались. Однако даже при незначительном боковом или передне-заднем смещении нижней челюсти их фиксация утрачивалась. Далее следовали эксперименты с использованием металлов-магнитов, но и они не достигли особых успехов. Также недостатки магнитов выражались в виде небольшой коэрцитивной силы (2 Ньютона и меньше), коррозии при контакте со слюной и необходимости частого намагничивания сплавов электромагнитами. В связи с чем магниты были абсолютно неконкурентоспособными и не получили большой популярности.

В наше время для использования в ортопедической стоматологии стали доступы магнитные сплавы редкоземельных металлов: самарий-кобальта (SmCo) и более нового неодима (NdFeB). В отличие от своих предшественников они обладают более сильным и стабильным магнитным притяжением. Если взять ферритовый и редкоземельный металл одинаковых размеров, то второй по силе сцепления превзойдёт первый в 10 раз. Преимущества самарий-кобальта над неодиомом заключаются в температурной стабильности (выдерживают до +380°C, против +180°C у NdFeB), не окисляются и устойчивы к коррозии. Недостатками SmCo являются в первую очередь хрупкость, что приводит к сколам и трещинам, невозможность обычной обработки, цена в 3 раза выше, чем у неодима, при комнатной температуре сила сцепления в разы меньше.

Существует два основных способа крепления магнитов в полости рта: подслизистая имплантация и внутрикостная имплантация. В 1973 году Н. Попов для улучшения стабилизации полных съемных протезов предложил подслизистый метод имплантации. Тактика действий такова: после местного обезболивания в слизистой альвеолярного отростка делают небольшой вертикальный разрез, горизонтально углубляются и вводят магнит диаметром 2-4 мм длиной не более 12 мм. Через 6-8 дней пациенту надевают зубной протез, в котором установлены магниты с противоположной полярностью. Для обеспечения удовлетворительной фиксации достаточно использовать 2-4 пары магнитов. В основном используется при атрофии альвеолярного отростка или при невозможности проведения полноценной имплантации. Во времена Попова метод не пользовался большим успехом из-за недостатков магнитов, перечисленных выше. Сейчас же, когда используются редкоземельные магниты, и коррозия магнитов в полости рта практически исключена, данный метод вновь становится актуален.

Внутрикостная имплантация с использованием магнитов совершается в два этапа. Первый этап ничем не отличается от обычной внутрикостной имплантации с использованием механических элементов крепления. В кости укрепляют винтовой имплантат из титана (немагнитного материала) и ушивают слизистую. После полного приживления имплантата устанавливают абатмент, который состоит из винта и магнитной «таблетки». Для защиты от коррозии производители используют металлическую капсулу, состоящую из 19Cr-2Mo-0.1Ti сплава и магнитной нержавеющей стали. Они свариваются лазером вместе с шариком 16Cr-12Ni-2Mo немагнитной нержавеющей стали, при этом целостность капсулы создается тщательной сваркой микролазером.

Плюсом магнитных креплений является их небольшой размер в сравнении с механическими креплениями, возможность использования при незначительных расхождениях, т.к. они не зависят от пути введения и простота в практическом применении. К минусам можно отнести невозможность проведения МРТ головы без снятия съемных протезов и выкручивания верхушки имплантатов.

В 2010 году в Канаде группа стоматологов провела исследование сроком 1 год, целью которого было узнать удовлетворенность пациентов, использовавших полные съемные протезы с креплениями на редкоземельных магнитах. Все пациенты не имели зубов достаточно долгое время и часть из них уже имели дело с механическими видами фиксации. Им устанавливали по 2 титановых винтовых имплантата на нижней челюсти и изготавливали на них съемные конструкции протезов. Затем каждого пациента попросили оценить общую удовлетворенность лечением в начале эксперимента, через полгода и через год по шкале от 1 до 100%. Через год общая оценка удовлетворенности среди пациентов, уже носивших механические крепления, составила 68 из 100 до

установки магнитов и поднялась до 93 после. Пациент без опыта ношения механической фиксации оценил на 34 в первые дни и на 91% в конце исследования. За все 12 месяцев ни один испытуемый не обращался в клинику для починки конструкции, а также все отметили хорошую фиксацию протеза и легкость поддержания удовлетворительной гигиены полости рта и ортопедических конструкций.

Результаты исследования показывают эффективность фиксации магнитными креплениями полных съемных протезов на нижней челюсти и полную удовлетворенность пациентов. Однако, данный эксперимент длился только год, а результаты долгосрочного использования протезов с данной фиксацией могут быть различными и требуют дальнейших наблюдений.

Вывод

Современные магнитные сплавы являются достойной альтернативой общепринятым методам фиксации полных съемных протезов и могут использоваться при ортопедическом лечении пациентов с полным отсутствием зубов.

Литература

1. Руководство по ортопедической стоматологии. Протезирование при полном отсутствии зубов / под ред. И. Ю. Лебеденко, Э. С. Каливраджияна, Т.И. Ибрагимова, Е.А. Брагина. - М.: ООО «Медицинская пресса», 2008.
2. Асташина Н. Б., Казаков С. В., Седегова О. А., Рогожников Г. И., Рогожников А. Г. Клинико-теоретическое обоснование применения постоянных магнитов для фиксации съемных зубных и зубочелюстных протезов // Журнал «Проблемы стоматологии».– 2011. №4.
3. Ортопедическое лечение больных с полным отсутствием зубов. Воронов А.П., Воронов И.А., Лебеденко И.Ю.– М., 2006.
4. Миронов А.Ю., Воробьёва М.В. Фонетические аспекты протезирования при полном отсутствии зубов // Бюллетень медицинских интернет-конференций.– 2014.– Т.4. № 5.
5. Paola Ceruti, DMD; Ross Bryant, DDS, MSc, PhD, FRCD(C); Jun-Ho Lee, BA, MSc, PhD; Michael I. MacEntee, LDS(I), FRCD(C), PhD // Magnet-Retained Implant-Supported Overdentures: Review and 1-Year Clinical Report. - J Can Dent Assoc 2010;76:a52
6. Tegawa Y., Kinouchi Y. Magnetic Attachment: Toward Third Generation Devices // Biomedical Engineering, IEEE Transactions. 2008. – Vol. 55. № 3. – P. 1185 – 119.

© Bulletin of Medical Internet Conferences, 2017

ID: 2017-09-5-A-14483 Авторское мнение

Щербакова Т.А., Жильцова Е.С., Воробьева М.В.

Эффективный дополнительный предмет гигиены для пациентов с ортопедическими конструкциями в полости рта

ФГБОУ ВО Саратовский ГМУ им. В.И. Разумовского Минздрава России, кафедра стоматологии ортопедической

Резюме

Данная работа содержит информацию об эффективности ирригатора в качестве дополнительного предмета гигиены у пациентов с ортопедическими конструкциями.

Ключевые слова: ирригатор, дополнительный предмет гигиены полости рта, ортопедические конструкции

Введение

На сегодняшний день стоматологи предлагают своим пациентам всё более усовершенствованные ортопедические конструкции, имеющие высокие эстетические и адаптационные возможности. Однако результаты различных исследований наглядно показывают, что в течение первых лет использования ортопедических конструкций у пациентов могут развиться различного рода осложнения. Зачастую их причиной является появление дополнительных ретенционных пунктов для скопления зубного налета, а также недостаточные навыки пациентов по уходу за полостью рта. В связи с развитием современных технологий возрастает тенденция к использованию протезов на имплантатах, являющихся альтернативой протезированию мостовидными и бюгельными протезами. Но процесс гигиенического ухода за подобными конструкциями протезов значительно усложняется. Стоматолог может помочь подобрать индивидуальные предметы гигиены с учетом сложившейся клинической ситуации у пациента. В настоящее время проведено множество исследований, доказывающих эффективность ирригаторов в качестве дополнительного предмета гигиены полости рта. [4]

Цель: изучить возможности использования ирригатора как дополнительного предмета гигиены полости рта у пациентов после проведенного ортопедического лечения.

Задачи:

1. Охарактеризовать основные причины, мотивирующие пациента к покупке ирригатора.
2. Изучить возможность приобретения аппарата-ирригатора с необходимыми функциями различных ценовых категорий в г. Саратове.
3. Выяснить уровень просвещенности пациентов после проведенного ортопедического лечения о важности соблюдения гигиены полости рта и использования ирригатора в качестве дополнительного предмета гигиены.

Материал и методы

Проведен обзор современных учебных изданий и клинических исследований по теме эффективность использования ирригатора как дополнительного предмета гигиены полости рта. Проведено анкетирование 100 человек различных возрастных групп, целью которого было выяснение уровня осведомленности пациентов с ортопедическими конструкциями о важности соблюдения гигиены полости рта и их знакомство с ирригатором, как дополнительным предметом гигиены. Критерием включения в наше исследование было наличие в полости рта пациента любой ортопедической конструкции.

Результаты и обсуждение

Залогом длительного функционирования ортопедических конструкций, и в первую очередь имплантатов, считается регулярная гигиена полости рта. Поскольку не каждый пациент осведомлен о прямой зависимости эффективности гигиенических процедур и негативных осложнений после ортопедического лечения, стоматолог должен освещать данный вопрос на своем приеме. Эффективной альтернативой в качестве дополнительного предмета гигиены полости рта является ирригатор. Он универсален и пригоден, как для частных случаев, так и для каждого пациента, посетившего врача-стоматолога-ортопеда.

Врач-стоматолог предлагает пациентам использовать ирригатор, поскольку он лучше других дополнительных предметов гигиены удаляет зубной налет. Оценка эффективности удаления зубного налета с помощью индексов гигиены продемонстрировала большую результативность в случае применения ирригатора. Однако следует учитывать, что его применение не исключает каждодневное использование зубной щетки. Зубная щетка относится к основным предметам гигиены полости рта и не может быть полностью заменена другим предметом. [1,2]

Применение ирригатора у пациентов с коронками, мостовидными конструкциями, частичными съемными протезами и имплантатами в полости рта, безопасно и эффективно. Очищение таких ортопедических конструкций может быть утомительным и трудным для пациента, особенно когда речь идет о наличии нескольких конструкций в полости рта. В таком случае ирригатор является хорошим выбором для тщательного очищения вокруг конструкций, в межзубных промежутках и в поддесневой области. Время, затраченное на очищение полости рта ирригатором, составляет около нескольких минут. [4]

Особой категорией пациентов врача-ортопеда является люди, проходящие лечение на имплантатах или уже имеющие имплантаты в полости рта. Правильный уход за данными конструкциями имеет решающее значение для их долгосрочной и функциональной эксплуатации. Многие пациенты для дополнительного ухода за имплантатами выбирают ополаскиватели полости рта, в связи их доступностью и легкостью применения. Однако, исследование Felo A, Shibly O, Ciancio SG, Lauciello FR, Ho A., 1997 , проводимое в течение трех месяцев, наглядно показало преимущества применения ирригатора (используемая жидкость 0,06% хлоргексидин) по сравнению с полосканием полости рта 0,12% раствором хлоргексидина. [7]

Во многих случаях врач-ортопед рекомендует использование ирригатора у пациентов с заболеваниями пародонта. С научной точки зрения максимальное достижение глубины кармана обеспечивает только пародонтальный наконечник. Он более мягкий и имеет коническую форму. [1]

Неправильное использование наконечника ирригатора или чрезмерное давление воды в нем может привести к повреждению эпителия и бактериемии. Чтобы избежать этих проблем, на стоматологическом приеме врач должен дать пациенту точные рекомендации по использованию ирригатора: использовать наименьшее давление воды на первых этапах адаптации, располагать наконечник ирригатора горизонтально в межзубной области вдоль десневого края – обучить правильной технике ирригации для разных наконечников. Это позволит избежать образования поддесневых брызг и тем самым предотвратить травмирующее действие нагнетаемой под давлением воды. [5]

Как и к любому другому предмету гигиены полости рта, к использованию ирригатора необходимо адаптироваться. Для обеспечения полноценного эффекта необходимо чередовать давление с помощью специальной ручки на аппарате. Для пациентов с чувствительными деснами на первых этапах применения необходимо использовать минимальную мощность струи. По мере привыкания, ирригация становится для пациента приятным тактильным процессом. Hoover и Robinson, в ходе проводимого исследования выявили, что большинство пациентов после применения ирригатора почувствовали стойкое ощущение чистоты полости рта. [6]

Ирригаторы премиум-класса и дороже, как правило, сочетают в себе действие зубной нити (смарт-флосса), воды и воздуха. Кроме того, может быть добавлена функция звуковой зубной щетки. У многих представителей имеется 3 режима чистки: ежедневная чистка, чувствительная и отбеливание (полировка). В Саратове приобрести подобные ирригаторы возможно только на заказ.

При покупке ирригатора пациентам с ортопедическими конструкциями необходимо обращать внимание на несколько критериев. В первую очередь, это вид водной струи. Большинство современных ирригаторов уже отошли от использования моноструи и перешли к более эффективной пульсирующей струе, которая имеется у представителей и бюджетного, и среднего класса. При наличии в полости рта выраженных пародонтальных карманов, следует остановить свой выбор на микропузырьковой технологии или пульсирующей струе в комбинации со специально насадкой. Обязательно наличие у ирригатора регулировки напора жидкости, это условие обеспечит пациенту индивидуализацию аппарата для конкретного клинического случая в полости рта. Оснащение ирригатора насадками также важный момент в выборе устройства. Ортопедические конструкции эффективно очищаются с помощью стандартных насадок, поэтому если целью пациента является тщательный уход за самими конструкциями, нет необходимости переплачивать за дополнительные насадки. Количество пульсаций, обеспечивающих эффективность чистки, у моделей разных классов колеблется в одном диапазоне – от 1200 до 1600 импульсов в минуту. Диапазон давления воды также варьирует в незначительных числах у различных моделей ирригаторов.

Результаты анкетирования пациентов, обратившихся за стоматологической помощью к стоматологу-ортопеду, позволили разделить опрошенных на две группы в зависимости от рекомендаций по соблюдению гигиены, данных стоматологом в процессе и после ортопедического лечения. В обеих группах была выявлена существенная разница в ответах.

Проведенный опрос показал, что в 74% случаев стоматолог-ортопед подробно объяснил пациенту важность соблюдения гигиены полости рта для профилактики осложнений, возникающих в процессе использования ортопедических конструкций. Как следствие, такие пациенты четко осознают взаимосвязь между гигиеной полости рта и функционированием ортопедических конструкций (97%). При этом только 45% среди анкетируемых данной группы знают, что такое ирригатор.

В свою очередь 26% всех опрошенных пациентов указали, что стоматолог-ортопед, у которого они проходят лечение, не достаточно подробно рассказал им о важности гигиены полости рта. В результате 31% пациентов данной группы утверждают, что вообще не видят взаимосвязи между гигиеной ротовой полости и ортопедическими конструкциями. 81% пациентов вообще не знают, что такое ирригатор.

Таблица 1. Сравнительный обзор стационарных и портативных ирригаторов по основным критериям, необходимым потребителям для его покупки

	Бюджетные ирригаторы	*Ирригаторы среднего класса*	*Ирригаторы премиум-класса*
Цена	2000-3000	3000-5000	6000-9000
Механизм работы	Пульсирующая струя	Пульсирующая струя/ Микропузырьковая технология	Микропузырьковая технология
Мощность	От 12 до 40 Вт	От 12 до 46 Вт	От 24 до 45 Вт
Количество насадок в комплекте	2-4 насадки: все стандартные для каждого члена семьи, возможен вариант 4 стандартные+1 пародонтологическая.	5-7 насадок: стандартные, пародонтологические, ортодонтические, для чистки языка и налета.	4-7 насадок: стандартные, пародонтальная, насадка-щетка, ортодонтическая, насадка для чистки языка, насадка для чистки имплантов и ортопедических конструкций.
Количество пульсаций	1200-1600 импульс/мин	1200-1600 импульс/мин	1200-1500 импульс/мин
Регулятор давления воды	3/4/10 режимов работы	2/3/4/6/10 режимов работы	5/10 режимов работы
Диапазон давления воды	От 550 до 810 кПа	От 530 до 862 кПа	От 220 до 620 кПа
Электро-питание	подключение к сети/ от аккумулятора	подключение к сети/ от аккумулятора (в том числе на батарейках)	подключение к сети/ от аккумулятора
Ёмкость резервуара	От 130 до 600 мл	От 165 до 800 мл	От 50 до 600 мл

© Bulletin of Medical Internet Conferences, 2017

Не зависимо от того, рассказывал ли стоматолог-ортопед о гигиене полости рта или нет, 100% опрошенных пациентов используют основные предметы гигиены - зубную щетку и зубную пасту, при этом 79% опрошенных для ухода за полостью рта используют также дополнительные предметы и средства гигиены. Использование дополнительных предметов и средств гигиены в процентах распределяется следующим образом: 48% - зубочистки; 48% - ополаскиватель; 45% - межзубная нить; 10% - скребок для языка; 9% - ирригатор; 5% - межзубной ершик.

Как показал опрос, ирригатор не является популярным предметом гигиены полости рта у пациентов с ортопедическими конструкциями, несмотря на множество преимуществ и доказанную эффективность по сравнению с другими дополнительными предметами гигиены. Главная причина очевидна - 62% опрошенных нами пациентов не знают, что такое ирригатор. В свою очередь пациенты, которые знакомы с ирригатором, но не используют его, имеют на это разные причины. 56% не устраивает цена, 38% не видят смысла, мотивации в использовании ирригатора, 3% ответили, что ирригатор вызывает неприятные ощущения при использовании, 3% указали на негативные отзывы об ирригаторах.

61% опрошенных лиц утверждают, что именно врач-стоматолог впервые рассказал им об ирригаторе, а 29% указали в бланке ответов средства массовой информации. При этом только половина пациентов из тех, кто знает о том, что такое ирригатор, попытались узнать какую-либо информацию о нем дополнительно. Пациентов в равной степени интересует цена ирригатора и критерии для его выбора, чуть реже – отзывы о нем, но чаще всего пациенты ищут информацию о преимуществах и недостатках ирригатора как дополнительного предмета гигиены полости рта. Стоматолог-ортопед не всегда имеет возможности рассказать пациенту обо всех нюансах его использования в течение обычного посещения. Но этот аспект работы очень важен в любой клинике и его может проводить врач-гигиенист.

Выводы

Таким образом, задача врачей-стоматологов - мотивировать пациентов к использованию ирригаторов, акцентируя внимание на преимуществах данного аппарата, отличающих его от других дополнительных предметов гигиены полости рта. Врачу необходимо отметить, что полноценного результата можно добиться лишь при совместном использовании основных и дополнительных предметов гигиены полости рта. Подробное обсуждение необходимых характеристик ирригатора с врачом облегчит поиск информации пациенту и позволит выбрать оптимально функциональный аппарат необходимой ценовой категории. Как показало изучение рынка и клинических исследований, ирригаторы бюджетной группы полностью отвечают требованиям, необходимым для удобного и эффективного ухода за ортопедическими конструкциями. Знания стоматолога должны уберечь пациента от обратного эффекта ирригатора, поскольку использование ирригаторов с неуправляемой струей воды приводит к значительным повреждениям не только мягких тканей полости рта, но и ортопедических конструкций.

Литература

1. Jahn CA. The dental water jet: A historical review of the literature // Journal of dental hygiene. 2010. Vol. 84. Is.3. P. 114–20.
2. Gorur A, Lyle DM, Schaudinn C, Costerton JW. Biofilm removal with a dental water jet // Compend Contin Educ Dent. 2009. Vol. 30. Is.1. P. 1-6.
3. Казанский М.Р. Влияние гигиенического состояния полости рта и зубных протезов на продолжительность пользования ортопедическими стоматологическими конструкциями: автореферат дис. ... канд. мед. наук / М. Р. Казанский ; рук. работы: Т. И. Ибрагимов, Э. М. Кузьмина; МГМСУ им. А. И. Евдокимова. - М., 2013. - 24 с. : ил.
4. Fried J. L. Interdental Cleansing //Access. 2012. Vol. 26. Is. 2, p22-25.
5. Kracher CM, Smith WS. Oral Health Maintenance of Dental Implants. // J Dent Assist. 2013. P.13
6. Deborah ML. Use of a Water Flosser For Interdental Cleaning. Compendium // 2011. Vol. 32. Is. 9. P. 78-82
7. Felo A, Shibly O, Ciancio SG, Lauciello FR, Ho A. Effects of subgingival chlorhexidine irrigation on peri-implant maintenance // Am J Dent. 1997. Vol. 10. Is. 2. P. 107-10.

Bulletin of Medical Internet Conferences (ISSN 2224-6150)
2017. Volume 7. Issue 11

ID: 2017-09-5-A-14497 Краткое сообщение

Панферова А.И., Пензина Д.Э., Зотова А.С.

Современные методы отбеливания зубов: «ZOOM-4» и «Beyond Polus»

ФГБОУ ВО Саратовский ГМУ им. В.И. Разумовского Минздрава России, кафедра пропедевтики стоматологический заболеваний

Научный руководитель: асс. Алтынбаева А.П.

Резюме

В данной работе рассматриваются методы химического отбеливания, противопоказания к отбеливанию.

Ключевые слова: отбеливание, перекись водорода, отбеливание «холодным светом»

На сегодняшний день отбеливание зубов приобретает все большую популярность. Такое положение дел обуславливается тем, что сейчас белые и красивые зубы воспринимаются в качестве одного из самых важных признаков эстетики и успешности. Но, к сожалению, в течение жизни зубы теряют белизну. Причины потемнения могут быть следующими: пищевые привычки (чрезмерное употребление продуктов с пигментами – вина, кофе, чая, соков), естественные возрастные изменения, генетические особенности, курение, последствия эндодонтического лечения, травмы зуба и другие [4].

И тогда на помощь приходит отбеливание.

Все способы отбеливания можно поделить на две большие группы: профессиональное и домашнее. Подробнее мы хотели бы остановиться на профессиональном виде отбеливания. Оно может быть механическим (по сути, профессиональная гигиена полости рта, которая подразумевает ультразвуковое очищение зубов с помощью специальных аппаратов и скейлеров, чистку зубов аппаратом Air-Flow, снятие зубного налета специальными пастами) и химическим.

Химическая основа процесса отбеливания зубов заключается в следующем: на поверхности зуба молекула перекиси водорода или пероксида карбамида, которые входят в состав отбеливающих гелей, распадается с образованием активных радикалов. Проникая в поверхностные слои зуба, радикалы изменяют структуру пигментов, определяющих те или иные оттенки зуба. Результатом этих изменений является визуальный эффект отбеливания [1]. При этом гель работает либо сам по себе, либо под воздействием катализаторов – например, света галогеновой или ультрафиолетовой лампы, а также луча лазера.

В настоящее время большой популярностью пользуются две лидирующих системы для профессионального химического отбеливания: «ZOOM-4» и «Beyond Polus».

«ZOOM-4» – система отбеливания зубов в условиях стоматологического кабинета, созданная компанией DISCUS DENTAL, где используется 25%-ный гель перекиси водорода с фоточувствительным активатором [2]. Производитель заявляет, что теперь эта процедура стала еще эффективнее, безопаснее и комфортнее для пациента по сравнению с предыдущими поколениями. Если раньше могла присутствовать боль, появлялось чувство дискомфорта, то сегодня про это можно забыть. Это стало возможным благодаря применению специальной лампы — White Speed, которая представляет собой холодный светодиодный источник света, благодаря чему исключается перегрев тканей. При этом в системе используется пониженная концентрация перекиси водорода — 25%, что на 10% ниже, чем в предыдущем варианте. А это означает, что риск повреждения эмали сведен к минимуму. Более того, в гели для отбеливания добавлены компоненты, которые защищают и укрепляют эмаль.

Этапы самой процедуры никак не отличаются от предыдущих поколений и других систем. Для начала необходимо получить консультацию у врача. Этот момент не является как таковой составляющей самого процесса отбеливания, но без него никак не обойтись. Доктор должен убедиться в отсутствии противопоказаний, провести осмотр, предложить устранение всех негативных факторов (например, наличие кариеса), провести профессиональную гигиену полости рта и реминерализующую терапию. Пациентам с высокой степенью резистентности процедура по отбеливанию не противопоказана, можно обойтись без реминерализующей терапии, со средним значением - необходима ремтерапия. Пациентам с низкой и очень низкой резистентностью, процедура противопоказана [5,6,7].

Во избежание конфликтных ситуаций при наличии реставраций, коронок, предупредить о возможности несоответствия их цвета естественным зубам после проведения отбеливания. Далее следует этап непосредственного отбеливания. Перед процедурой необходимо провести ретракцию мягких тканей полости рта специальным ретрактором в комбинации с жидким коффердамом для изоляции десны или провести полную изоляцию обычным коффердамом, кожу вокруг рта можно покрыть салфеткой и для защиты глаз предложить пациенту надеть очки. Далее на зубы наносят гель, который активируется лампой. Данную манипуляцию проводят 4 раза по 15 минут. Каждый раз гель тщательно и аккуратно смывают водой. Стоимость этой процедуры в нашем городе составляет от 9000 рублей.

Чуть дешевле (от 6000 рублей), но не менее популярной системой для химического отбеливания зубов является «Beyond Polus». Суть процедуры и техника проведения в целом не отличается от «ZOOM-4». В качестве катализатора пероксида водорода используют свет голубого спектра. На выходе этот свет фильтруется благодаря двум оптическим линзам.

Их отличительной особенностью может считаться наличие сразу 30 слоев специального покрытия. Длина холодного голубого света, который после будет попадать на зубы, будет составлять 480-520 нм. Согласно медицинской практике, такой длины вполне достаточно для обеспечения оптимального диапазона отбеливания зубов.

Беспокоиться не нужно и о вредном ультрафиолетовом излучении, так как оно полностью удаляется вышеупомянутой системой фильтрации.

Однако, не смотря на все это, у каждой из систем есть противопоказания к применению.

Проведение этой процедуры не рекомендуется для: беременных и кормящих женщин, детей, лиц с чрезмерной чувствительностью зубов, пациентов с множественным кариесом и недоразвитием тканей зуба, при наличии аллергии на компоненты отбеливающего геля [3].

 © Bulletin of Medical Internet Conferences, 2017

Не менее важный этап отбеливания – это уход за зубами после процедуры. Чтобы закрепить результат, пациенту рекомендуется хотя бы в течение недели воздержаться от курения и употребления красящих продуктов питания. Два раза в год необходимо делать профессиональную гигиену полости рта.

Для того, чтобы убедиться в правдивости заявлений производителей, мы прочитали в интернете много отзывов о данной процедуре. В целом большинство пациентов остаются очень довольны эффектом, хотя многие жалуются на чувствительность зубов и дискомфорт вопреки обещаниям компаний. У небольшого количества людей цвет зубов не сразу становился равномерным, а лишь спустя неделю. Так же имеются жалобы на отсутствие длительного эффекта. Но, пожалуй, единственным реальным недостатком данной процедуры является цена [8].

Литература

1. Эстетика улыбки. Т. Булычева, И. Петухова, О. Эрдман /под ред. Т.Ш. Мчедлидзе. – СПб.: ООО «MEDИ издательство», 2007. – 72 с.
2. Методики отбеливания зубов : учеб.-метод. пособие / И. М. Сёмченко, А. И. Делендик. – Минск: БГМУ, 2007. 27 с.
3. Ю. Максимовский: «Лечить зубы теперь не больно» Статья из газеты: «АиФ. Здоровье» № 41
4. Зотова А.С., Коннов С.В., Микаилова В.А. Основные методики профессионального отбеливания зубов Краткое сообщение Бюллетень медицинских Интернет-конференций (ISSN 2224-6150) 2016. Том 6. No 6 с.1086-1087
5. Иоффе Е. Зубоврачебные заметки. Отбеливание зубов // Новое в стоматологии. 1998. №4. С. 29-33.
6. Луцкая И.К. Цветоведение в эстетической стоматологии. Москва: Медицинская книга. 2006. 360 с.
7. Акулович А.В., Акулович О.Г., Горохова Д.И., Купец Т.В. Сравнительное исследование отбеливающих зубных паст с умеренной абразивностью // Современная стоматология. 2011. № 3 (57). С. 17.
8. URL: http://irecommend.ru/content/otbelivanie-zubov-po-sisteme-zoom (дата обращения: 09.10.2008).

Bulletin of Medical Internet Conferences (ISSN 2224-6150)
2017. Volume 7. Issue 11

ID: 2017-09-5-T-14509 Тезис

Шидакова А.У., Хохлова К.М., Зотова А.С.

Использование операционного микроскопа при проведении эстетической реставрации зубов

ФГБОУ ВО Саратовский ГМУ им. В. И. Разумовского Минздрава России, кафедра пропедевтики стоматологических заболеваний

Научный руководитель: к.м.н. Савина Е.А.

Пусть ваша улыбка изменит мир,
но не позволяйте миру изменить вашу улыбку.

Развитие современных технологий реставрации зубов предъявляет высокие требования к визуализации рабочего поля, точному воспроизведению и детализации мелких объектов. Эти задачи могут быть решены с помощью оптических систем.

Стоматологические микроскопы — один из самых сложных видов стоматологического оборудования. Лечение с использованием операционных микроскопов предоставляет ряд неоспоримых преимуществ по сравнению с проведением лечения «невооруженным» глазом.

Суть метода. Прежде всего, микроскоп увеличивает скорость и качество работы стоматолога за счет точности диагностики. Использование стоматологического микроскопа сокращает число необходимых диагностических рентгеновских снимков. Кроме того, микроскоп может быть оснащен видеокамерой. Получаемое изображение выводится на монитор, что дает возможность пациенту, врачу или его ассистенту наблюдать за процессом лечения в режиме реального времени во всех деталях увидеть, как выглядит проблемный зуб, оценить объем, сложность и качество работы под микроскопом. Так же стоматологический микроскоп оснащен двумя фильтрами: оранжевый, предотвращает преждевременное отвердевание стоматологических композитов, а зеленый, позволяет визуализировать трещины и помогает лучше распознавать кровеносные сосуды, например, в корневых каналах.

Операционный микроскоп предоставляет важные эргономические преимущества. Врач сидит в комфортабельном прямом положении, уверенно управляя движениями пациента или движениями зеркала для визуализации хирургического поля.

Стоматологический операционный микроскоп может использоваться во время всей фазы препарирования зуба, но некоторые стоматологи применяют бинокуляры при грубом препарировании зуба, перед использованием микроскопа для финишной обработки. Как вариант, низкая степень увеличения микроскопа (от 2,5 до 4 крат) может использоваться для выполнения анестезии и установки коффердама. Весь квадрант зубов обычно видно при таком уровне увеличения. Грубое препарирование зуба выполняется, используя среднее увеличение (от 6,4 до 10 крат), а обработка края завершается, используя 16 кратное увеличение. После финишной обработки края препарирование оценивается при низком увеличении для того, чтобы убедиться, что полость качественно отпрепарирована.

По сравнению с высоким увеличением, при среднем увеличении (от 6,4 до 10 крат) все визуальное поле занято одним зубом. При высоком увеличении только часть зуба (2/3 поверхности) видна одновременно. Преимущество применения высокого увеличения - уменьшение периферических «визуальных помех». При 16 кратном увеличении 100% изображения - это операционное поле, и концентрация врача не нарушается периферическими помехами.

После того, как препарирование уступа завершено, другое преимущество операционного микроскопа - это улучшенная работа с мягкими тканями. Стоматологи извлекают преимущества от увеличения, в основном во время препарирования и этапах установки, изготовленных непрямым способом реставраций. Улучшенная оптическая острота зрения и освещение упрощают многие технически сложные задачи

Увеличение позволяет детально и с максимальной точностью смоделировать анатомические образования поверхности зуба из композитного материала, а также обнаружить скрытые кариозные повреждения между соседними зубами, кариес под неплотно прилегающими краями старых пломб.

Заключение. Операционный микроскоп - это не только прибор для увеличения изображения, это также прибор, который увеличивает стереоскопичность изображения и глубину резкости, это прекрасный осветитель и устройство для документирования операций с помощью встроенной видеокамеры. Популярность применения операционного микроскопа в различных областях медицины будет увеличиваться в будущем. Улучшенная оптическая острота зрения и освещение упрощают многие технически сложные задачи. Применение микроскопической техники позволяет не только создавать новые типы операций, но и значительно улучшать технику ранее существовавших.

Ключевые слова: стоматология, оптика, микроскоп, реставрация

 © Bulletin of Medical Internet Conferences, 2017

ID: 2017-09-5-A-14545 Краткое сообщение

Дахчуков Ш.Р., Евсеева Е.А., Акулова Э.В.

Оценка состояния стоматологического статуса у пациентов, находящихся на гемодиализе

ФГБОУ ВО Саратовский ГМУ им. В.И. Разумовского Минздрава России, кафедра стоматологии терапевтической

Научные руководители: д.м.н. Островская Л.Ю., д.м.н. Захарова Н.Б.

Резюме

Основной проблемой пациентов с хронической почечной недостаточностью является риск развития различных осложнений, в том числе инфекционных. Хроническая стоматогенная инфекция может привести к септицемии, инфекционному эндокардиту, эндартериту сосудов в месте локализации катетера при диализе и осложнить прогноз лечения заболеваний почек. Для пациентов, находящихся на гемодиализе и планирующих операцию по трансплантации почек, необходимо исключить наличие патологических очагов в полости рта.

Ключевые слова: хроническая почечная недостаточность, гемодиализ, пародонтит

Цель исследования: изучить стоматологический статус у пациентов с хронической почечной недостаточностью, находящихся на гемодиализе.

Материал и методы

Изучен стоматологический статус у 52 человек в возрасте 52 (48;58,5) лет, с хронической почечной недостаточностью, находящихся на гемодиализе. Группу сравнения составили 30 человек без данной патологии в возрасте 49 (48;50). Состояние полости рта оценивали по следующим показателям: КПУ, упрощенного индекса гигиены OHI-s (Green-Vermillion, 1964),PMA (Parma G., 1960), индекс кровоточивости(Cowelll., 1975).Для рентгенологического обследования зубочелюстной системы применяли ортопантомографию, при которой оценивали состояниекортикального слоя нижней челюстипо индексу MCI по E. Klemetti с соавт. (1994). Результаты количественного анализа представлены в виде медианы с квартильным размахом (25–75 процентиль).

Результаты

Стоматологический статус пациентов с хронической почечной недостаточностью характеризовался высоким индексом КПУ 9 (7;10), что соответствует лицам из группы сравнения[1]. Гигиена полости рта была плохой, средний показатель составил 2,6 (2,5;2,7). Распространенность заболеваний пародонта составила 100%: из них пародонтит легкой степени выявлен у 63,4% пациентов (индекс PMA - 47 (30;59)), средней степени тяжести - у 36,6% (индекс PMA - 71 (67;76,5)).Показатели индекса кровоточивости у больных ХПН изменялись соответственно тяжести поражения пародонта:2,35 (2,1;2,4) – при пародонтите легкой степени и 2,5 (2,3;2,7) – при средней степени тяжести. У пациентов основной группы преобладали жалобы на кровоточивость и отечность десен, усиливающиеся после процедуры гемодиализа. Повышенная проницаемость сосудов пародонта может быть обусловлена введением гепарина с целью предотвращения тромбообразования, а также повреждением эндотелия сосудов при данной патологии[2]. В группе сравнения у 26% обследованных был диагностирован хронический генерализованный катаральный гингивит, у 52% пародонтит легкой степени тяжести, у 22% - средней степени тяжести.

Рентгенологическое исследование показало, что у пациентовс ХПН отмечается остеопороз тел и альвеолярных отростков челюстей. Кортикальный индекс в группе сравнения составил 4,69 (4,64; 4,72), у пациентов с ХПН - 3,3 (3,26;3,36) ($p<0,05$). Показатели индекса MCI отражают уровень минеральной плотности костной ткани кортикального слоя нижней челюсти и используются для ранней диагностики сниженной минеральной плотности костей скелета на стоматологическом приеме[3]. Патология почек является фактором риска развития вторичного остеопороза, так как влияет на гомеостаз кальция, фосфора, витамина Д, а, следовательно, и на метаболизм костной ткани.

Выводы

Пациенты с ХПН имеют высокую распространенность патологии пародонта. Резорбцию костной ткани альвеолярного отростка при пародонтите можно рассматривать не только как исход воспалительно-деструктивных изменений в тканях пародонта, но и как локальное проявление генерализованного остеопороза при ХПН.

Литература

1. Булкина Н.В., Магдеева Л.Д. Изучение региональных особенностей стоматологической заболеваемости взрослого населения Саратова на основе эпидемиологического исследования. Клиническая стоматология 2015; 2 (74): 60-63.
2. Орехов Д.Ю., Вавилова Т.П., Пушкина А.В., Базикян Э.А. Особенности состояния полости рта у пациентов, получающих гемодиализ. Cathedra2008;3 (7):208.
3. Атрушкевич В.Г., Пихлак У.А. Возможности использования ортопантомографии челюстей для ранне диагностики остеопороза на стоматологическом приеме. Российский медицинский журнал 2013; 6: 50-54.

Bulletin of Medical Internet Conferences (ISSN 2224-6150)
2017. Volume 7. Issue 11

ID: 2017-09-5-T-14566 Тезис

Сальников Н.В.

Повышенная стираемость зубов, как фактор развития снижающегося прикуса. Этапы лечения

ФГБОУ ВО Саратовский ГМУ им. В.И. Разумовского Минздрава России, кафедра стоматологии ортопедической

Научный руководитель: к.м.н. Сальников В.Н.

Актуальность. При воздействии соприкасающихся поверхностей зубных рядов во время жевания происходит систематическое стирание их твёрдых тканей - это один из видимых признаков старения организма. Повышение эстетических требований пациентов и актуальность проблемы заставляет искать новые решения данной задачи.

Цель и задачи: оценить эффективность и целесообразность двухэтапного лечения пациентов с осложненными формами повышенной стираемости методом постепенной дезокклюзии.

Материал и методы. Нами проведено лечение пациента 44 лет с декомпенсированной локализованной во фронтальном отделе смешанной формы повышенной стираемостью твердых тканей зубов второй степени тяжести. Восстановление межальвеолярной высоты осуществлялось с помощью временной съемной каппы-протеза, которая явилась одновременно иммедиат-протезом. 2-й этап лечения заключался в протезировании зубов и устранении дефектов зубных рядов с помощью культевых-штифтовых вкладок и керамических коронок.

Результаты. Пациент был эстетически удовлетворен. В результате проведенного лечения было достигнуто восстановление межальвеолярной высоты и высоты нижней трети лица, анатомической формы и величины зубов, нормализация положения нижней челюсти, окклюзионных взаимоотношений зубных рядов.

Вывод. Преимущество двухэтапного лечения пациентов, страдающих повышенной стираемостью, состоит в нормализации нагрузки на ВНЧС, перестройке миотатического рефлекса и адаптацией пациентов к восстановленной физиологической высоте прикуса.

Ключевые слова: ортопедия, стираемость, восстановление высоты

 © Bulletin of Medical Internet Conferences, 2017

ID: 2017-09-5-T-14571 Тезис

Абуязидов О.Д.

Клинические маски гельминтозов в стоматологии

ФГБОУ ВО Саратовский ГМУ им. В.И. Разумовского Минздрава России

Научный руководитель: д.м.н. Островская Л.Ю.

В настоящее время одним из факторов, определяющих состояние здоровья населения, являются социально обусловленные болезни, в том числе и гельминтозы. Клинические симптомы этих состояний не только не специфичны, но и имеют сходство с большим количеством инфекционных и неинфекционных заболеваний. Это является причиной постановки ошибочных диагнозов. В части случаев патология протекает под маской острого респираторного заболевания, крапивницы, бронхиальной астмы, абсцессов, опухолей мягких тканей лица и костей. Диагностика заболевания представляет трудности в практике не специализированных врачей, т.к. подобные случаи редки, схожесть симптомов и клинических проявлений могут ввести в заблуждение.

Наиболее распространенными глистными инвазиями являются нематодозы. Частота такой редкой инвазии, как дирофиляриоз, резко увеличилась. Клинические проявления зависят от локализации нематоды. Симптомы патологии могут проявиться как через месяц после укуса комара, являющегося переносчиком инфекции, так и через год. Поражение подкожно-жировой клетчатки приводит к таким ошибочным диагноза, как аллергический дерматит и абсцесс кожи.

Больная Х обратилась с жалобами на появившееся около недели назад гнойничковое образование в левой подглазничной области. Из анамнеза заболевания: ранее в этой области был узелок, который около недели назад трансформировался в болезненный гнойничок. В последующем появился отек. Аппликации димексидом вызвали усиление гиперемии. Statuslocalis: воспалительное пятно диаметром 4 см в левой подглазничной области. С медиального края определялся инфильтрат, в центре которого пальпировался очаг флюктуации с истонченным кожным покровом. Лечение: учитывая наличие гнойного экссудата и риска распространения патологического процесса на окружающие ткани, было принято решение о вскрытии абсцесса. При вскрытии и ревизии полости был извлечен паразит. После хирургического вмешательства, а также эпизоотологического и лабораторного исследований был выставлен диагноз: Абсцесс левой подглазничной области. Дирофиляриоз.

Вывод. Гельминтозы остаются одной из самых низкодиагностируемых патологий. Поэтому поиск новых, доступных для практического здравоохранения методов верификации паразитарной инвазии является актуальным.

Ключевые слова: клинические маски гельминтозов в стоматологии

ID: 2017-09-5-T-14642 Тезис

Сыса О.А., Зотова А.С.

Инфильтрация - консервативный подход к лечению кариеса

ФГБОУ ВО Саратовский ГМУ им. В.И. Разумовского Минздрава России, кафедра пропедевтики стоматологических заболеваний

Научный руководитель: к.м.н. Савина Е.А.

Актуальность. Стоматология не стоит на месте, и постепенно на смену бор-машине приходят альтернативные методы лечения кариеса. Обязанность стоматолога – обращать фокус внимания пациентов в первую очередь на биологические и функциональные проблемы. Врач должен быть максимально консервативным и пытаться избежать любого повреждения здоровых тканей зубов.

Цель: ознакомиться с технологией, не требующей дополнительного препарирования «Icon»; изучить состав, показания и противопоказания, преимущества данной методики.

Название методики «Icon» произошло от аббревиатуры Infiltration Concept, что переводится как «концепция инфильтрации». Данная методика основывается на удалении псевдоинтактного слоя эмали 15%-ной соляной кислотой, с последующим заполнением очага поражения смесью синтетических смол, имеющих определенные реологические свойства (низкая вязкость) и более высокую проникающую способность (высокий коэффициент пенетрации).

В систему Icon входят следующие компоненты:

- Межзубные клинья для сепарации проксимальных участков;
- Протравливающий агент – 15 %-ный гель соляной кислоты;
- Вестибулярные и проксимальные насадки с односторонней перфорацией для внесения протравливающего агента и инфильтранта;
- Этанол-содержащий кондиционер Icon-Dry;
- Инфильтрант Icon-Infiltrant.

Показания для использования препарата ICON: начальные формы кариеса (кариес в стадии пятна, поверхностный кариес, белые пятна после снятия брекетов).

Противопоказания к проведению инфильтрации эмали: средний и глубокий кариес, изменение цвета эмали вследствие травмы, индивидуальная непереносимость компонентов материала.

Преимущества лечения кариеса системой Icon:

- Предотвращение процесса развития кариеса;
- Сохранение здоровых тканей зуба;
- Лечение кариеса в стадии пятна;
- Безболезненная техника;
- Достаточно одного посещения.

Вывод. Если стоматолог найдет показания к ее применению, не стоит отказываться. Технология позволяет сохранить здоровые ткани зуба и действует гораздо более щадяще, чем обычное пломбирование. Техника инфильтрации «Icon» - это простой, консервативный, малоинвазивный метод в стоматологии, особенно подходящий для молодых пациентов, которым необходимо сохранить здоровье зубов на продолжительный срок.

Ключевые слова: Icon, инфильтрация, лечение кариеса, инновация, терапия

 © Bulletin of Medical Internet Conferences, 2017

ID: 2017-09-5-T-14646 Тезис

Петрова А.А., Алтынбаева А.П.

Бинокуляры в каждодневной практике врача-стоматолога

ФГБОУ ВО Саратовский ГМУ им. В.И. Разумовского Минздрава России, кафедра пропедевтики стоматологических заболеваний

Научный руководитель: к.м.н. Савина Е.А.

Работа врача-стоматолога очень кропотлива и сложна. И порой врач может не увидеть своим не вооруженным глазом некоторые маленькие изъяны, например, трещины, «островки» налета, различные дефекты эмали, которые бывает практически микроскопических размеров. Между тем, даже на стадии составления плана лечения критически важно получить максимально точную картину и не упустить ни одного нюанса.

Но, по мере развития стоматологии появляются все новые и новые оборудования для облегчения нелегкой работы врача-стоматолога. Таковыми являются бинокуляры.

По сути, бинокуляры – увеличительные стёкла, облечённые в удобный для врача формат. Бинокуляры позволяют расширить возможности лечения зубов. Правильно подобранные бинокуляры снимут нагрузку со спины и шеи, ведь постоянно наклоняться к ротовой полости пациента не придётся, увеличение, обеспечиваемое бинокулярами, позволит пребывать в гораздо более удобном положении, то есть они позволят работать в сбалансированном эргономичном положении.

В основу бинокуляров положены две линзы, которые центрированы по отношению к одной точке. За счет этого врач видит объект как трехмерный. Для каждого вида лечения нужны разные увеличения, поэтому бинокуляры подбираются с учетом специфики работ. Например, бинокуляр Kruder Active 3.5- важная особенность данной оптики — осветленные линзы. Даже если смотреть через них без дополнительного освещения, то видимый объект видится намного ярче и контрастнее. С помощью него легко разглядеть дефект краевого прилегания пломбы, следы от некачественной финишной полировки на поверхности зуба. В отпрепарированной кариозной полости становится хорошо заметен пигментированный дентин на стенках.

Увеличительные бионокуляры можно приобрести в соответствующих магазинах или компаниях. Их достаточно много, например, такие как Carl Zeiss, ExamVision, Orascoptic, Heine.

Вывод. Применение бионокуляров позволяет расширить возможности лечения и улучшить качество работы врача-стоматолога.

Ключевые слова: бинокуляры

Bulletin of Medical Internet Conferences (ISSN 2224-6150)
2017. Volume 7. Issue 11

ID: 2017-09-5-T-14655 Тезис

Татаринцева Е.С., Титаренко А.С.

Воздушно-абразивная система Sandman Futura: преимущества и недостатки

ФГБОУ ВО Саратовский ГМУ им. В.И. Разумовского Минздрава России, кафедра пропедевтики стоматологических заболеваний

Научный руководитель: к.м.н. Труфанова Ю.Ю.

Актуальность. С помощью использования технологии Sandman Futura стало возможным заменить традиционную бормашину на более комфортный для пациентов способ лечения зубов.

Цель и задачи: рассмотреть преимущества и недостатки данной технологии.

В основе технологии Sandman Futura лежит использование сжатого воздуха с откалиброванными частицами оксида алюминия, которые подаются в виде порошка с помощью специального наконечника. Показаниями для применения данного метода являются: лечение всех видов кариеса, некариозных поражений, обработка фиссур с последующей герметизацией, удаление старых пломб из композита или амальгамы, препарирование под ортопедические и ортодонтические конструкции, удаление зубного налёта, подготовка зуба к эндодонтическому лечению.

Рассмотрим преимущества и недостатки данной технологии.

Основные преимущества метода:

Минимальные временные затраты (время лечения зубов сокращается в 2 раза, по сравнению с использованием бормашины).

Лечение проводится в атмосфере психологического комфорта (отсутствие шума, вибрации и специфических запахов).

Нет необходимости в проведении анестезии (в 95% случаев).

Не происходит образование сколов и микротрещин на эмали.

Отсутствие риска перегрева пульпы.

Атравматичная процедура лечения.

Высокое качество лечения, так как увеличивается адгезия пломбировочного материала к поверхности зуба, что предотвращает развитие вторичного кариеса, и продлевает срок службы пломбы.

Недостатками метода можно назвать:

1. Высокая стоимость услуги.
2. Вероятность развития повышенной чувствительности зубов после процедуры.
3. Повреждение поверхности стоматологического зеркала частицам оксида алюминия, поэтому рекомендуется применять зеркала устойчивые к воздействию порошка или разовые стоматологические зеркала.

Вывод. Использование технологии Sandman Futura позволяет добиться высокого качества лечения, а также обеспечить психологически комфортную обстановку как для пациента, так как и для врача.

Ключевые слова: Sandman Futura, преимущества, недостатки

 © Bulletin of Medical Internet Conferences, 2017

ID: 2017-09-5-T-14663 Тезис

Титаренко А.С., Татаринцева Е.С.

OptiPost - усовершенствованная система корневых штифтов

ФГБОУ ВО Саратовский ГМУ им. В.И. Разумовского Минздрава России, кафедра пропедевтики стоматологических заболеваний

Научный руководитель: к.м.н. Труфанова Ю.Ю.

Актуальность. Сохранение естественных зубов - приоритетное направление современной стоматологии. Данный факт стимулирует производителей к усовершенствованию средств и методов стоматологической помощи. Одним из изобретений 21 века является система OptiPost.

Цель и задачи: рассмотреть строение и особенности установки ступенчатых штифтов; выявить преимущества и недостатки системы Optipost.

Ступенчатые штифты состоят из нескольких цилиндрических ступеней, диаметр которых уменьшается по направлению к верхушке корня. Для целесообразного использования данной конструкции необходимо знать точные размеры ступеней, а также учитывать анатомические особенности строения корневых каналов зубов.

Штифты системы OptiPost отвечают следующим требованиям: форма штифта – коническая; он обладает достаточной толщиной для предупреждения разлома; его поверхности параллельны стенкам корня; представленные штифты имеют различные размеры, что предотвращает возможность перфорации стенки корня.

Установка ступенчатых штифтов подразделяется на три этапа. Первым этапом проводят удаление пломбировочного материала в верхних 2/3 корневого канала при помощи вращающихся инструментов. На втором этапе корневому каналу придаётся предварительная ступенчатая форма, для этого используют пилотный бор, который повторяет форму штифта, но отличается меньшим размером. На третьем этапе производится обработка канала корневым напильником, который придаёт поверхности корня шероховатость, что обеспечивает лучшую фиксацию штифта.

Ступенчатые штифты обладают рядом преимуществ: наиболее точно передают давление на ткани пародонта благодаря ступеням; большая площадь прилегания к тканям корня обеспечивает лучшую фиксацию в корневом канале. Из недостатков следует отметить высокую стоимость данной конструкции и необходимость использования специальных вращающихся инструментов.

Выводы. Система OptiPost достаточно материалозатратная и имеет сложности установки, но её преимущества превосходят отрицательные стороны.

Ключевые слова: корневые штифты, OptiPost

© Bulletin of Medical Internet Conferences, 2017