ISSN 2224-6150

www.medconfer.com

БЮЛЛЕТЕНЬ МЕДИЦИНСКИХ ИНТЕРНЕТ-КОНФЕРЕНЦИЙ

Bulletin of Medical Internet Conferences

2020 Том 10 Выпуск 4
2020 Volume 10 Issue 4

Бюллетень медицинских Интернет-конференций

ISSN 2224-6150

2020. Том 10. Выпуск 4 (Апрель)

Учредитель журнала – Общество с ограниченной ответственностью «Наука и Инновации» (Россия, Саратов)

Главный редактор
В.М. Попков, докт. мед. наук (Россия, Саратов)

Зам. главного редактора
А.Р. Киселев, докт. мед. наук (Россия, Саратов)
А.С. Федонников, канд. мед. наук (Россия, Саратов)

Ответственный секретарь
Ю.В. Попова, канд. мед. наук (Россия, Саратов)

Редакционный совет
В.Ф. Киричук, засл. деятель науки РФ, профессор, докт. мед. наук (Россия, Саратов)
А.И. Кодочигова, профессор, докт. мед. наук (Россия, Саратов)
А.П. Ребров, профессор, докт. мед. наук (Россия, Саратов)
Ю.В. Черненков, профессор, докт. мед. наук (Россия, Саратов)
Ю.Г. Шапкин, профессор, докт. мед. наук (Россия, Саратов)

Редакционная коллегия
Е.А. Анисимова, доцент, докт. мед. наук (Россия, Саратов)
Г.А. Афанасьева, доцент, докт. мед. наук (Россия, Саратов)
Н.В. Булкина, профессор, докт. мед. наук (Россия, Саратов)
В.И. Гриднев, докт. мед. наук (Россия, Саратов)
И.В. Нейфельд, канд. мед. наук (Россия, Саратов)
О.М. Посненкова, докт. мед. наук (Россия, Саратов)
С.Н. Потахин, канд. мед. наук (Россия, Саратов)
И.Е. Рогожина, доцент, докт. мед. наук (Россия, Саратов)
Д.Е. Суетенков, доцент, канд. мед. наук (Россия, Саратов)
В.А. Шварц, канд. мед. наук (Россия, Москва)

Руководитель Интернет-проекта
И.М. Калмыков (Россия, Саратов)

Технический редактор
А.Н. Леванов (Россия, Саратов)

Адрес редакции:
410004, г. Саратов, а/я 4440.
E-mail: info@medconfer.com

Электронная версия журнала – на сайте www.medconfer.com

Общественное рецензирование публикуемых материалов осуществляется на сайте www.medconfer.com.
Материалы публикуются в авторской редакции.
Сведения обо всех авторах находятся в редакции.
© Бюллетень медицинских Интернет-конференций, 2020

Bulletin of Medical Internet Conferences

ISSN 2224-6150

2020. Volume 10. Issue 4 (April)

Publisher – Limited Liability Company "Science and Innovation" (Saratov, Russia)

Editor-in-Chief
V.M. Popkov, D.Sc., MD (Saratov, Russia)

Deputy Chief Editor
A.R. Kiselev, D.Sc., MD (Saratov, Russia)
A.S. Fedonnikov, PhD, MD (Saratov, Russia)

Executive Secretary
Yu.V. Popova, PhD, MD (Saratov, Russia)

Drafting Committee
V.F. Kirichuk, Professor, D.Sc., MD (Saratov, Russia)
A.I. Kodochigova, Professor, D.Sc., MD (Saratov, Russia)
A.P. Rebrov, Professor, D.Sc., MD (Saratov, Russia)
Y.V. Chernenkov, Professor, D.Sc., MD (Saratov, Russia)
Yu.I. Shapkin, Professor, D.Sc., MD (Saratov, Russia)

Editorial Board
E.A. Anisimova, D.Sc., MD (Saratov, Russia)
G.A. Afanasyeva, D.Sc., MD (Saratov, Russia)
N.V. Bulkina, Professor, D.Sc., MD (Saratov, Russia)
V.I. Gridnev, D.Sc., MD (Saratov, Russia)
I.V. Neyfeld, PhD, MD (Saratov, Russia),
O.M. Posnenkova, D.Sc., MD (Saratov, Russia)
S.N. Potakhin, PhD, MD (Saratov, Russia)
I.E. Rogojina, D.Sc., MD (Saratov, Russia)
D.E. Suetenkov, PhD, MD (Saratov, Russia)
V.A. Schvartz, PhD, MD (Moscow, Russia)

Head of the Internet Project
I.M. Kalmikov (Saratov, Russia)

Technical Editor
A.N. Levanov, MD (Saratov, Russia)

E-mail: info@medconfer.com

URL: www.medconfer.com

© Bulletin of Medical Internet Conferences, 2020

Летний медицинский интернет-форум – 2019

Организаторы:

- Проект «Медицинские конференции On-line»

Дата проведения очной сессии: июль-август 2019 года

Гуманитарные науки для медицины ... 128
Сенина Е.С. Реабилитационные перспективы пациентов, перенесших эндопротезирование тазобедренных суставов ... 128
Никитаева Е.В. Опыт организации психологического сопровождения пациентов с синдромом неглекта в остром периоде ишемического инсульта ... 130

Клинические дисциплины ... 133
Колонова К.Н., Лашманова Е.В. Активация липопероксидации и изменения цитокинового профиля - как проявление синдрома системного воспалительного ответа ... 133
Лашманова Е.В., Колонова К.Н. Оценка изменений содержания в крови молекул средней массы как интегративный показатель определения степени аутоинтоксикации при термической травме ... 134
Суханова А.Д. Качественный состав стоматологических гелей наиболее часто применяемых на практике ... 135
Власов А.В., Ломакин М.В., Мурылев В.Ю. Актуальность проблемы острых инфекционных заболеваний кишечника в Саратовской области ... 136
Заривчацкий М.Ф., Журавлев О.С., Амарантов Д.Г., Косарева П.В. Исследование особенностей клинической анатомии эмпиемы плевры ... 137
Альхамаидх А.А., Амарантов Д.Г., Журавлев О.С., Гудков О.С. Исследование клинической анатомии селезенки для расчета оптимальных размеров оперативного доступа к ней ... 141
Колышова Е.В., Амарантов Д.Г., Гудков О.С., Журавлев О.С. Способ пересечения поджелудочной железы при выполнении ее резекции ... 144
Гудков О.С., Спиридонова Е.В., Шубина С.С., Тимшина Д.И., Пономарева Д.Н., Амарантов Д.Г. Особенности клиники и лечения синдрома Дьелафуа ... 148
Заривчацкий М.Ф., Шубина С.С., Тимшина Д.И., Пономарева Д.Н., Амарантов Д.Г., Попов Ю.А. Клиника острых перфораций тощей и подвздошной кишки ... 151

Фундаментальные дисциплины ... 154
Матвиенко У.А., Переверзева Я.О. Гигиеническая характеристика условий труда и состояние здоровья работающих в производстве антибиотиков ... 154

© Бюллетень медицинских Интернет-конференций, 2020

Bulletin of Medical Internet Conferences (ISSN 2224-6150)
2020. Volume 10. Issue 4

Гуманитарные науки для медицины

ID: 2020-04-2164-A-19172 Краткое сообщение

Сенина Е.С.

Реабилитационные перспективы пациентов, перенесших эндопротезирование тазобедренных суставов

ФГБОУ ВО Саратовский ГМУ им. В.И. Разумовского Минздрава России

Научный руководитель: д.с.н. Андриянова Е.А.

Резюме

Целью данного исследования является выделение современных социальных перспектив эндопротезирования суставов в контексте реабилитации. В работе рассмотрены реабилитационные перспективы пациентов, перенесших эндопротезирование тазобедренных суставов. Показано, что в связи с существующей потребностью в высокотехнологичных дорогостоящих операциях по эндопротезированию тазобедренных суставов правительство Российской Федерации установило ряд приказов и законов, делающих эти операции доступными для граждан. Опираясь на исследования по диагностике организации реабилитации пациентов после эндопротезирования тазобедренного и коленного суставов на базе НИИ травматологии, ортопедии и нейрохирургии СГМУ, выявлена необходимость введения и реализации современных принципов реабилитации пациентов, перенесших данный вид операции.

Ключевые слова: медико-социальные проблемы, эндопротезирование, реабилитация, здравоохранение, статистика

Введение

Одной из наиболее важных медико-социальных проблем является проблема лечения и реабилитации больных с повреждениями и заболеваниями крупных суставов, в том числе тазобедренных. Данное направление развития медицины является актуальным в связи с существующей потребностью в данном виде операции.

Существует высокая потребность Из-за высокой потребности данного вида операций, из-за большой стоимости материалов и относительно длительном нахождении пациента после операции на реабилитации в стационаре возрастает и стоимость данных операций, зачастую недоступных для большого количества граждан.

Целью данного исследования является выделение современных социальных перспектив эндопротезирования суставов в контексте реабилитации.

Ежегодно в мире за год производится от 500 тыс. до 1,5 млн тотальных замещений тазобедренного сустава. В США и Германии их выполняется более 150 тыс. По данным Н. В. Корнилова в России при общей годовой потребности взрослого населения в 296 тыс. эндопротезов тазобедренного сустава, этот показатель составляет всего лишь 20-30 тыс. штук.

В России временные потери трудоспособности у лиц с заболеваниями опорно-двигательного аппарата занимают второе место по количеству дней и третье-по числу случаев среди всех классов болезней. Столь же значителен и рост первичного выхода на инвалидность. Почти половина (40%) лиц, получивших инвалидность, находилась в молодом возрасте (женщины моложе 44 лет, мужчины моложе 49 лет), при этом более 50% из них уже при первичном освидетельствовании были признаны инвалидами первой и второй групп. 2/3 пациентов, обращающихся в поликлиники с болями со стороны опорно-двигательного аппарата, страдали дегенеративно-дистрофическими заболеваниями крупных суставов.

Ревизионное эндопротезирование относится к высокотехнологичной медицинской помощи и её оказание населению Российской Федерации осуществляется на основании Постановления Правительства РФ от 28 ноября 2014г. № 1273 «О Программе государственных гарантий бесплатного оказания гражданам медицинской помощи на 2015 год и на плановый период 2016 и 2017 годов», а также Приказа Минздравсоцразвития России от 28 декабря 2011 г. № 1689н «Об утверждении порядка направления граждан Российской Федерации для оказания высокотехнологичной медицинской помощи за счет бюджетных ассигнований, предусмотренных в федеральном бюджете Министерству здравоохранения и социального развития Российской Федерации, с применением специализированной информационной системы».

Также в 2017г. подписан Закон «О внесении изменений в отдельные законодательные акты Российской Федерации по вопросам применения информационных технологий в сфере охраны здоровья» (подготовлен Минздравом России), где одним из важных дополнений являлось внесение информационно-коммуникативных технологий, обеспечивающих дистанционное взаимодействие участников информационного обмена, в пункт о медицинской реабилитации пациентов.

Однако, в 2017г. было проведено исследование по диагностике организации реабилитации пациентов после эндопротезирования тазобедренного и коленного суставов на базе НИИ травматологии, ортопедии и нейрохирургии СГМУ. По результатам этого исследования уровень участия направившей медицинской организацией или регионального органа управления здравоохранением в сопровождении пациента был низкий, так как лишь 9, 4% опрошенных указали на это. Более того, не смотря на подавляющее большинство респондентов (более 80%), которых по выводам опроса устраивала организация реабилитации в послеоперационном периоде, каждый пятый респондент (19%) отметил, что подобная организация не соответствовала ожиданиям и не в полной мере устраивала его.

Стоит отметить, что эндопротезирование крупных суставов является одним из развивающихся направлений в здравоохранении не только с медицинской стороны, но и с правовой. Необходимость реабилитации инвалидов в Российской

 © Bulletin of Medical Internet Conferences, 2020

Федерации закреплена законодательно, в частности в законах прописаны все показания к реабилитации, а также установлена необходимость соблюдения основных принципов реабилитации в современном направлении.

Таким образом, в перспективе выстраиваются рамки, определяющие организацию медицинской помощи в сфере здравоохранения в современном ключе. Новые возможности по виртуальному взаимодействию в период с начала записи к врачу и окончанием реабилитационных мероприятий уже вне стационара придадут этому процессу законченный характер. Окажут значительное влияние на весь процесс выздоровления пациента и помогут ему ощущать контроль над собственным здоровьем и после выписки его из медицинского учреждения.

Литература

1. Консервативное лечение больных деформирующим коксартрозом / Н. В. Корнилов, В. А. Шильников, Е. В. Намоконов, С. О. Давыдов // Травматология и ортопедия России. 2003. № 3. С. 5-9.
2. Постановление Правительства РФ от 28.11.2014 N 1273 "О Программе государственных гарантий бесплатного оказания гражданам медицинской помощи на 2015 год и на плановый период 2016 и 2017 годов" (ред. от 17.11.2015) . // Справочная правовая система КонсультантПлюс.
3. Постановление Правительства РФ от 28.11.2014 N 1273 "О Программе государственных гарантий бесплатного оказания гражданам медицинской помощи на 2015 год и на плановый период 2016 и 2017 годов"(ред. от 17.11.2015) . // Справочная правовая система КонсультантПлюс.
4. Пригородов М. В., Поминова И. В., Носкова И. Л., Ташкаев И. В., Вирста А. М. Анестезиологическое обеспечение тотального эндопротезирования крупных суставов // Саратовский научно-медицинский журнал. 2013. Т. 9, № 2. С. 241–246.
5. Федеральный закон от 29.07.2017 N 242-ФЗ "О внесении изменений в отдельные законодательные акты Российской Федерации по вопросам применения информационных технологий в сфере охраны здоровья"// Справочная правовая система КонсультантПлюс.
6. Федонников А.С., Еругина М.В., Андриянова Е.А., Норкин И.А. Медико-социологическая диагностика организации реабилитации пациентов после эндопротезирования тазобедренного и коленного суставов. Саратовский научно-медицинский журнал 2017; 13 (3): 761-764.

Bulletin of Medical Internet Conferences (ISSN 2224-6150)
2020. Volume 10. Issue 4

ID: 2020-04-1151-A-19177 Краткое сообщение

Никитаева Е.В.

Опыт организации психологического сопровождения пациентов с синдромом неглекта в остром периоде ишемического инсульта

ГУЗ ТГКБСМП им. Д.Я. Ваныкина, г. Тула

Резюме

Целью данной работы является описание опыта организации психологической помощи пациентам, перенёсшим ишемический инсульт и находящимся на лечении в стационаре, у которых по результатам нейропсихологического обследования было установлено наличие такого нарушения, как неглект-синдром (синдром гемипространственного игнорирования, одностороннее зрительно-пространственное игнорирование). Данная категория пациентов крайне сложно поддаётся общей реабилитации в силу специфики имеющихся у них нейропсихологических нарушений (гностические, праксические нарушения; анозогнозия; поведенческие нарушения). Поэтому пациенты данной категории нуждаются в своевременной и комплексной помощи, в том числе в нейропсихологической реабилитации.

Ключевые слова: ишемический инсульт, неглект-синдром, нейрореабилитация, нейропсихологическая реабилитация

На сегодняшний день ишемический инсульт является одной из самых распространенных причин повреждений мозгового вещества. Инсульты относят к группе так называемых очаговых поражений, при которых происходит прекращение или снижение эффективности функционирования определенного, относительно изолированного участка головного мозга. Такое нарушение – это мозговая катастрофа, которая может повлечь за собой огромное разнообразие двигательных, сенсорных, речевых, гностических и даже психических нарушений, возникающих, в отличие от нейродегенеративных заболеваний, внезапно и непредвиденно.

При инсульте, особенно в остром его периоде, участок истинного поражения окружен веществом головного мозга, находящимся в состоянии временного торможения, или диашиза. Это обусловлено, в частности, нарушением питания нервных клеток сразу после инсульта. Такое состояние нервной ткани, как правило, влечет за собой более выраженную и богатую неврологическую (в том числе и нейропсихологическую) симптоматику сразу после инсульта и ее постепенное схождение по мере восстановления пациента [5].

Локализация очага поражения мозгового вещества при инсульте определяет особенности возникающих неврологических расстройств. При образовании очагов, затрагивающих кору больших полушарий головного мозга, часто наблюдаются нарушения в структуре высших психических функций. Их специфика довольно сильно отличается в зависимости от стороны поражения. Если в структуре левополушарных расстройств чаще всего выделяют речевые и апраксические нарушения, то «бичом» среди пациентов с правополушарными повреждениями является неглект-синдром, или синдром одностороннего зрительно-пространственного игнорирования.

Неглект-синдром («neglect» в переводе с английского языка буквально означает «пренебрегать», «не обращать внимание») в общих чертах представляет собой нарушение внимания в одной половине пространства, как правило в левой. Связано это со спецификой переработки информации субдоминантным (чаще всего правым) полушарием [6].

Симптомы, входящие в синдром одностороннего зрительно-пространственного игнорирования, довольно вариабельны и не всегда встречаются у одного и того же пациента. Симптомы игнорирования могут проявляться во всех сенсорных модальностях (зрительной, слуховой, тактильной). В этом случает для больного как-будто не существует ничего, находящегося по левую сторону от него. Нарушения возникают также и в двигательной сфере, когда пациент «забывает» про свою левую руку и/или ногу [6].

Достаточно часто неглект-синдром сочетается с явлениями анозогнозии. Определено, что при неглект-синдроме с большой долей вероятности будет выявлена анозогнозия как на когнитивные, так и на двигательные дефекты [4].

При правополушарных поражениях, влекущих за собой развитие неглект-синдрома, также достаточно часто возникают довольно специфические нарушения в эмоционально-личностной и поведенческой сферах. Так, Т.А. Доброхотова указывает на характерные для таких больных снижение критики, приподнятое настроение, сочетающиеся с отсутствием какой-либо собственной спонтанной активности [5]. И.В. Плужников указывает на сходство возникающих при правополушарных поражениях головного мозга поведенческих особенностей с таковыми при шизоидных расстройствах личности [11]. В.Н. Григорьева, Т.А. Сорокина указывают на специфическую регуляторную дисфункцию, сходную с «лобным» синдромом, сочетающуюся с неглект-синдромом и анозогнозией [4].

Нейропсихологическая работа по преодолению неглект-синдрома может быть достаточно разнообразна. В литературе описывается опыт применения тренингов визуального сканирования, чтения, принудительного использования пораженного поля зрения, вестибулярной стимуляции и пр. Однако однозначных данных о предпочтительности того или иного конкретного метода на сегодняшний день не имеется [2, 3, 8].

Наличие неглект-синдрома как последствия ишемического инсульта, особенно при достаточной его выраженности, влечет за собой трудности социальной реадаптации [1, 8]. В этом случае после выписки из стационара вся тяжесть ухода ложится на ближайшее окружение больного.

Семья в работе с пациентами, перенесшими инсульт, всегда играет важную роль. Как указывает М.Е. Кокорева, на родственников пациента ложится исполнение физиологических, когнитивных, социально-психологических и бытовых функций [9]. В случае такого комплексного нарушения высших психических функций как неглект-синдром семья пациента сталкивается и с бытовыми сложностями ухода, и с необходимостью проведения восстановительных мероприятий, и с психологическими трудностями общения с человеком с измененной психикой.

Процесс оказания психологической помощи обсуждаемой группе больных в условиях неврологического стационара, на наш взгляд, следует выстраивать в рамках системы комплексного психологического сопровождения. В этом случае медицинский

 © Bulletin of Medical Internet Conferences, 2020

психолог не ограничивается нейропсихологическими занятиями с пациентом или же психологическими консультациями. Он организует процесс комплексного психологического воздействия, работая как непосредственно с самим пациентом, так и с его родственниками, персоналом медицинского учреждения и социально-бытовой средой; воздействует как на когнитивную, так и на эмоционально-личностную сферу пациента.

Такой подход органично переплетается с принципом мультидисциплинарности [7], позволяя использовать все ресурсы медицинского учреждения в целях его реабилитации. В рамках работы с пациентами, страдающими неглект-синдромом, помимо обоюдного консультирования со специалистами мультидисциплинарной бригады, предполагается также работа со средним и младшим медицинским персоналом. Это позволяет организовать все пребывание пациента в стационаре в рамках нейропсихологического реабилитационного процесса. Также это помогает избежать неприятных инцидентов, таких как случайные выдергивания пациентом капельниц из-за тактильного невнимания, забывание приёма лекарств, лежащих на прикроватной тумбочке слева и пр.

Первым этапом психологического сопровождения пациентов является своевременное выявление больных с уже развившимся синдромом неглекта, а также пациентов, входящих в «группу риска» по его развитию. В этих целях можно воспользоваться стандартной схемой нейропсихологического обследования.

В случае трудности установления контакта с пациентом или его высокой истощаемости возможно использование экспресс-обследования на выявление неглект-синдрома или предвестников его развития. В эту схему можно включить (в порядке возрастания сложности заданий): оценку направления взгляда пациента; наблюдение в ходе обследования или общения с пациентом; прослеживание взглядом за ярким предметом; деление линии пополам; зрительное сканирование; чтение текста (с опознавательным маркером в начале строки и без него); рисование, копирование; корректурные пробы. По итогам диагностического обследования делается вывод о необходимости начала восстановительных или профилактических мероприятий в рамках преодоления неглект-синдрома.

Психологическая работа с пациентами, перенёсшими ишемический инсульт, должна начинаться с момента поступления в медицинское отделение [10]. Как уже отмечалось выше, для пациентов в остром постинсультном периоде характерно большое разнообразие ярко выраженной неврологической симптоматики, что нередко влечет за собой плохое самочувствие, неспособность пациента принимать активное участие в каких-либо занятиях. В то же время раннее начало реабилитационных мероприятий имеет принципиальное значение для их успешности. В связи с этим целесообразно применение в работе с такими пациентами пассивных реабилитационных мероприятий. В этом случае от пациента не требуется какой-либо целенаправленной активности; реабилитационный эффект оказывает само нахождение больного в специально организованных условиях.

В случае с пациентами, страдающими неглект-синдромом, данное направление работы предполагает преобразование предметной среды, а также взаимодействия пациента с окружением. Основным условием в этом случае является вовлечение пораженной половины тела в активную деятельность. Для этого необходимо расположить пациента пораженной стороной в проход, желательно в сторону двери; поставить прикроватную тумбочку с пораженной стороны (в случае отсутствия выраженных двигательных нарушений) и пр. Также в рамках данного блока можно использовать специальные очки, «выключающие» здоровое и заставляющие работать пораженное поле зрения. Родственники пациента и персонал медицинского учреждения также должны быть проконсультированы на предмет того как необходимо общаться с больным (стоя с поражённой стороны).

По мере улучшения общего состояния пациента и увеличения его работоспособности возможно введение в работу все более активных методов восстановительного обучения. Хорошим подспорьем в этом случае является процедура вестибулярной стимуляции [8], которая позволяет временно сгладить у пациента проявления неглекта, а также оказывает общий тонизирующий эффект на его умственную работоспособность.

На непосредственно нейропсихологических занятиях по преодолению неглект-синдрома могут быть использованы такие приемы как: метод визуального сканирования; чтение текстов с использованием маркеров в начале строки или специальных бегунков для ее прослеживания; перечеркивание линий пополам (единичных или в виде корректурной пробы); рисование, письмо и копирование на листах, поделённых линией; глазодвигательная гимнастика.

Также, помимо собственно нейропсихологической работы, предполагается психотерапевтическая поддержка пациента. В силу возникающий эмоционально-личностных и поведенческих особенностей работа в данном направлении будет иметь свою специфику.

В рамках сотрудничества с родственниками пациентов медицинский психолог выполняет двоякую функцию: он выступает и как психолог-консультант для близких тяжелобольного человека, и как учитель, объясняя родственникам специфику возникшего у пациента нарушения и возможные способы работы с ним. В последнем случае полезными могут оказаться информационные буклеты с четко сформулированными и понятными рекомендациями. Также достаточно эффективно проведение демонстрационных открытых занятий с пациентами.

Исходя из всего вышесказанного, обрисуем примерную схему психологического сопровождения рассматриваемой категории пациентов. Данная схема в описываемом виде разработана и апробируется в неврологическом отделении для больных с НМК в ГУЗ «Тульская городская клиническая больница скорой медицинской помощи им. Д.Я. Ваныкина».

Цель психологического сопровождения: в зависимости от степени выраженности нарушений предотвращение развития неглект-синдрома, восстановление нарушенных компонентов психической деятельности или ослабление проявлений неглект-синдрома у пациентов в остром периоде ишемического инсульта.

Формы реализации сопровождения: индивидуальные и групповые занятия с пациентами, консилиум мультидисциплинарной бригады, консультирование родственников пациентов.

В рамках процесса психологического сопровождения можно выделить следующие блоки работы: диагностический блок, блок работы со специалистами отделения, блок работы с родственниками пациента, блок работы с социально-бытовой средой, блок непосредственной нейропсихологической работы с пациентом.

Таким образом, описанная схема организации психологического сопровождения охватывает все сферы, связанные с пребыванием пациента в условиях неврологического стационара. Это позволяет, на наш взгляд, максимально простимулировать

Bulletin of Medical Internet Conferences (ISSN 2224-6150)
2020. Volume 10. Issue 4

схождение неврологической симптоматики, связанной с патологическим торможением в нейронах головного мозга после инсульта, и подготовить пациента к последующим этапам нейрореабилитации.

Литература

1. Бучацкий К. В. Нейровизуальная диагностика и нейрореабилитация больных гемиспациальным неглектом с помощью инновационных компьютерных технологий // Избранные вопросы нейрореабилитации: материалы VII международного конгресса «Нейрореабилитация — 2015» / редкол.: Г. Е. Иванова [и др.]. М., 2015. С. 47 – 58.
2. Варако Н.А. История нейропсихологической реабилитации // Журнал им. Н.В. Склифосовского Неотложная медицинская помощь. 2014. № 3. С. 44–49.
3. Визель Т.Г., Кондратьева А.М., Шабетник О.И. Особенности субдоминантных синдромов у больных с очаговыми поражениями мозга // Arctic Evironmental Research. 2010. №1.
4. Григорьева В.Н., Сорокина Т.А. Анозогнозия у больных острым полушарным ишемическим инсультом. Неврология, нейропсихиатрия, психосоматика. 2016; 8(2):31-35.
5. Дамулин И.В., Екушева Е.В. Процессынейропластичности после инсульта // Неврология, нейропсихиатрия, психосоматика. 2014;6(3). С. 69-74.
6. Доброхотова Т.А. Нейропсихиатрия. Изд. 2-е, испр. М.: изд-во БИНОМ, 2016. 304 с., ил.
7. Камаева О.В., Полина Монро, Буракова З.Ф. и др. Мультидисциплинарный подход в ведении и ранней реабилитации неврологических больных: Методическое пособие. Часть Организация Инсультного Блока / Под ред. А.А. Скоромца. СПб, 2003.
8. Клинические рекомендации по неврологииЕвропейской федерации неврологических сообществ / под ред. N.E. Gilhus, M.P. Barnes, M. Brainin; науч. ред. Русского изд-я С.С. Никитин. М.: изд. Дом «АВС-пресс», 2012. 698 с.
9. Кокорева М. Е. Роль и функции семьи в социальной адаптации индивида, перенесшего инсульт головного мозга // Знание. Понимание. Умение. 2015. № 1. С. 282–288.
10. Коновалова Е.К. «Инсульт — часть общества» // Избранные вопросы нейрореабилитации: материалы VII международного конгресса «Нейрореабилитация — 2015» / редкол.: Г. Е. Иванова [и др.]. М., 2015. С. 210 – 212.
11. Плужников И.В. Ключевые подходы к проблеме личности в нейропсихологии // Вестник Московского университета. Серия 14. Психология. 2014. № 3. С. 8-18.

© Bulletin of Medical Internet Conferences, 2020

Клинические дисциплины

ID: 2020-04-7-T-19149 Тезис

Колонова К.Н., Лашманова Е.В.

Активация липопероксидации и изменения цитокинового профиля - как проявление синдрома системного воспалительного ответа

ФГБОУ ВО Саратовский ГМУ им. В.И. Разумовского Минздрава России, кафедра патологической физиологии имени академика А.А. Богомольца

Научный руководитель: доц. Полутова Н.В.

Воспаление – типовой патологический процесс, характеризующийся стереотипными нарушениями микрогемодинамики и тканевыми изменениями в зоне воздействия альтерирующего фактора.

Цель настоящего исследования заключалась в расширении существующих представлений о характере системных метаболических расстройств, сопутствующих развитию воспаления и свидетельствующих о формировании синдрома системного воспалительного ответа.

Материал и методы. О состоянии перекисного окисления липидов судили по показателям содержания в крови диеновых конъюгатов (ДК) и малонового диальдегида (МД). Определение уровня ФНОα проводилось методом твердофазного иммуноферментного анализа.

Исследовалась кровь на 1-е и 3-и сутки заболевания 30-ти ожоговых больных, у которых отмечалась средняя форма тяжести ожоговой болезни.

Результаты проведенных исследований позволили выявить следующие изменения: в 1-е и 3-и сутки с момента развития ожоговой болезни на фоне ожогового шока, и соответственно развития выраженной циркуляторной гипоксии, имело место резкое увеличение уровня МДА ($p<0,001$) и ДК ($p<0,001$) в эритроцитах и плазме крови по сравнению с таковыми показателями контрольной группы.

Кроме того, на 1-е и 3-и сутки после получения ожоговой травмы на фоне развития ожогового шока отмечалось возрастание уровня ФНОα ($p<0,001$) по сравнению с показателями контроля.

Выводы. В период ожогового шока наблюдается активация процессов перекисного окисления липидов и отмечается резкое увеличение содержания провоспалительного цитокина ФНОα, что обеспечивает развитие перифокальной воспалительной реакции компенсаторно-приспособительного характера и индуцирует формирование синдрома системного воспалительного ответа.

Ключевые слова: воспаление, ожоговый шок, перекисное окисление

Bulletin of Medical Internet Conferences (ISSN 2224-6150)
2020. Volume 10. Issue 4

ID: 2020-04-7-T-19150 Тезис

Лашманова Е.В., Колонова К.Н.

Оценка изменений содержания в крови молекул средней массы как интегративный показатель определения степени аутоинтоксикации при термической травме

ФГБОУ ВО Саратовский ГМУ им. В.И. Разумовского Минздрава России, кафедра патологической физиологии имени академика А.А. Богомольца

Научный руководитель: доц. Полутова Н.В.

В литературе отсутствуют систематизированные сведения, указывающие на патогенетическую взаимосвязь между тяжестью клинических проявлений термической травмы и изменением уровня молекул средней массы (МСМ).

Целью данной работы явилось определение патогенетической взаимосвязи между тяжестью клинических проявлений ожоговой болезни и степенью повышения содержания в крови МСМ, как интегративного показателя аутоинтоксикации.

Материал и методы. Исследование было проведено у 35 ожоговых больных со среднетяжелой формой патологии на 1-е, 3-и, 10-е, 15-е и 25-е сутки заболевания, что соответствовало стадиям развития ожоговой болезни. Изменения уровня в крови МСМ определяли спектрофотометрическим методом.

Результаты. На первых стадиях развития ожоговой болезни (1-е, 3-и и 10-е сутки патологии) увеличивался уровень МСМ по сравнению с показателями контроля. Ранее мы установили, что в этот период заболевания отмечалась выраженная активация липопероксидации. Вышеизложенное указывает на тесную взаимосвязь дестабилизации биомембран в процессе активации свободнорадикального окисления и выраженности степени аутоинтоксикации в динамике развития термической травмы.

К 15-м и 25-м суткам заболевания наблюдалась положительная клиническая картина ожоговой болезни и, соответственно, содержание в крови МСМ достигало показателей контрольной нормы, что коррелировало со снижением интенсивности липопероксидации.

Выводы. Наличие патогенетической взаимосвязи между тяжестью клинических проявлений патологии и степенью повышения содержания в крови МСМ позволяет рекомендовать этот тест в качестве объективного критерия оценки тяжести заболевания.

Ключевые слова: ожоговая болезнь, липопероксидация

 © Bulletin of Medical Internet Conferences, 2020

ID: 2020-04-5-T-19151 Тезис

Суханова А.Д.

Качественный состав стоматологических гелей наиболее часто применяемых на практике

ФГБОУ ВО Тверской ГМУ Минздрава России, кафедра химии

Научный руководитель: Егиазаров И.М.

Цель исследования: на основе литературных источников и интернет - ресурсов провести анализ качественного состава стоматологических гелей, оказывающих противовоспалительное действие.

Материал и методы: литературные источники и интернет - ресурсы.

Результаты. По данным Всемирной организации здравоохранения болезнь десен, обнаруживается у 15-20% людей среднего возраста (35-44 года). В связи с этим поставленной задачей является анализ литературных источников и интернет - ресурсов для выявления эффективных противовоспалительных гелей.

Самым популярным среди применяемых препаратов гигиены является гель «Пародонтоцид». В его состав входит: фенилсалицилат, масло мяты, масло шалфея мускатного, масло гвоздичное, тимол, аллантоин. Фенилсалицилат является основным противовоспалительным компонентом. Другими важными компонентами в данном препарате являются аллантоин и тимол. Они проявляют вяжущий эффект, в результате чего снижают кровоточивость десен. Данная форма эффективно снимает болевое раздражение, сокращает кровоточивость десен, при этом имеет экологический состав. Однако к недостаткам можно отнести: наличие спиртовых соединений в составе средства. На вопрос об эффективности данного геля, из 27 человек – 96% дали положительную оценку.

Вторым по популярности является стоматологический гель с прополисом «Асепта». Основным действующим веществом является прополис. Данный компонент дает хороший противовоспалительный и противомикробный эффект. «Асепта» уменьшает кровоточивость, оказывает сильное действие на воспаление. Некоторые пациенты отмечают проявление сонливости, ощущение сухости во рту. На вопрос об эффективности данного геля, из 28 человек – 89% дали положительную оценку.

Следующим по популярности является стоматологический гель «Холисал» — препарат, содержащий такие основные активные компоненты, как холин салицилат и цеталкония хлорид. Салицилат обеспечивает блокировку медиаторов воспаления в деснах и в слизистой оболочке. Данный стоматологический препарат обеспечивает эффективное обезболивающее действие и прямое обеззараживающее воздействие на патогенные микроорганизмы. Однако гель вызывает чувство жжения при нанесении и имеет горький вкус. На вопрос об эффективности данного геля, из 21 человека – 86% дали положительную оценку.

Вывод. Проведен анализ содержания наиболее востребованных противовоспалительных средств, указаны достоинства и недостатки.

Ключевые слова: состав стоматологических гелей

Bulletin of Medical Internet Conferences (ISSN 2224-6150)
2020. Volume 10. Issue 4

ID: 2020-04-321-A-19153 Краткое сообщение

Власов А.В., Ломакин М.В., Мурылев В.Ю.

Актуальность проблемы острых инфекционных заболеваний кишечника в Саратовской области

ФГБОУ ВО Саратовский ГМУ им. В.И. Разумовского Минздрава России

Резюме

Кишечные инфекции являются достаточно актуальной проблемой для саратовского региона. По экономической значимости кишечные инфекции занимают 3 место среди всех заболеваний. Большую часть случаев заболеваний кишечными инфекциями составили кишечные инфекции неверифицированной этиологии.

Ключевые слова: кишечные инфекции, статистика, Саратовская область

Острые кишечные инфекции занимают одно из, из которых 65-70% составляют главных мест в инфекционной патологии. По данным ВОЗ, в мире ежегодно болеют острыми желудочно-кишечными инфекционными болезнями (диареями) более 1 млрд человек дети в возрасте до 5 лет.

По этиологическому принципу острые кишечные инфекции делят:

- кишечные инфекции бактериальной природы;
- кишечные инфекции вирусной природы;
- кишечные инфекции протозойной этиологии.

Все ОКИ независимо от этиологии клинически проявляются общетоксическим синдромом и местными нарушениями, связанными с поражением различных отделов желудочно-кишечного тракта (гастрит, энтерит, колит, гастроэнтерит и др.).

В 2017 и 2018 годах в Саратовской области зарегистрировано более миллиона случаев инфекционных и паразитарных заболеваний. В структуре болезней преобладают в основном ОРВИ и грипп.

На протяжении последних двух лет отмечается тенденция к снижению основных показателей заболеваемости по острым кишечным инфекциям установленной этиологии - 24% . Однако по показателю заболеваемости ОКИ неустановленной этиологии был отмечен незначительный рост-5,5%.

Кишечные инфекции находятся на 3 месте по экономической значимости после острых инфекции верхних дыхательных путей и впервые выявленного туберкулёза.

Экономический ущерб за 2017 и 2018 годы составил: от ОКИ с установленной этиологией 109739 тыс. рублей, от ОКИ неустановленной этиологии 406400 тыс. рублей. Общая же экономическая значимость всех инфекционных заболеваний составила 14,6 млрд. рублей. Ущерб от ОКИ составил в результате 3,3%.

В 2017 и 2018 годах в Саратовской области было зарегистрировано более 25000 случаев острых кишечных инфекций с показателем заболеваемости 511,19 на 100 000 населения. Удельный вес острых кишечных инфекций среди общей инфекционной заболеваемости составил 2.3%. Наиболее высокий уровень заболеваемости отмечен в г.Саратове 659,55 на 100 000 населения. В структуре заболеваемости кишечными инфекциями основными являются инфекции с неустановленным возбудителем 65.5 %. Среди инфекций установленной этиологии 52 % это инфекции вызванные бактериальными возбудителями и 48 % инфекции вызванные вирусами. Также в области было зарегистрировано 68 случаев дизентерии. Среди них было установлено 60.4 % дизентерия Флекснера и 39.6 % Зонне. Ведущим путём передачи был пищевой 71.4 %. В 2017 году в Саратовской области было зарегистрировано 775 случаев заболеваний сальмонеллезом. Основными в структуре заболеваемости сальмонеллезом являются сальмонеллы группы Д- 90.1%. Удельный вес группы С и В составил по 5 %. Основным путём передачи был пищевой 61.6 %.

В рамках проведенного раннее анкетирования, нами был задан вопрос о характере и частоте стула. Было опрошено 95 студентов СГМУ лечебного, педиатрического и стоматологического факультетов. Оказалось нарушение характера стула отмечало у себя 48,4 %. 40 % имело жидкий стул менее 3 дней в месяц, а 8,4 % 3 дня в месяц и более. При этом частота стула составила менее 3 раз в сутки у 74,7%, от 3 раз в неделю до 3 раз в сутки у 22,1% и более 3 раз в сутки у 3,2%. Однако такая распространённость не превышает таковую в популяции (10-35%).

Выводы

1. Кишечные инфекции являются достаточно актуальной проблемой для саратовского региона. По экономической значимости кишечные инфекции занимают 3 место среди всех заболеваний.
2. Большую часть случаев заболеваний кишечными инфекциями составили кишечные инфекции неверифицированной этиологии.
3. В основе профилактики ОКИ лежит система мероприятий, направленных на предупреждение заноса инфекции из эндемичных очагов.
4. Большое значение имеют выявление больных и носителей, их своевременная изоляция и санация от возбудителя.
5. В свою очередь локализация и ликвидация очага инфекции предполагают систему карантинных мероприятий, включающих изоляцию и обследование лиц, и провизорную госпитализацию всех страдающих диарейными заболеваниями в очаге инфекции.

Литература

1. Государственный доклад «О состоянии санитарно – эпидемиологического благополучия населения в Российской Федерации в 2017 г. » по Саратовской области // *URL: //* 64.rospotrebnadzor.ru/328
2. Власов А.В., Канаев А.М. Гастроэнтерологическая симптоматика и характер питание у студентов-медиков // Бюллетень медицинских Интернет-конференций. 2019. ID: 2019-03-8-T-18987. URL: //medconfer.com/node/18987.

 © Bulletin of Medical Internet Conferences, 2020

ID: 2020-04-24-A-19170 Оригинальная статья

Заривчацкий М.Ф., Журавлев О.С., Амарантов Д.Г., Косарева П.В.

Исследование особенностей клинической анатомии эмпиемы плевры

ФГБОУ ВО ПГМУ им. академика Е.А. Вагнера Минздрава России

Резюме

Цель: обнаружить критерии, позволяющие дифференцировать стадии эмпиемы плевры при гистологическом исследовании малого участка ткани легкого, и на основе обнаруженных критериев создать способ диагностики стадии эмпиемы плевры.

Материал и методы. Были проведены иммуногистохимические исследования аутопсийных материалов, полученных от 34 умерших пациентов с неспецифическими эмпиемами плевры. Выявляли распространенность экспрессии ядерного маркера – регуляторного протеина Ki-67.

Результаты. При исследовании уровня экспрессии Ki-67 выявлено, что первой стадии эмпиемы плевры соответствует индекс пролиферации не более 1%. Второй стадии эмпиемы соответствует индекс пролиферации более 17% в зоне воспалительных изменений и от 5 до 12% в зоне легкого с не измененной структурой. Третьей стадии эмпиемы соответствует индекс пролиферации более 17% в зоне воспалительных изменений и более 12% в зоне не измененного легкого.

Внедрение результатов исследования позволили своевременно вывить третью стадию при лечении 332 больных неспецифическими эмпиемами плевры с хорошими клиническими результатами.

Заключение. Исследование распространенности экспрессии регуляторного протеина Ki-67 при торакоскопической биопсии легкого позволяет выполнить раннее прогнозирование тактики лечения неспецифической эмпиемы плевры.

Ключевые слова: эмпиема плевры, биопсия, иммуногистохимическое исследование

Введение

Течение патологического процесса при неспецифической эмпиеме плевры имеет стадийность и в каждой стадии заболевания имеются свои особенности хирургического лечения [1]. При лечении больных с первой или второй стадией заболевания можно добиться расправления легкого и купирования воспалительного процесса не прибегая к травматичным операциям [1]. В эти стадии заболевания используются плевральная пункция, дренирование плевральной полости. Особенно широко в последние 2 десятилетия в лечении острой эмпиемы плевры используется торакоскопия [2, 3, 4]. Иной подход требуется при лечении больных с третьей стадией эмпиемы плевры. Массивный соединительнотканный панцирь, покрывающий легкое и явления пневмосклероза в этой стадии заболевания делают расправление легкого с ликвидацией эмпиемной полости невозможными. Для достижения выздоровления этим больным требуется выполнение травматичных, порой калечащих операций – декортикации легкого, плевропульмонэктомии и т.д. [5, 6].

На примере лечения многих патологий доказано, как важно для выбора оптимальной хирургической тактики учесть особенности клинической анатомии заболевания [7]. Однако в практической деятельности при верификации стадии эмпиемы плевры возникает ряд сложностей. Например, нет четких количественных критериев регламентирующих различия между стадиями эмпиемы плевры. Кроме того, разные авторы используют порой разные классификации для деления эмпиемы плевры на стадии. Чаще всего исследователи применяют классификацию по морфологическим стадиям эмпиемы плевры и классификацию Andrews N., Parker E.F., Shaw R.R. et. al. (1962) [6]. Любая известная классификация, описывающая деление эмпиемы плевры на стадии использует гистологические характеристики легкого и плевры. Таким образом, для точной верификации стадии эмпиемы плевры требуется биопсия не только плевры, но и легкого. При этом травма легкого, неизбежная при выполнении биопсии может привести к формированию бронхиального свища, что кратно осложнит течение заболевания. Поэтому к биопсии легкого прибегают редко, а если и выполняют ее, то иссекают небольшой поверхностный кусочек легкого. Малый объем исследуемого материала снижет достоверность определения стадии эмпиемы плевры.

Цель: обнаружить критерии, позволяющие дифференцировать стадии эмпиемы плевры при гистологическом исследовании малого участка ткани легкого, и на основе обнаруженных критериев создать способ диагностики стадии эмпиемы плевры.

Материал и методы

Множество современных работ свидетельствует о том, что высокоэффективную оценку биопсийного материала дают возможность выполнить иммуногистохимические методы исследования [8, 9, 10].

Работа выполнена по данным патологоанатомических исследований 34 умерших пациентов, страдавших неспецифическими эмпиемами плевры. Критериями включения в исследование служили неспецифический характер эмпиемы плевры и возраст пациентов старше 14 лет. Критерием исключения было наличие сведений, о каких либо иных заболеваниях легкого и плевры. После проведения патологоанатомического вскрытия и гистологического исследования мы оценивали макроскопические и микроскопические характеристики патологоанатомического процесса и отобрали группы больных, патологические проявления которых однозначно соответствовали одной из трех стадий эмпиемы плевры всех классификаций. У 4 пациентов нашли первую стадию, у 5 пациентов – вторую стадию и у 5 больных - третью стадию эмпиемы плевры.

При проведении иммуногистохимического исследования у этих пациентов, выявляли распространенность экспрессии ядерного маркера – регуляторного протеина Ki-67 (в ядрах клеток, вступивших в митоз). Мы выбрали протеин Ki-67 потому, что обнаружение значительного числа иммунопозитивных клеток к регуляторному белку Ki-67 свидетельствует о том, что в исследуемом участке легкого начинается образование фиброзных изменений, даже если при этом отсутствуют гистологические и гистохимические признаки фиброза [8, 9, 10].

© Бюллетень медицинских Интернет-конференций, 2020

Bulletin of Medical Internet Conferences (ISSN 2224-6150)
2020. Volume 10. Issue 4

В ходе исследования новообразованной соединительной ткани анализировали распространенность экспрессии ядерного маркера – регуляторного протеина Ki-67 и определяли выраженность пролиферации клеток. Использовали индекс пролиферации, который определяли, вычисляя процентное соотношение числа позитивных ядер к 100 учтенным ядрам.

Результаты

У 4 пациентов диагностировали первую стадию эмпиемы плевры. При гистологическом и гистохимическом исследовании у них находили: в висцеральной плевре и подлежащей паренхиме легкого - воспалительную (лимфолейкоцитарную) инфильтрацию, полнокровие мелких кровеносных сосудов, умеренно выраженную эмфизему легкого. Глубже находили неизмененную ткань легкого, в которой не было эмфиземы, отсутствовали явления воспаления и инфильтрации.

При изучении экспрессии регуляторного протеина Ki-67 у больных имевших первую стадию эмпиемы плевры был определен индекс пролиферации ≤1%. Это сообщало о том, что значимой экспрессии Ki-67 в легочной ткани этих пациентов мы не нашли, хотя при этом мы находили единичные клетки с позитивными ядрами. По данным литературы такая картина характерна для естественного уровня тканевой регенерации [8]. Отсутствие значимой экспрессии Ki-67 свидетельствует о преобладании острых воспалительных процессов над пролиферативными.

У 5 пациентов нашли вторую стадию эмпиемы плевры. При выполнении гистологического исследования находили гнойное воспаление в висцеральной плевре и еще более выраженное гнойное воспаление в субплевральной легочной паренхиме, на фоне гнойного воспаления выявляли новообразованную соединительную ткань. Висцеральная плевра была утолщена и содержала хаотично ориентированные коллагеновые волокна. Обнаруживались зрелые лимфоциты и фибробласты, а так же значительное число новообразованных мелких сосудов.

В этой группе пациентов на фоне явлений воспаления в легком, отчетливо определялась пограничная зона за счет формирования в ней явлений фиброза. В этой зоне выявлялся фиброз отдельных межальвеолярных перегородок совместно с соединительными тяжами. Несмотря на явления фиброза, структурная организация ткани легкого во многом была сохранена. В глубже расположенных отделах легочной паренхимы находили нарушение альвеол и ацинусов за счет появления коллагеновых волокон и воспалительной инфильтрации.

При изучении экспрессии Ki-67 у больных, имевших вторую стадию эмпиемы плевры, при исследовании фиброзно-измененных участков плевры и легкого индекс пролиферации составил 3±0,014%. Здесь были найдены интенсивные новообразованные капилляры и интенсивная воспалительная инфильтрация. В зоне образующихся фиброзных изменений, в клетках инфильтратов межальвеолярных перегородок определяли индекс пролиферации равный 17,67±3,63%. В глубже расположенной структурно не измененной ткани легкого индекс пролиферации составил 5,6±0,966%.

У 5 пациентов обнаружена третья стадия эмпиемы плевры. При гистологическом исследовании у этих пациентов обнаружено, что плевра и подлежащие отделы легочной паренхимы замещены зрелой волокнистой соединительной тканью. Здесь обнаружены тесно лежащие пучки коллагеновых волокон, новообразованные сосуды, фибробласты. В этой группе пациентов, как и у больных с второй стадией эмпиемы также отчетливо определялась своеобразная послойность формирования патологических изменений легочной ткани. Непосредственно под зоной фиброза находилась переходная зона, где фиброзные изменения находились в стадии формирования, затем обнаруживали слой отчетливых воспалительных изменений, и только глубже выявляли не измененную легочную ткань.

При изучении экспрессии Ki-67 у больных, имевших третью стадию эмпиемы плевры, в зоне формирующихся фиброзных изменений («переходной зоне») выявили индекс пролиферации 6±2,828%; в зоне воспалительных изменений индекс пролиферации составил 18,62±1,652%; в неизмененной легочной ткани индекс пролиферации составил 12,25±0,831%.

Проведенное иммуногистохимическое исследование у пациентов с третьей стадией эмпиемы плевры показало, что наибольшая экспрессия Ki-67 отмечается в зоне воспалительных изменений. При этом, в зоне легкого с сохраненной гистологической структурой определялся высокий уровень экспрессии Ki-67, который был на много больше уровня пролиферации в зоне гистологически не измененной ткани легкого у больных, имевших вторую стадию эмпиемы плевры, что свидетельствует о высокой активности и наклонности к прогрессированию продуктивного воспалительного процесса у больных, имеющих значительные фиброзные изменения.

Данные выполненных исследований позволили нам выявить количественные критерии трех стадий эмпиемы плевры. При исследовании уровня экспрессии Ki-67 первой стадии эмпиемы плевры соответствует обнаружение в исследуемом образце индекса пролиферации не более 1%. Вторую стадию эмпиемы плевры следует диагностировать в том случае, если в зоне воспалительных изменений обнаруживается индекс пролиферации клеток соединительной ткани более 17%, а в зоне легкого имеющего гистологически не измененную структуру – индекс пролиферации в диапазоне от 5 до 12%. Третью стадию эмпиемы плевры следует диагностировать при обнаружении в зоне воспалительных изменений индекса пролиферации превышающего 17% в сочетании с индексом пролиферации более 12% в зоне легкого имеющего не измененную гистологическую структуру.

Результаты исследования позволили создать методику определения стадии эмпиемы плевры: «Способ диагностики стадии эмпиемы плевры» (патент на изобретение №2400752 от 27.09.2010).

Эту методику применили в лечении пациентов с эмпиемой плевры. Методика осуществлялась следующим образом: всем больным поступившим в отделение торакальной хирургии проводили торакоскопию. В процессе выполнения торакоскопической санации полости эмпиемы плевры оценивали состояние висцеральной и париетальной плевры, подвижность и упругость легкого, его способность к реэкспансии. По результатам торакоскопической диагностики выделяли пациентов, которым не могли исключить наличие третьей стадии эмпиемы плевры. Этим больным производили биопсию, после чего дренировали плевральную полость по Бюлау. После торакоскопии выполняли лечебные мероприятия, включающие дифференцированный подход к выбору пассивной или активной аспирации по плевральному дренажу, мероприятия инфузионной, антибактериальной терапии и т.п. Параллельно, сразу после выполнения биопсии, биоптат направляли на гистологические и иммуногистохимическое исследование. Для получения результата гистологического исследования и выявления экспрессии Ki-67 обычно требовалось не менее 5-7 дней. По результатам иммуногистохимического исследования формировали тактику лечения. В случае верификации первой или второй стадии эмпиемы плевры констатировали сохраненную способность легкого к реэкспансии и продолжали ведение плевральной

 © Bulletin of Medical Internet Conferences, 2020

полости на дренаже с выполнением при необходимости этапных торакоскопий. При верификации третьей стадии эмпиемы плевры делали заключение о том, что способность легкого к реэкспансии частично или полностью утрачена. При сохранении на этот момент остаточной эмпиемной полости решали вопрос о выполнении открытых операций – декортикации легкого, плеврэктомии, плевропульмонэктомии и плевролобэктомии, торакопластики и торакомиопластики. Операцию выполняли после стихания явлений интоксикации. До этого момента продолжали лечение дренированием.

В период с 2005 по 2012 гг. в отделение торакальной хирургии ГАУЗ ПК ГКБ №4 г. Перми поступило 332 больных с ранее не леченными эмпиемами плевры. Всем больным при поступлении была выполнена торакоскопия. В процессе торакоскопической диагностики и мероприятий торакоскопической санации у 45 (13,36%) пациентов было невозможно отвергнуть наличие третьей стадии эмпиемы плевры. Этим больным была выполнена биопсия легкого. Первую стадию не выявили ни у одного больного. Вторую стадию диагностировали у 22 пациентов. Этим больным после выполнения торакоскопии продолжено дренирование и консервативная терапия. У 19 больных это привело к расправлению легкого, закрытию эмпиемной полости и выздоровлению. Умер один пациент. У двух больных не удалось окончательно расправить легкое и образовалась хроническая эмпиема плевры. Оба пациента были оперированы: одному выполнена декортикация легкого, другому плевролобэктомия. У обоих пациентов достигнуто выздоровление.

По результатам гистологического исследования биоптата и выявления экспрессии Ki-67 третья стадия эмпиемы плевры была выявлена у 23 (3,39%) больных. Из них умерло 2 пациента. У 5 больных в период приготовления гистологических препаратов и проведения иммуногистохимических исследований, на фоне проведения лечения дренированием и консервативной терапии, удалось в значительной степени расправить легкое. У этих пациентов сформировалась небольшая остаточная полость. В ходе дальнейшего лечения у всех больных нормализовалось общее состояние, температура и показатели анализов. У 4 больных удалось добиться облитерации остаточной полости с формированием массивных плевральных наложений, а у 1 пациента сформировалась маленькая (менее 50 мл) сухая остаточная полость, что позволило констатировать клиническое выздоровление. У 16 из этих больных расправить легкое не удалось. По мере нормализации общего состояния им произвели оперативное лечение, направленное на закрытие эмпиемной полости.

Обсуждение

Результаты клинического исследования подтверждают правильность выбранных нами количественных критериев определения стадии эмпиемы плевры. Так, у 22 больных, была выявлена вторая стадия эмпиемы плевры. У 19 из них удалось расправить легкое, не прибегая к каким-либо открытым операциям. Это, подтверждает сохраненную способность легкого к реэкспансии у этой группы больных. Наличие сохраненной способности к реэкспансии легкого исключает третью стадию эмпиемы плевры и свидетельствует, что вторая стадия эмпиемы плевры была правильно диагностирована с помощью предложенной нами методики. У оставшихся трех пациентов способность легкого к реэкспансии была так же сохранена, однако один из них умер на 3 сутки от поступления при явлениях септического шока, а у 2 пациентов, которым потребовалось выполнение открытых операций причиной нерасправления легкого и перехода эмпиемы плевры в третью стадию стало наличие массивных бронхиальных свищей.

У 23 пациентов с помощью предложенного метода была диагностирована третья стадия эмпиемы плевры. Ни у одного из них не удалось полностью расправить легкое без открытого травматичного оперативного вмешательства. Даже у тех 5 пациентов, у которых легкое частично сохранило способность к расправлению, сформировалась остаточная полость. Это подтверждает тот факт, что у этих пациентов на легком сформировался соединительнотканный «панцирь», препятствующий расправлению, а в субплевральном слое легочной паренхимы появились явления плеврогенного пневмофиброза, которые уменьшили объем легочной ткани, что не позволило легкому занять весь объем плевральной полости.

Сказанное свидетельствует о том, что предложенная методика является эффективным методом определения стадии эмпиемы плевры и может быть широко использована в клинической практике.

Заключение

Для раннего прогнозирования тактики хирургического лечения неспецифической эмпиемы плевры необходимо при поступлении таких больных в хирургический стационар проводить торакоскопию, во время которой параллельно с мероприятиями торакоскопической санации следует оценить способность легкого к реэкспансии и отдифференцировать группу больных с возможной третьей стадией эмпиемой плевры. Этим больным необходимо выполнить биопсию легкого и провести гистологическое и иммуногистохимиеское исследование биоптата с изучением экспрессии регуляторного протеина Ki-67. При определении в исследуемом образце индекса пролиферации не более 1% нужно сделать вывод о наличии I стадии эмпиемы плевры. При выявлении индекса пролиферации в зоне воспалительных изменений более 17%, а в зоне легкого с визуально сохраненной структурой от 5 до 12% следует верифицировать вторую стадию эмпиемы плевры. При обнаружении индекса пролиферации в зоне воспалительных изменений более 17% и в зоне легкого с не измененной гистологической структурой более 12% следует констатировать третью стадию эмпиемы плевры. У больных с первой и второй стадией эмпиемы плевры следует продолжить консервативную терапию на фоне дренирования плевральной полости. У больных с третьей стадией эмпиемы плевры, при отсутствии отчетливой тенденции легкого к расправлению на день получения результата биопсии следует решить вопрос о выполнении открытых операций, направленных на расправление легкого.

Литература

1. Lee S.F., Lawrence D., Booth H., Morris-Jones S., Macrae B., Zumla A. Thoracic empyema: current opinions in medical and surgical management // Curr. Opin. Pulm. Med. - 2010. - №16. - P. 194–200.
2. Амарантов Д.Г., Баландина И.А., Нагаев А.С., Бриток В.А. Тактические ошибки, возникающие при выполнении торакоскопии у больных с тотальной эмпиемой плевры // Эндоскопическа хирургия. - 2014. - Т. 20. - №1. - С. 22.
3. Нагаев А.С., Баландина И.А., Амарантов Д.Г. Торкоскопическая санация плевральной полости в лечении больных с острой тотальной эмпиемой плевры // Грудная и сердечно-сосудистая хирургия. - 2008. - №5. - С. 51-54.
4. Niimi S., Satou B., Asaoka M. Pyothorax due to ruptured lung abscess successfully treaed by video-assisted thoracic surgery; report of a case // Kyobu Geka. - 2010. - Vol. 63. - №9. - P. 833-835.

5. Слободенюк И.Ф., Полежаев А.А., Нехай К.Х., Шкуратов А.Г., Суднищиков В.В., Емельянов И.В., Бобырева М.Г. Тактические вопросы лечения эмпиемы плевры, осложненной бронхоплевральными свищами // Тихоокеанский медицинский журнал. - 2011. - №1. - С. 41-44.
6. Andrews N.C., Parker E.F., Shaw R.R., Wilson N.J., Webb W.R. Management of nontuberculous empyema // Am. Rev. Resp. Dis. - 1962. - №85. - P. 935–936.
7. Федорова Н.А., Амарантов Д.Г. Анатомические характеристики лапаротомии при тонкокишечной непроходимости // Журнал анатомии и гистопатологии. - 2015. - Т. 4. - №3. - С. 123.
8. Итмезех А. Механизмы формирования пневмосклероза при хроническом эндотоксикозе (экспериментальное исследование) // Автореф. дисс... к.м.н. Волгоград. - 2006. - 24 с.
9. Маркусевич Е.В. Иммуноморфологическая характеристика гистиоцитоза легких из клеток Лангерганса // Автореф. дисс… к.м.н. – Санкт-Петербург. 2008. – 24 с.
10. Чепурненко М.Н. Морфологическая характеристика тканей кожи в регенерационном гистогенезе при механической травме в эксперименте // Автореф. дисс… к.б.н. – Санкт-Петербург, 2007. – 18 с.

© Bulletin of Medical Internet Conferences, 2020

ID: 2020-04-24-A-19173 Оригинальная статья

Альхамаидх А.А., Амарантов Д.Г., Журавлев О.С., Гудков О.С.

Исследование клинической анатомии селезенки для расчета оптимальных размеров оперативного доступа к ней

ФГБОУ ВО ПГМУ им. академика Е.А. Вагнера Минздрава России

Резюме

Цель: разработать способ прогнозирования оптимального размера косой лапаротомии при выполнении спленэктомии.

Материал и методы. Для разработки способа прогнозирования размеров лапаротомии использовались фундаментальные исследования параметров оперативного действия и изучение индивидуальных особенностей клинической анатомии селезенки при компьютерной томографии. Вновь разработанный способ был применен в лечении 108 больных, нуждающихся выполнении спленэктомии.

Результаты. Выявлено, что оптимальная длина лапаротомии равна 98% расстояния от центра ворот селезенки до центра лапаротомии, которые должны располагаться в одной сагиттальной плоскости. Центр лапаротомии и расстояние от него до центра ворот селезенки определяли в предоперационном периоде при компьютерной томографии. Предложенный способ определения размеров лапаротомии использован при выполнении 25 открытых спленэктомий. Получены хорошие клинические результаты.

Заключение. Внедрение в клиническую практику предлагаемого способа определения размеров лапаротомии позволяет на 23% уменьшить размеры лапаротомии, снизить операционную травму без потери качества выполнения спленэктомии.

Ключевые слова: лапаротомия, спленэктомия, клиническая анатомия

Введение

Существуют заболевания, по большей части болезни крови, для лечения которых бывает необходимо удаление селезенки: талассемия, микросфероцитарная анемия и другие [1, 2, 3].

Всеобщим направлением современной хирургии является стремление выполнять операции с помощью малоинвазивных эндоскопических технологий. Преимуществами внутриполостной эндоскопии являются меньшая операционная травма, возможность ранней активизации больных в послеоперационном периоде, положительных косметический эффект, сокращение сроков госпитализации больных [4]. При этом имеются типичные сложности, характерные для эндоскопии [5].

При выполнении спленэктомии используются различные виды оперативных доступов, но современные врачи стремятся выполнять менее травматичную лапароскопию [6]. При выполнении лапароскопической спленэктомии возможно возникновение необходимости конверсии - экстренного выполнения лапаротомии [7, 8]. Причинами конверсии в лапаротомию могут быть большие размеры селезенки, повреждение селезеночных сосудов с возникновением кровотечения в области ворот селезенки [7].

Обычным доступом при выполнении конверсии является косая лапаротомия в левом подреберье выполняемая параллельно левой реберной дуге, на 1,5 см ниже ее [7]. Хирург обычно выполняет ее в спешке, размеры лапаротомии выбирает субъективно и может сделать ее как излишне большой, так и излишне маленькой. Понятно, что чрезмерно широкая лапаротомия влечет за собой излишнюю операционную травму, а неоправданно маленькая лапаротомия не дает возможности свободно и быстро выполнить операцию со всеми вытекающими последствиями.

Оптимальный размер лапаротомии определяется в первую очередь индивидуальными особенностями клинической анатомии селезенки, удаленностью ее от лапаротомического отверстия, особенностями топографии ее ворот. Доказано, что учет индивидуальных анатомических особенностей органа и прогнозирование индивидуальных размеров и положения лапаротомии в предоперационном периоде повышает эффективность хирургического доступа [9]. Это определило цель работы.

Цель: разработать способ прогнозирования оптимального размера косой лапаротомии при выполнении спленэктомии.

Материал и методы

При выполнении работы мы опирались на фундаментальные исследования параметров оперативного действия, предложенные А.Ю. Созон-Ярошевичем [10]. А.Ю. Созон-Ярошевич (1954) определил, что операционный доступ должен быть с одной стороны наименее травматичен, а с другой стороны доступ должен обеспечивать оптимальный простор для манипуляций хирурга в ране. Им были определены пять критериев доступности объекта операции: 1) направление оси операционного действия; 2) глубина раны; 3) угол операционного действия; 4) угол наклонения оси операционного действия; 5) зона доступности.

Следуя постулатам, изложенным в работе А.Ю. Созон-Ярошевича, мы разработали способ вычисления оптимальных размеров лапаротомии при выполнении спленэктомии.

Для индивидуализации параметров оперативного доступа мы проводили дооперационное исследование индивидуальных особенностей клинико-анатомических характеристик больных с помощью компьютерной томографии.

Указанный способ был применен в Европейской больнице сектора Газа Республики Палестина в период 2017-2019 гг при выполнении 108 спленэктомий.

Результаты

При разработке способа определения размеров лапаротомии мы исходили из ряда положений. Угол операционного действия определяет возможность перемещения в ране пальцев хирурга и инструментов. Известно, что угол операционного действия образуется линиями, проведенными через кожные края операционной раны к объекту оперирования. Идеальным для эффективного оперирования является угол операционного действия в 90° и более, а при угле операционного действия менее 15° оперировать невозможно. Среднее положение между этими величинами занимает угол в 52,5°, величину которого мы приняли за оптимальную.

© Бюллетень медицинских Интернет-конференций, 2020

Bulletin of Medical Internet Conferences (ISSN 2224-6150)
2020. Volume 10. Issue 4

Глубина операционной раны - это расстояние между поверхностью раны и наиболее глубокой ее точкой. Чем меньше глубина операционной раны, тем легче оперировать. Ось операционного действия – это линия, соединяющая глаз хирурга с объектом оперирования. Угол наклонения оси операционного действия - это угол между осью операционного действия и плоскостью операционной раны. Идеальный угол наклонения оси операционного действия равен 90°.

Таким образом, идеальные условия оперирования создаются тогда, когда биссектриса угла операционного действия совпадает с осью операционного действия и с минимальной глубиной операционной раны, а угол наклонения оси операционного действия равен 90°.

Другими словами, оптимальная лапаротомия является основанием равнобедренного треугольника (ABC), вершина которого расположена в точке операционного действия (B), ребра которого являются лучами угла операционного действия (ABC). Угол операционного действия является вершинным углом этого треугольника и равен 52,5°. При этом высота, опущенная из вершинного угла является одновременно биссектрисой угла операционного действия, осью операционного действия и глубиной операционной раны как показано на рисунке 1.

Таким образом, для выполнения оптимальной косой подреберной лапаротомии для спленэктомии, нам нужно сначала наметить линию лапаротомии, которая проходит на 1,5 см ниже левой реберной дуги. Основным местом операционного действия при выполнении спленэктомии является место обработки селезеночных сосудов - ворота селезенки. Поэтому разрез на линии лапаротомии нужно расположить таким образом, что бы он стал основанием равнобедренного треугольника (ABC), вершина которого расположена в анатомическом центре ворот селезенки (B).

Для того, что бы вычислить длину основания такого треугольника, нам необходимо знать величину вершинного угла (ABC) и длину высоты вершинного угла (BD). Размер основания подобного треугольника (оптимальная длина лапаротомии) (AC) равен длине высоты, проведенной из вершинного угла (BD), умноженной на тангенс половины величины вершинного угла (ABC) и умноженной на 2. Величина вершинного угла ABC нам известна и определена как 52,5°. Половина этого угла равна 26,25°. Тангенс половины угла в 52,5° (то есть 26,25°) равен 0,49. Исходя из этого, формула вычисления длины лапаротомии выглядит следующим образом: AC = BD×tg ½52,5°×2 = BD×tg 26,25°×2 = BD×0,49×2 = BD×0,98.

Другими словами можно сказать, что оптимальная длина лапаротомии равна 98% от глубины операционной раны. Таким образом, для дооперационного прогнозирования длины лапаротомии нам остается определить глубину будущей операционной раны.

В обычной клинической практике дооперационная информация о глубине операционной раны отсутствует. Для получения такой возможности мы использовали современные способы визуализации клинической анатомии селезенки. Исходили из того, что для обеспечения угла наклонения оси операционного действия в оптимальном значении 90°, линия глубины операционной раны должна располагаться перпендикулярно фронтальной плоскости тела, то есть в сагиттальной плоскости.

Глубина операционной раны прогнозировалась при компьютерной томографии. Сначала при 3D-моделировании определяли точку центра ворот селезенки. Затем через центр ворот селезенки выстраивали сагиттальную плоскость. Место пересечения сагиттальной плоскости с линией лапаротомии определяли как центр лапаротомии. Расстояние от центра лапаротомии до центра ворот селезенки являлось планируемой глубиной операционной раны. Согласно представленной выше формуле, длину лапаротомии мы определяли как 98% этого расстояния.

Далее, по данным компьютерной томографии, мы определяли положение центра лапаротомии относительно анатомических ориентиров. Обычно определяли расстояние от центра лапаротомии до вершины мечевидного отростка.

После этого мы маркировали центр лапаротомии на коже пациента. От центра лапаротомии, по линии лапаротомии в обе стороны отмеряли половину вычисленной ранее длины лапаротомии и наносили линию прогнозируемого разреза маркером на кожу больного.

Планируемая таким образом лапаротомия отвечала всем заявленным требованиям к оптимальной лапаротомии, а именно:

- нанесенная на кожу линейная разметка лапаротомии являлась основанием виртуального равнобедренного треугольника с вершиной, расположенной в центре ворот селезенки и с вершинным углом равным 52,5°;
- глубина раны соответствовала оси операционного действия, а угол наклонения оси операционного действия равнялся 90°.

В Европейской больнице Газа в период 2017-2019 гг было выполнено 98 лапароскопических спленэктомий с 15 конверсиями в лапаротомию и 10 открытых спленэктомий.

Заболеваниями, которые привели к необходимости выполнения спленэктомии стали у 36 (33,3%) больных серповидноклеточная анемия, у 25 (23,1%) больных талассемия, у 11 (10,2%) пациентов аутоиммунная тромбоцитопения, у 10 (9,3%) пациентов апластическая анемия и у 27 (25%) больных выявлены прочие заболевания.

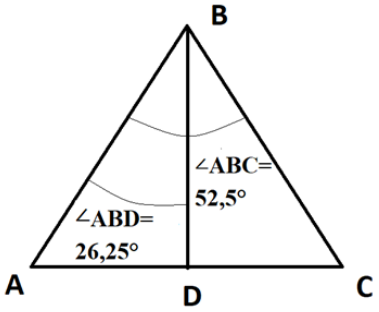

Рисунок 1. Схема расположения объекта оперирования (B) и лапаротомии (AC)

© Bulletin of Medical Internet Conferences, 2020

Во всех 25 случаях выполнения открытых спленэктомий в предоперационном периоде проводилось прогнозирование размеров лапаротомии по предлагаемой методике. По свидетельству оперирующих хирургов, при использовании предлагаемой методики обработка элементов ворот селезенки была технически удобной и выполнялась быстро и эффективно. Все больные выздоровели.

Средний размер лапаротомии у этих 25 больных составил 13,7 см. Расширение размеров лапаротомии потребовалось только в 1 случае из-за массивного спаечного процесса после перенесенного ранее панкреонекроза.

Во всех случаях обработка сосудов ворот селезенки была быстрой и эффективной. Все больные выписаны с выздоровлением.

У всех больных были выполнены измерения возможных размеров лапаротомии, так как если бы она выполнялась по классическим канонам – от срединной до передней подмышечной линии. Средний возможный размер лапаротомии при выполнении ее в соответствии с классическими рекомендациями составил 17,9 мм. Таким образом, достигнуто снижение размеров лапаротомии на 23%.

Обсуждение

Выполнение хирургических доступов с учетом параметров оперативного действия давно доказало свою высокую эффективность в различных отраслях хирургии [10]. Расчет размеров и места расположения косой лапаротомии в левом подреберье для выполнения спленэктомии с позиции обеспечения оптимальных параметров оперативного действия позволяет выполнить оперативное вмешательство в максимально комфортных и наименее травматичных условиях. Это особенно важно при выполнении спленэктомии при гематологических заболеваниях, для которых характерны большие и гигантские размеры селезенки, вызывающие большие трудности в обработке селезеночных сосудов. Поэтому разработанная методика, эффективность которой доказал опыт ее клинического применения, может быть рекомендована для внедрения в практику лечения болезней, в лечении которых используется спленэктомия.

Заключение

1. Центр косой подреберной лапаротомии при выполнении спленэктомии должен располагаться в точке пересечения линии лапаротомии и сагиттальной плоскости, построенной через центр ворот селезенки при дооперационной компьютерной томографии.
2. Оптимальный размер лапаротомии составляет 98% расстояния от анатомического центра ворот селезенки до центра лапаротомии, выявленного при компьютерной томографии.
3. Дооперационное исследование клинической анатомии селезенки по данным компьютерной томографии позволяет выбрать оптимальные размеры лапаротомии, на 23% уменьшить размеры лапаротомии, что снижает операционную травму без потери качества выполнения спленэктомии.

Литература

1. Поддубный И.В., Евстафьева И.И., Исаев А.А., Толстов К.Н. Лапароскопическая спленэктомия у детей с микросфероцитарной анемией и Р-талассемией // Российский вестник детской хирургии, анестезиологии и реаниматологии. - 2012. - Т. 2. - №4. - С. 11-16.
2. Бабаев Ф.А.О., Бабазаде Д.Ф.К. Показания к спленэктомии и периоперационный менеджмент пациентов после спленэктомии // В сборнике: «Актуальные вопросы современной хирургии» сборник научно-практических работ, посвященный 70-летию заведующего кафедрой общей хирургии им. проф. М.И. Гульмана КрасГМУ им. проф. В.Ф. Войно-Ясенецкого заслуженного деятеля науки РФ, заслуженного врача России, академика РАЕН, профессора, доктора медицинских наук Юрия Семеновича Винника. 2018. С. 244-246.
3. Mikamori M., Tanemura M., Furukawa K., Saito T., Ohtsuka M., Suzuki Y., Imasato M., Kishi K., Akamatsu H / Laparoscopic splenectomy for isolated splenic sarcoidosis: A case report // Int. J. Surg. Case. Rep. - 2019 Apr 19;60:79-81. doi: 10.1016/j.ijscr.2019.04.031. [Epub ahead of print].
4. Баландина И.А., Амарантов Д.Г., Нагаев А.С., Бриток В.А. Торакоскопическое лечение базальных эмпием плевры // Врач-аспирант. 2013. Т. 59. № 4.1. С. 134-139.
5. Амарантов Д.Г., Баландина И.А., Нагаев А.С., Бриток В.А. Тактические ошибки, возникающие при выполнении торакоскопии у больных с тотальной эмпиемой плевры // Эндоскопическая хирургия. 2014. Т. 20. № 1. С. 22.
6. Данишян К.И., Карагюлян С.Р., Соболева О.А. Лапароскопическая спленэктомия у больных апластической анемией и иммунной тромбоцитопенической пурпурой // Гематология и трансфузиология. 2016. Т. 61. № 1-S1. С. 110.
7. Унанян М.К., Шабунин А.В., Мумладзе Р.Б., Мелконян Г.Г. Видеолапароскопическая спленэктомия у гематологических больных в условиях спленомегалии // Московский хирургический журнал. 2015. № 4 (44). С. 5-8.
8. Силаев М.А., Карагюлян С.Р., Буланов А.Ю., Джулакян У.Л., Егорова Е.К., Магомедова А.У., Капланская И.Б., Пантелеев И.В. Спленэктомия при массивной и гигантской спленомегалии // Гематология и трансфузиология. 2011. Т. 56. №1. С. 6-10.
9. Федорова Н.А., Амарантов Д.Г. Анатомические характеристики лапаротомии при тонкокишечной непроходимости // Журнал анатомии и гистопатологии. - 2015. - Т.4. - №3. - с. 123.
10. Созон-Ярошевич А.Ю. Анатомо-хирургическое обоснование хирургических доступов к внутренним органам // Ленинград : Медгиз, 1954. – 180 с.

Bulletin of Medical Internet Conferences (ISSN 2224-6150)
2020. Volume 10. Issue 4

ID: 2020-04-24-A-19174 Оригинальная статья

Колышова Е.В., Амарантов Д.Г., Гудков О.С., Журавлев О.С.

Способ пересечения поджелудочной железы при выполнении ее резекции

ФГБОУ ВО ПГМУ им. академика Е.А. Вагнера Минздрава России

Резюме

Цель. Разработать способ пересечения поджелудочной железы, сопровождающийся минимальной кровопотерей и исключенной возможностью имплантационного метастазирования.

Материал и методы. Был проведен анализ недостатков ранее предложенных методов пересечения поджелудочной железы. Проведен анатомический эксперимент с использованием 12 поджелудочных желез, полученных при патологоанатомических вскрытиях. Проанализированы результаты выполнения 22 резекций поджелудочной железы.

Результаты. Создан метод пересечения поджелудочной железы, при котором перед пересечением поджелудочной железы перевязывается весь массив удаляемого фрагмента железы. Метод полностью исключает истечение панкреатического сока и кровотечение из удаляемого фрагмента железы. В анатомическом эксперименте выявлено, что для лигирования поджелудочной лучше всего подходят нити Капрон №6 и Викрил 1-0. Метод применен при выполнении 22 резекций поджелудочной железы с хорошими клиническими результатами.

Заключение. Полученные в исследовании результаты позволяют рекомендовать разработанный метод пересечения поджелудочной железы для клинического применения при выполнении резекций поджелудочной железы.

Ключевые слова: поджелудочная железа, панкреатодуоденальная резекция

Введение

Поджелудочная железа - крупная железа, обладающая как внешнесекреторной, так и внутрисекреторной функциями. Она вырабатывает панкреатический сок, инсулин, глюкагон, соматостатин, панкреатический полипептид. Поэтому при злокачественных, а тем более доброкачественных новообразованиях поджелудочной железы речь чаще всего идет не об удалении железы, а о выполнении ее резекции [1, 2, 3]. В зависимости от локализации поражения могут быть резецированы тело и хвост поджелудочной железы, однако наиболее технически трудной является резекция головки железы [1, 2, 3].

Головку поджелудочной железы удаляют в процессе выполнения панкреатодуоденальной резекции. При панкреатодуоденальной резекции единым блоком удаляют головку поджелудочной железы, двенадцатиперстную кишку, желчный пузырь, общий желчный проток и регионарные лимфатические узлы, нередко удаляют часть желудка. В подавляющем большинстве случаев эта операция выполняется по поводу рака головки поджелудочной железы или рака большого сосочка двенадцатиперстной кишки [1, 4].

После резекционной части операции формируют различные варианты непрерывности желудочно-кишечного тракта с обязательным включением оставшейся части поджелудочной железы и общего печеночного протока [5]. В целом панкреатодуоденальная резекция – сложная и высокотравматичная операция. В освоении хирургической техники и тактики важно начинать совершенствование с самых ранних этапов становления врача [6]. Это тем более важно в освоении техники такого сложного вмешательства как панкреатодуоденальная резекция [7].

При совершенствовании техники любого оперативного вмешательства необходимо выделить наиболее трудные этапы, от выполнения которых зависит успех операции [8]. Экспериментальная разработка техники выполнения подобных этапов значимо повышает эффективность вмешательства [9].

Подобным важным моментом панкреатодуоденальной резекции является мобилизация поджелудочной железы в области ее перешейка, так как она сопряжена с опасностью травмы верхней брыжеечной и воротной вен. Эта опасность усиливается при прорастании опухоли железы в стенку вены, а также при наличии сращений, вызванных хроническим панкреатитом [1, 2].

После мобилизации следует пересечение поджелудочной железы, которое более просто технически. И в этой связи многие руководства по оперативной хирургии не уделяют этому приему особого внимания. Однако пересечение железы тоже сопряжено с рядом сложностей и опасностей.

Во-первых, после пресечения начинается интенсивное кровотечение с обоих срезов пересеченной железы. Паренхиматозное кровотечение сочетается с артериальным кровотечением, исходящим из как минимум двух источников с каждого среза железы. Струйки крови бьют навстречу друг другу, заливая противоположный срез и затрудняя тем самым визуализацию источников кровотечения.

Во-вторых, из пересеченного вирсунгова протока возможно истечение в брюшную полость панкреатического сока из пораженной опухолью головки железы, что опасно формированием имплантационного метастазирования [10].

В связи со сказанным, мы поставили перед собой цель - разработать способ пересечения поджелудочной железы, сопровождающийся минимальной кровопотерей и исключенной возможностью имплантационного метастазирования.

Цель: разработать способ пересечения поджелудочной железы, сопровождающийся минимальной кровопотерей и исключенной возможностью имплантационного метастазирования.

Материал и методы

Разработка способа пересечения поджелудочной железы включила в себя три этапа исследования. На первом этапе был проведен анализ литературы и учет недостатков ранее предложенных методов пересечения поджелудочной железы. Так же был проанализирован собственный клинический опыт выполнения подобных операций. На основании анализа литературы и клинического опыта был создан собственный метод пересечения поджелудочной железы, лишенный недостатков ранее предложенных способов. На втором этапе был проведен анатомический эксперимент с использованием 12 поджелудочных желез,

 © Bulletin of Medical Internet Conferences, 2020

полученных при патологоанатомических вскрытиях. Из этих 12 желез 6 не имели каких либо патологических изменении, а у 6 были признаки хронического панкреатита. В клиническом разделе работы проанализированы результат выполнения 22 резекций поджелудочной железы с использованием вновь предложенного метода в хирургическом отделении №2 ГКБ им. М.А. Тверье г. Перми.

Результаты

В результате анализа литературы и оценки недостатков ранее существующих методов пересечения поджелудочной железы был создан собственный оригинальный метод пересечения поджелудочной железы. Метод осуществляется путем предварительной перевязки нитью всего массива ткани удаляемой части поджелудочной железы в поперечном направлении с дальнейшим пересечением ее скальпелем, отступя на 4-5 мм от нити в сторону остающейся части железы (рисунок 1).

Подобный прием позволил полностью исключить истечение сока из пораженной опухолью головки поджелудочной железы в брюшную полость, и полностью остановить кровотечение из удаляемого фрагмента железы. Кровотечение из остающегося фрагмента железы при этом останавливается в условиях хорошей визуализации без значительных трудностей.

При выполнении панкреатодуоденальной резекции после мобилизации перешейка поджелудочной железы и создания тоннеля между поджелудочной железой и верхней брыжеечной и воротной венами, в образованный туннель проводят нить, которой туго перевязывают перешеек железы, не допуская его прорезывания.

После этого в тоннель под перешейком для защиты воротной и верхней брыжеечной вен вводят инструмент, и над ним пересекают перешеек поджелудочной железы скальпелем, отступая на 4-5 мм от нити в сторону остающегося участка железы (рисунок 2).

В момент пересечения и после пересечения перешейка железы мягко сжимают ткань остающейся части железы пальцами тотчас около места пересечения, что позволяет осуществить временную остановку кровотечения, а затем окончательно останавливают его с помощью диатермокоагуляции. При необходимости выполняют прошивание кровоточащих сосудов.

При дальнейшем оперировании нить, которой перевязана удаляемая часть перешейка железы, выполняет функцию держалки и облегчает препарирование головки железы.

При клиническом использовании этого метода хирурги столкнулись с тем, что не всякая нить хорошо подходит для выполнения этого оперативного приема. Железа у разных людей имеет разную плотность и эластичность – ткань железы может прорезываться при затягивании нити, что ведет к травме железы и кровотечению, а недостаточная прочная нить не позволяет затянуть ее с необходимой силой, вследствие чего может продолжаться кровотечение и истечение панкреатического сока.

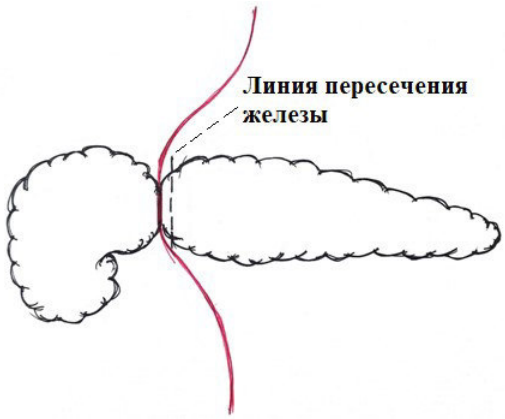

Рисунок 1. Схема метода пересечения поджелудочной железы

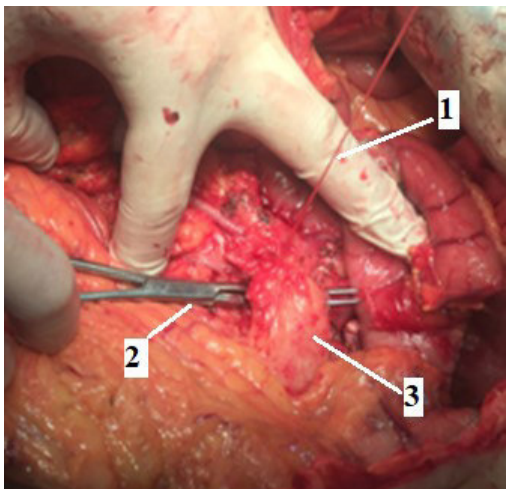

Рисунок 2. Нитью (1) перевязана поджелудочная железа (3) в тоннель под перешеек которой введен инструмент (2)

Bulletin of Medical Internet Conferences (ISSN 2224-6150)
2020. Volume 10. Issue 4

Таблица 1. Результаты экспериментального определения оптимальной нити для лигирования поджелудочной железы

Вид нити		*Капрон*			*Викрил*			*Пролен*		
№ шовного материала		usp 1 met 4 n=6	usp 2 met 5 n=6	usp 3-4 met 6 n=6	1-0 n=6	2-0 n=6	3-0 n=6	1-0 n=6	2-0 n=6	3-0 n=6
Прорезывание ткани железы	НПЖ	1	0	0	0	0	1	0	2	4
	ХП	3	2	0	0	1	3	4	5	6
Разрыв нити	НПЖ	0	0	0	0	0	1	0	0	0
	ХП	2	0	0	0	0	4	0	0	1
% неудовлетворительных результатов	НПЖ	8,9%	0%	0%	0%	0%	16,7%	0%	16,7%	33,5%
	ХП	41,7%	16,7%	0%	0%	8,9%	58,3%	33,3%	41,7%	58,3%

В связи с этим мы решили провести эксперимент, целью которого стало определение наиболее подходящей нити для выполнения перевязки железы.

В исследовании, проведенном по результатам патологоанатомических вскрытий, участвовали 2 группы желез – одни полученные от умерших с неизмененной поджелудочной железой (НПЖ), другие – от умерших с хроническим панкреатитом (ХП). Отбор в группы производили по данным анамнеза и результатам патологоанатомического исследования.

В исследовании участвовали нити капрон, «Викрил» (Vicryl) и «Пролен» (Prolen).

Эксперимент проводили следующим образом. При проведении патологоанатомического вскрытия забирали панкреатодуоденальный комплекс, на уровне хвоста пересекали поджелудочную железу и катетеризировали вирсунгов проток. К катетеру присоединяли шприц с окрашенным раствором. Перешеек поджелудочной железы перевязывали нитью. По катетеру водили подкрашенный раствор и затягивали нить до прекращения поступления окрашенного раствора из большого дуоденального сосочка (если ранее не происходило разрыва нити). После этого нить распускали и осматривали – не повреждена ли капсула и ткань железы. Каждую железу перевязывали каждой нитью однократно, то есть каждой нитью по 6 раз перевязывали как неизмененную поджелудочную железу, так и железу с хроническим панкреатитом.

Результаты эксперимента оценивали следующим образом: учитывали какой процент неудовлетворительных результатов наличествовал в каждой серии перевязок. Неудовлетворительными результатами считали разрыв нити и прорезывание ткани железы (таблица 1).

По результатам эксперимента выявлено, что при использовании нити «Пролен» высок процент прорезывания ткани железы, нити капрон №4 и «Викрил» 3-0 не всегда позволяют надежно лигировать железу в виду малой прочности. Всем требованиям наилучшим образом отвечают Капрон №6 и Викрил 1-0.

Разработанную методику применили при выполнении 22 резекций поджелудочной железы в ГКБ им. М.А. Тверье. Были поучены хорошие клинические результаты. Кровотечение из удаляемого отрезка железы и подтекание панкреатического сока отсутствовало в 100% наблюдений. В качестве иллюстрации эффективности предложенного способа приводим клинический пример:

Больная с диагнозом: Аденокарцинома головки поджелудочной железы. Механическая желтуха.

Госпитализация в экстренном порядке. Жалобы на слабость, желтушность кожных покровов, боли в эпигастральной области невысокой интенсивности. Состояние средней тяжести. При компьютерной томографии органов брюшной полости обнаружено опухолевидное образование в головке поджелудочной железы. После выполненного во время фиброгастродуоденоскопии стентирования холедоха уровень билирубина снизился со 167 мкмоль/л до 38 мкмоль/л. Больная оперирована: выполнена панкреатодуоденальная резекция. После выполнения верхне-срединной лапаротомии мобилизована двенадцатиперстная кишка по Кохеру, проведено препарирование элементов печеночно-двенадцатиперстной связки. Выполнено препарирование между задней поверхностью поджелудочной железы и верхней брыжеечной и воротной венами, образован тоннель в который проведена нить из капрона №6. Нитью туго перевязан перешеек поджелудочной железы. В пространство между перешейком железы и воротной веной введен желобоватый зонд, и перешеек пересечен скальпелем над зондом на 4 мм левее нити. В момент пересечения перешейка, ассистент сжал ткань железы левее места пересечения большими и указательными пальцами обеих рук, чем приостановил кровотечение из конца остающейся части железы. С помощью диатермокоагуляции кровотечение остановлено, после чего пальцевое давление на железу прекращено. Объем кровопотери при выполнении этого этапа был минимален. Дальнейший ход операции без особенностей. Течение послеоперационного периода гладкое. На 9-е сутки от операции сняты швы с операционной раны. На 10-е сутки с клиническим выздоровлением пациентка была выписана на амбулаторное долечивание у хирурга по месту жительства. Контрольный осмотр проведен через 6 месяцев после операции – состояние стабильное, удовлетворительное, на компьютерной томографии признаков метастазирования не найдено.

Обсуждение

Безусловно предлагаемая методика не является первым способом пересечения поджелудочной железы, в котором авторы пытались предотвратить такие осложнения как истечения панкреатического сока и снизить темп кровотечения из пересеченной железы. Для профилактики этих неприятностей исследователи и раньше разрабатывали различные оперативные приемы. Например, Эмилио Итала перед пересечением поджелудочной железы предлагает накладывать на нее атравматические зажимы, а панкреатический проток удаляемой части поджелудочной железы ушивать узловыми швами [10].

Однако поперечное наложение зажимов на ткань поджелудочной железы может привести к раздавливанию паренхимы железы, панкреонекрозу и несостоятельности панкреато-энтероанастомоза.

Также, тонкая и непрочная стенка панкреатического протока часто травмируется при наложении на нее швов, поэтому сохраняется опасность истечения панкреатического сока.

© Bulletin of Medical Internet Conferences, 2020

Предложенный нами способ лишен подобных недостатков, что позволяет рекомендовать его к широкому клиническому использованию.

Заключение

Для уменьшения кровопотери и профилактики имплантационного метастазирования перед пересечением поджелудочной железы следует лигировать весь массив удаляемого фрагмента железы. Для лигирования лучшим выбором являются нити капрон №6 или викрил 1-0.

Литература

1. Оморов Р.А., Бейшенбаев Р.К. Панкреатодуоденальная резекция в лечении опухолей билиопанкреатодуоденальной зоны // Молодой ученый. - 2017. - №8(142). - С. 129-131.
2. Бесов В.А., Баринов Д.В., Смолькина А.В., Белова С.В., Ножкин И.Ю., Комаров А.С., Герасимов Н.А. Панкреатодуоденальная резекция в отделении неотложной хирургии // Современные проблемы науки и образования. - 2013. - №4. - С. 137.
3. Pylypchuk V.I., Shevchuk I.M., Yavorskiy A.M., Dyriv O.L. The place of pancreaticoduodenal resection in surgical treatment of complicated forms of chronic pancreatitis // Klin/ Khir. – 2015/ - Nov;(11):37-9.
4. Kopchak V.M., Kopchak K.V., Duvalko A.V., Zelinskiĭ A.I., Shevkolenko G.G., Borisov B.V., Romaniv Ia.V., Domnich A.N. Pancreaticoduodenal resection in the treatment of malignant periampullar tumors. // Klin Khir. – 2011. - Jan;(1). - P. 21-26. Russian.
5. Barvanyan G.M. Method of forming of reservoir pancreatoanastomosis in pancreatoduodenal resection // Vestn. Khir. Im. I. I. Grek. – 2016. - 175(2). – P. 90-3.
6. Баландина И.А., Амарантов Д.Г., Аношкин Н.К., Рудин В.В., Сапегина Ф.З., Сыромятникова Т.Н., Торсунова Ю.П. Формирование основ клинического мышления теоретического типа у студентов медицинского вуза // В сборнике: Современные тенденции развития педагогических технологий в медицинском образовании. Вузовская педагогика. // Материалы конференции. Красноярский государственный медицинский университет имени профессора В.Ф. Войно-Ясенецкого. - 2015. - С. 195-197.
7. Каприн А.Д., Костин А.А., Никифоров П.В., Егоров В.И., Гришин Н.А., Ложкин М.В., Петров Л.О., Быкасов С.А., Сидоров Д.В. Панкреатодуоденальная резекция: кривая обучения на примере одного многопрофильного центра // Хирургия. Журнал им. Н.И. Пирогова. - 2018. - №4. - С. 17-23.
8. Амарантов Д.Г., Баландина И.А., Нагаев А.С., Бриток В.А. Тактические ошибки, возникающие при выполнении торакоскопии у больных с тотальной эмпиемой плевры // Эндоскопическая хирургия. - 2014. - Т. 20. - № 1. - С. 22.
9. Федорова Н.А., Амарантов Д.Г. Анатомические характеристики лапаротомии при тонкокишечной непроходимости // Журнал анатомии и гистопатологии. - 2015. - Т.4. - №3. - С. 123.
10. E. Etala. Атлас абдоминальной хирургии (перевод с английского под редакцией Мартова Ю.Б.). М.: Медицинская литература. - 2006. - Т.1. – 508 с.

© Бюллетень медицинских Интернет-конференций, 2020

Bulletin of Medical Internet Conferences (ISSN 2224-6150)
2020. Volume 10. Issue 4

ID: 2020-04-24-A-19175 Краткое сообщение

Гудков О.С., Спиридонова Е.В., Шубина С.С., Тимшина Д.И., Пономарева Д.Н., Амарантов Д.Г.

Особенности клиники и лечения синдрома Дьелафуа

ФГБОУ ВО ПГМУ им. академика Е.А. Вагнера Минздрава России

Резюме

Цель: для повышения эффективности диагностики и лечения синдрома Дьелафуа выявить особенности клинического портрета и проанализировать результаты различных методов хирургического гемостаза у пациентов с этой патологией.

Материал и методы: проведен ретроспективный анализ 21 истории болезни пациентов с синдромом Дьелафуа.

Результаты. 66,6% пациентов с синдромом Дьелафуа были мужчины, 61,9% больных было в возрасте 40-59 лет. Всем больным была выполнена фиброэзофагогастродуоденоскопия с проведением мероприятий эндоскопического гемостаза. Использовали инъекционный метод эндоскопического гемостаза, клипирование сосуда, орошение спиртом и аргоноплазменную коагуляцию. Рецидивы кровотечения возникли у 4 пациентов. Все больные с рецидивом кровотечения были оперированы. При выполнении орошения спиртом с последующей аргоноплазменной коагуляцией рецидивов не наблюдали.

Заключение. Среди больных с синдромом Дьелафуа преобладают мужчины трудоспособного возраста с кровопотерей тяжелой степени. Самым надежным методом эндоскопического гемостаза при синдроме Дьелафуа показало себя сочетание орошения спиртом с последующей аргоноплазменной коагуляцией, которые целесообразно выполнять даже при отсутствии продолжающегося кровотечения на момент выполнения фиброгастродуоденоскопии.

Ключевые слова: синдром Дьелафуа, кровотечение, фиброэзофагогастродуоденоскопия

Введение

Проблема лечения острых гастродуоденальных кровотечений актуальна до настоящего времени [1, 2]. На сегодняшний день в достаточной степени разработана методика хирургического гемостаза при таких часто встречающихся причинах кровотечений как язвенная болезнь желудка и двенадцатиперстной кишки, злокачественное новообразование желудка, синдром Меллори-Вейса и т.п. Однако, во многом остаются не решенными вопросы относительно тактики лечения кровотечений, вызванных редко встречающимися заболеваниями [3]. Причина этого – немногочисленный опыт лечения подобных больных в каждом конкретном лечебном учреждении. Среди редко встречаемых причин желудочно-кишечных кровотечений особое место занимает синдром Дьелафуа - врожденное аневризматическое расширение артерий подслизистой оболочки органов желудочно-кишечного тракта, при разрыве или эрозивном разрушении которого возникает массивное рецидивирующее кровотечение [1, 3, 4]. При кровотечении артерии подслизистой оболочки практически не спазмируются, поскольку они фиксированы к мышцам стенки желудка. Поэтому такое кровотечение практически не поддается консервативному лечению [3].

На сегодняшний день все большее применение в различных отраслях хирургии находят методы оперативной эндоскопии [5]. В лечении синдрома Дьелафуа так же все больше места отводится методам эндоскопического гемостаза [1, 2, 4, 6]. Исследователи используют инъекционный гемостаз, клипирование металлическими скобками [1, 2, 6].

Для того, что бы избежать ошибок и осложнений в диагностике и лечении любого заболевания очень важно проанализировать опыт использования при нем различных лечебных технологий [7]. Выяснение индивидуальных особенностей клинической анатомии при различных патологиях позволяет стандартизировать оперативные доступы и приемы [8]. Однако обобщить достаточно большой опыт лечения синдрома Дьелафуа, как и особенности клинического портрета больных при этой патологии очень трудно из-за редкости его встречаемости. Синдром Дьелафуа встречается в 0,4-1% среди всех причин желудочно-кишечных кровотечений. Большинство авторов, изучающих эту патологию, описывает менее 2 десятков наблюдений [1, 3, 6].

Трудность в лечении этого заболевания представляет и то, что в отличие от язвенных поражений при этом синдроме спрогнозировать и предотвратить кровотечение невозможно.

Цель: для повышения эффективности диагностики и лечения синдрома Дьелафуа выявить особенности клинического портрета и проанализировать результаты различных методов хирургического гемостаза у пациентов с этой патологией.

Материал и методы

Проведен ретроспективный анализ 21 истории болезни пациентов с синдромом Дьелафуа, находившихся на лечении в отделении экстренной хирургии ГКБ им. М.А. Тверье города Перми в 2010-2018 годы. Были проанализировали данные клинических и лабораторных исследований, результаты полученные при фиброэзофагогастродуоденоскопии (ФЭГДС), особенности течения заболевания, результаты эндоскопического и оперативного гемостаза, окончательные результаты лечения.

Результаты

Среди пациентов с синдромом Дьелафуа заметно преобладали мужчины – их было 14 человек (66,6%). Женщин было в два раза меньше – 7 человек (33,4%). В подавляющем большинстве случаев это были больные трудоспособного возраста. Наибольшее количество больных было в возрасте 40-59 лет – 13 (61,9%) человек, значительно меньше было больных в возрасте 60-79 лет – 5 (23,8%) человек. 2 (9,5%) больных были в возрасте 20-39 лет и 1 (4,8%) пациент был старше 80 лет. Возраст мужчин и женщин с этой патологией был примерно одинаков. Средний возраст мужчин с синдромом Дьелафуа составил 52,8±11,9 года, средний возраст женщин с этой патологией составил 53,2±11,7 года.

Из литературных данных известно, что наиболее часто источник кровотечения при синдроме Дьелафуа располагается на задней стенке кардиального отдела желудка [1, 2, 4, 6, 9]. Исследователи объясняют это интенсивным кровоснабжением этой области, поступающим непосредственно из правой и левой желудочных артерий, а так же тем, что в этой области отсутствует

 © Bulletin of Medical Internet Conferences, 2020

обычное подслизистое артериальное анастомотическое желудочное сплетение [3]. В наших наблюдениях локализацию на задней стенке кардиального отдела желудка имели источники кровотечения у всех больных.

Тяжесть кровопотери при поступлении больных в стационар определяли по методике А.И. Горбашко (1982). Кровопотеря легкой степени не встретилась ни у кого из больных. Кровопотеря средней степени тяжести была зафиксирована у 5 (23,8%) больных. У большинства больных была кровопотеря тяжелой степени – 16 (76,2%) человек. Во всех случаях для лечения больных потребовалось проведение трансфузии эритроцитной массы и свежезамороженной плазмы.

Всем больным при поступлении была выполнена ФЭГДС. Во время ФЭГДС у больных были выявлены все три варианта общепринятых эндоскопических признаков синдрома Дьелафуа.

У 16 (76,2%) пациентов было обнаружена эндоскопическая картина «первого типа». Было найдено пульсирующее артериальное кровотечение из небольшого поверхностного дефекта слизистой оболочки диаметром менее 3 мм. Слизистая вокруг дефекта была неизмененной и приподнималась вокруг кровоточащего сосуда в виде полипа.

У 2 (9,5%) больных выявили эндоскопическую картину синдрома Дьелафуа «второго типа». Был обнаружен тромбированный сосуд без активного кровотечения выступающий из небольшого поверхностного дефекта слизистой оболочки. Слизистая оболочка вокруг сосуда не имела каких-либо патологических изменений.

У 3 (14,3%) пациентов обнаружили эндоскопическую картину синдрома Дьелафуа «третьего типа». У них был найден плотный фиксированный сгусток, исходящий из небольшого поверхностного дефекта слизистой оболочки диаметром до 3 мм с неизмененной слизистой вокруг.

В процессе выполнении ФЭГДС всем больным после эндоскопической диагностики причины кровотечения были проведены мероприятия эндоскопического гемостаза. Использовали инъекционный метод эндоскопического гемостаза, клипирование сосуда, орошение спиртом и аргоноплазменную коагуляцию. Остановки кровотечения удалось добиться во всех случаях.

Только орошение спиртом было применено в 1 (4,8%) случае. У этого больного с третьим типом эндоскопической картины синдрома Дьелафуа – то есть при отсутствии кровотечения и наличии плотного фиксированного сгустка было проведено только орошение спиртом. Несмотря на отсутствие кровотечения при первичном осмотре у этого больного случился рецидив кровотечения.

У 2 (9,5%) больных был использован метод инъекционного гемостаза – в 1 (4,8%) случае был отмечен рецидив кровотечения.

Клипирование кровоточащего сосуда было выполнено 3 (14,3%) больным. Рецидив кровотечения случился в 2 (9,5%) случаях.

Основной группе из 15 (71,4%) больных был выполнен гемостаз по следующей методике: сначала место кровотечения или сгусток орошали спиртом, что приводило к уплотнению или сморщиванию сгустка, снижению темпа или даже прекращению кровотечения. После этого дефект слизистой оболочки и не измененную слизистую вокруг дефекта обрабатывали аргоноплазменной коагуляцией. Среди 15 больных, которым применили орошение спиртом с последующей аргоноплазменной коагуляцией, были больные со всеми вариантами эндоскопической картины: фиксированный сгусток, тромбированный сосуд и пульсирующее кровотечение. Рецидивов кровотечения у этих больных мы не наблюдали (табл. 1).

Таким образом, рецидивы кровотечения возникли у 4 пациентов. Все больные с рецидивом кровотечения были оперированы. У двоих пациентов рецидив кровотечения случился на 2-е сутки после клипирования. Одному из этих больных была выполнена клиновидная резекция желудка, другому гастротомия с прошиванием кровоточащего сосуда. При рецидиве кровотечения после гемостаза путем орошения спиртом выполнили гастротомию с прошиванием сосуда. При рецидиве кровотечения после инъекционного гемостаза выполнили трубчатую резекцию желудка.

Учитывая этиологические особенности заболевания – наличие сосудистой мальформации, хирурги стремились ограничиться минимальным объемом оперативных вмешательств. Прошивание кровоточащего сосуда не дополняли ни лигированием левой желудочной артерии, ни ваготомией. При выполнении резекции ограничивались только иссечением небольшого участка желудочной стенки – выполнили клиновидную резекцию или трубчатую резекцию большой кривизны желудка.

После резекционных операций провели гистологическое исследование иссеченной стенки желудка. В обоих случаях был подтвержден диагноз синдрома Дьелафуа. Приводим фрагмент гистологического заключения одного из двух пациентов перенесших резекцию желудка: «в стенке желудка в области клипирования отмечается … дефект, захватывающий всю толщу слизистой оболочки, с грануляционной тканью и некротическим детритом в дне. В подслизистом слое многочисленные аномально крупные толстостенные расширенные сосуды, расположенные близко к слизистой оболочке…». Очевидно, что гистологическая картина острой эрозии желудка соответствует клиническому диагнозу – синдрому Дьелафуа.

Все больные были выписаны с выздоровлением, летальных исходов не было. Средне койко-день у больных после успешного эндоскопического гемостаза составил 6 дней, после рецидива кровотечения и выполнения операции - 12,6 дней.

В сроки наблюдения от 1 года до 8 лет после выписки ни один из этих пациентов не поступил повторно с клиникой желудочно-кишечного кровотечения. Все эти больные – жители Индустриального, Свердловского и Дзержинского районов города Перми. Учитывая, что все больные с желудочно-кишечными кровотечениями из этих районов города поступают в отделение экстренной хирургии городской клинической больницы имени М.А. Тверье, это с больной долей уверенности позволяет утверждать, что рецидивов кровотечения после выписки у этих пациентов не было.

Таблица 1. Методы эндоскопического гемостаза использованные у больных с синдромом Дъелафуа (n=21)

Способ эндоскопического гемостаза	*Число больных*	*Количество рецидивов (удельный вес рецидивов %)*
Орошение спиртом + аргоноплазменная коагуляция	15	0 (0%)
Клипирование кровоточащего сосуда	3	2 (66,7%)
Инъекционный гемостаз	2	1 (50%)
Орошение спиртом	1	1 (100%)

Обсуждение

В работе исследован опыт лечения 21 пациента с синдромом Дьелафуа. Относительно небольшое количество больных объясняется редкостью встречаемости этой патологии. Подобные цифры приводятся и в работах других исследователей, занимающихся лечением синдрома Дьелафуа [1, 2, 6]. В этой связи, наш опыт применения современных методов эндоскопического гемостаза при синдроме Дьелафуа представляется нам небезынтересным.

Полученные в исследовании результаты, свидетельствуют о высокой эффективности методики эндоскопического гемостаза путем сочетания орошения спиртом и аргоноплазменной коагуляции при синдроме Дьелафуа.

При анализе результатов исследования обращает на себя внимание 75% рецидивов кровотечения при использовании такого метода эндоскопического гемостаза как клипирование сосудов. Как нам кажется, причина в том, что кровоточащая артерия при синдроме Делафуа расширена, имеет аневризму. При эндоскопии сравнительно небольшой клипсой трудно захватить весь расширенный сосуд. Тем более что границы этого расширенного сосуда под слизистой не видны. Поэтому такие хорошие результаты, по нашему мнению, показывает аргоноплазменная коагуляция при которой коагулируется площадка слизистой вокруг эрозии и «заваривается» при этом весь мешок аневризмы.

Заключение

1. Среди больных с синдромом Дьелафуа преобладают мужчины трудоспособного возраста.
2. Кровотечение при синдроме Дьелафуа сопровождается кровопотерей тяжелой степени, реже кровопотерей средней степени.
3. Самым надежным методом эндоскопического гемостаза при синдроме Дьелафуа показало себя сочетание орошения спиртом с последующей аргоноплазменной коагуляцией.
4. Даже при отсутствии продолжающегося кровотечения на момент выполнения фиброгастроскопии у пациента с синдромом Дьелафуа следует полностью выполнять всю процедуру эндоскопического гемостаза, включая и орошение спиртом и аргоноплазменную коагуляцию.

Литература

1. Богданович А.В., Шиленок В.Н., Зельдин Э.Я. Структура и тактика лечения кровотечений из верхних отделов желудочно-кишечного тракта // Вестник Витебского государственного медицинского университета. - 2016. - Т. 15. - № 3. - С. 40-46.
2. Короткевич А.Г., Антонов Ю.А., Серебренникова Е.В., Леонтьев А.С., Кузнецов В.В. Оценка инфильтрационного эндоскопического гемостаза при неварикозных желудочно-кишечных кровотечениях // Журнал им. Н.В. Склифосовского Неотложная медицинская помощь. 2012. - №3. - С. 16-20.
3. Земляной В.П., Сигуа Б.В., Гуржий Д.В., Мелендин И.А., Берест Д.Г., Винничук С.А. Хирургическая тактика при синдроме Дьелафуа редкой локализации // Журнал им. Н.В. Склифосовского Неотложная медицинская помощь. - 2018. - Т. 7. - №1. - С. 65-67.
4. Baxter M., Aly E.H. Dielafoys lesion: current trends in diagnosis and management // Ann R Coll Surg Engl. - 2010 - Oct;92(7):548-54. doi: 10.1308/003588410X12699663905311. Review.
5. Баландина И.А., Амарантов Д.Г., Нагаев А.С., Бриток В.А. Торакоскопическое лечение базальных эмпием плевры // Врач-аспирант. - 2013. - Т.59. - № 4.1. - С. 134-139.
6. Schilling D., Jungling B., Adamek H.E., Benz C., Riemann J.F. The endoscopic diagnosis and therapy as well as the long-term course of Dielafoy ulcer hemorrhage / Dtsch. Med. Wochenschr. – 1999. - Apr 9;124(14). – P. 419-23. German.
7. Амарантов Д.Г., Баландина И.А., Нагаев А.С., Бриток В.А. Тактические ошибки, возникающие при выполнении торакоскопии у больных с тотальной эмпиемой плевры // Эндоскопическая хирургия. - 2014. - Т. 20. - № 1. - С. 22.
8. Федорова Н.А., Амарантов Д.Г. Анатомические характеристики лапаротомии при тонкокишечной непроходимости // Журнал анатомии и гистопатологиии. - 2015. - Т.4. - № 3. - С. 123.
9. P'iatykop H.I., Kravets' O.V., Moskalenko R.A., Bratushka V.O. Experience of diagnostics and medical treatment of the Dielafoys disease // Lik. Sprava. - 2014 Jul-Aug;(7-8). P. 85-8. Ukrainian.

© Bulletin of Medical Internet Conferences, 2020

ID: 2020-04-24-A-19176 Краткое сообщение

Заривчацкий М.Ф., Шубина С.С., Тимшина Д.И., Пономарева Д.Н., Амарантов Д.Г., Попов Ю.А.

Клиника острых перфораций тощей и подвздошной кишки

ФГБОУ ВО ПГМУ им. академика Е.А. Вагнера Минздрава России

Резюме

Цель: для получения возможности прогнозирования и профилактики перфорации тощей и подвздошной кишок выявить особенности клинического портрета больных с этой патологией и обозначить критерии риска формирования перфорации.

Материал и методы. Работа выполнена по результатам лечения 16 пациентов, с перфорацией тощей или подвздошной кишки.

Результаты. Были изучены возрастные и гендерные особенности больных с перфорацией тощей и подвздошной кишки. Выявлено, что у подавляющего большинства больных (15 человек), встречались послеоперационные перфорации, и только у 1 больного перфорация была первичной. Изучены сроки образования перфорации после первичной операции, проанализировали характеристики брюшной полости и состояние тощей и подвздошной кишки, оцененные во время первичной операции. Проанализировны клиника и результаты лабораторных показателей в день выполнения первичной операции.

Заключение. Пациент с перфорацией тощей и подвздошной кишки чаще всего мужчина в возрасте 64 лет, с локализацией перфорации в подвздошной кишке, перенесший 4 суток назад оперативное вмешательство по поводу кишечной непроходимости. В группу риска по возможности развития перфорации тощей и подвздошной кишки следует отнести больных с сочетанием явлений кишечной непроходимости и перитонита, расширенным диаметром тонкой кишки, с неутолщенной кишечной стенкой, покрытой тусклой брюшиной.

Ключевые слова: перфорация, тощая кишка, подвздошная кишка

Введение

Одним из грозных патологических процессов является перфорация полого органа желудочно-кишечного тракта – образование сквозного отверстия стенки желудка или кишки с выходом содержимого в брюшную полость. Перфоративные язвы желудка и двенадцатиперстной кишки являются широко распространенной хирургической патологией, диагностика и лечение которых, на сегодняшний день, досконально изучены [1, 2, 3]. Гораздо реже встречаются перфорации тощей и подвздошной кишок [4]. На сегодняшний день не вызывает сомнения, что уже в самом начале становления хирурга крайне важно сформировать у него правильное представление о тактике лечения различных заболеваний и предостеречь его от возможных тактических ошибок [5, 6]. При этом, тактика лечения перфораций тощей и подвздошной кишок в настоящее время не разработана досконально, ввиду редкости этой патологии [4].

Перфорации тощей и подвздошной кишки могут быть самостоятельным заболеванием, однако чаще осложняют послеоперационный период различных абдоминальных операций [7, 8]. На сегодняшний день не существует методик, способных предсказать формирование прободения тощей и подвздошной кишки в послеоперационном периоде. При этом имеются работы, свидетельствующие о том, что исследование индивидуальных особенностей клинической анатомии заболевания способно дать возможность не только прогнозировать это заболевание, но и выбрать оптимальные параметры оперативных доступа и приема [9].

Таким образом, актуальность проблемы профилактики, диагностики и лечения перфораций тощей и подвздошной кишок связана с высокой летальностью, отсутствием окончательно выясненных закономерностей течения этой патологии [10]. Сказанное определило цель нашей работы.

Цель: для получения возможности прогнозирования и профилактики перфорации тощей и подвздошной кишок выявить особенности клинического портрета больных с этой патологией и обозначить критерии риска формирования перфорации.

Материал и методы

Работа выполнена по результатам лечения 16 пациентов, с перфорацией тощей или подвздошной кишки. Все больные проходили лечение в хирургическом отделении МАУЗ ПК Пермская районная больница. Изучались данные клинического, инструментального и патологоанатомического обследования. Критериями включения в исследование были наличие перфорации тощей или подвздошной кишки, возраст больных старше 14 лет. Критериями исключения из исследования были специфический (туберкулезный) характер перфорации, перфорация кишки вследствие некроза кишечной стенки, вызванного окклюзией мезентериальных сосудов различной этиологии.

Результаты

Среди 16 пациентов с перфорацией тощей и подвздошной кишки преобладали мужчины – их было 10 (62,5%) человек, а женщин было 6 (37,5%) человек. Наибольшее количество больных было в возрасте 51-60 лет – 7 (43,75%) человек, на втором месте шли больные старше 70 лет, их было 5 (31,25%) человека. По 2 (12,5%) человека было в возрастных группах 31-40 лет и 61-70 лет. Средний возраст женщин составил 58,2±8,1 лет, средний возраст мужчин составил 64,8±9,5 лет.

У 9 (56,25%) пациентов перфорации локализовались в тощей кишке, а у 7 (43,5%) больных перфорационное отверстие обнаруживали в подвздошной кишке.

У подавляющего большинства больных (15 человек), перфорации тощей и подвздошной кишки возникали как осложнения послеоперационного периода различных абдоминальных операций, и только у 1 больного перфорация была первичной.

Мы проанализировали, каким образом распределились 15 (100%) пациентов с послеоперационной перфорацией тощей и подвздошной кишки по виду патологии, ставшей показанием для выполнения первичной операции.

© Бюллетень медицинских Интернет-конференций, 2020

Bulletin of Medical Internet Conferences (ISSN 2224-6150)
2020. Volume 10. Issue 4

Выявили, что перфорация осложнила течение послеоперационного периода у 6 (40%) больных с острой спаечной тонкокишечной непроходимостью, у 2 (13,33%) пациентов с перфоративной язвой желудка, у 1 (6,67%) пациента после перенесенной тупой травмы живота с разрывом брыжейки и некрозом сегмента тонкой кишки, у 1 (6,67%) больного с ущемленной паховой грыжей и некрозом сегмента подвздошной кишки, у 2 (13,33%) больных с острой кишечной непроходимостью вызванной аденокарциномой ободочной кишки, у 1 (6,67%) больного с острой тонкокишечной непроходимостью на фоне метастатического поражения парааортальных лимфоузлов с обтурацией тонкой кишки. Еще у 2 (13,33%) пациентов изначально были выполнены резекции тонкой кишки по причине сегментарного некроза тонкой кишки на фоне мезентериального тромбоза ветвей верхней брыжеечной артерии. При отборе больных для исследования мы обращали особое внимание на то, что бы дифференцировать острую перфорацию с ишемическим некрозом. У этих больных при повторной операции имелась пульсация на стволе верхней брыжеечной артерии, на брыжейке в области перфорации и была жизнеспособной стенка кишки вокруг перфорационного отверстия, что свидетельствовало о том, что причиной перфорации не являлась артериальная ишемия.

Таким образом, послеоперационная перфорация в 66,67% случаев случилась после операций по поводу различных видов острой кишечной непроходимости.

При анализе сроков образования перфорации после первичной операции выяснилось, что по 2 (13,33%) случая перфорации пришлись на 1, 2, 6 и 7 сутки послеоперационного периода. По 1 (6,67%) эпизоду перфорации произошло на 8 и 9 сутки послеоперационного периода. Чаще всего перфорации происходили на 4 сутки после выполнения первичной операции – в этот срок они случились у 6 (40%) пациентов.

Для получения возможности прогнозирования перфораций тощей и подвздошной кишок мы проанализировали характеристики брюшной полости, оцененные во время первичной операции у пациентов с послеоперационной перфорацией в соответствии с классификацией Ю.М. Лопухина и В.С. Савельева (табл. 1).

В результате анализа состояния брюшной полости во время первичной операции у больных с послеоперационной перфорацией тощей и подвздошной кишок, выявлено, что у 86,67% больных наблюдались явления перитонита. Перфорации случались как при наличии серозного перитонита (26,66%), так и фибринозного перитонита (26,66%) и гнойного перитонита (33,33%).

Следующим этапом мы оценили состояние тощей и подвздошной кишки в области будущей перфорации, по результатам описаний, приведенных в протоколах первичных операций у пациентов с послеоперационной перфорацией тощей и подвздошной кишки (табл. 2).

Было выявлено, что в 86,67% случаев имело место расширение диаметра тощей и подвздошной кишок. Причем перфорации с равной частотой случались и при расширении кишки до полутора диаметров и до трех диаметров. В 66,67% наблюдений описана тусклая брюшина и в 73,33% случаев неутолщенная или истонченная кишечная стенка.

При анализе результатов лабораторных показателей в день выполнения первичной операции у 8 (53,33%) больных уровень лейкоцитов в крови был менее 10×10^9/л, у остальных 7 (46,67%) пациентов наблюдали лейкоцитоз более 10×10^9/л. Показатели гемоглобина были в пределах нормы у 2 (13,33%) пациентов, показатели гемоглобина в диапазоне 100-120 г/л наблюдали у 12 (80%) пациентов и еще у одного пациента гемоглобин был 98 г/л. В лейкоцитарной формуле крови у всех больных наблюдали сдвиг влево: у 2 (13,33%) больных наблюдали сдвиг влево до юных форм, у 9 (60%) пациентов зафиксировали палочкоядерный сдвиг влево и у 4 (26,67%) больных выявили сегментоядерный сдвиг влево. Показатели мочевины в пределах нормы наблюдали у 13 (86,67%) больных, показатели мочевины выше нормы находили у 2 (13,33%) пациентов. Показатели креатинина в пределах нормы выявили у 14 (93,33%) больных, показатели креатинина выше уровня нормы нашли у 1 (6,66%) пациента. Показатели билирубина были в норме во всех наблюдениях.

Таблица 1. Характеристики брюшной полости во время первичной операции у пациентов с послеоперационными перфорациями тощей и подвздошной кишок (по Ю.М. Лопухину и В.С. Савельеву) (n=15)

Характеристики брюшной полости	*Число больных (%)*
Нет перитонита	2 (13,33%)
Серозный перитонит	4 (26,66%)
Фибринозный перитонит	4 (26,66%)
Гнойный перитонит	5 (33,33%)
Геморрагический перитонит	0 (0%)

Таблица 2. Характеристики кишки в области будущей перфорации во время первичной операции у пациентов с послеоперационными перфорациями тощей и подвздошной кишок (n=15)

Характеристики тощей и подвздошной кишки		*Число больных (%)*
Диаметр кишки	Не расширена	2 (13,33%)
	Расширена до 1,5 диаметров	6 (40%)
	Расширена до 2 диаметров	2 (13,33%)
	Расширена до 3 диаметров	5 (33,33%)
Состояние висцеральной брюшины	Не гиперемирована	9 (60%)
	Гиперемирована	6 (40%)
	Блестящая	5 (33,33%)
	Тусклая	10 (66,67%)
Состояние кишечной стенки	Утолщена	4 (26,67%)
	Не утолщена	6 (40%)
	Истончена	5 (33,33%)

© Bulletin of Medical Internet Conferences, 2020

Таким образом, в день выполнения первичной операции у половины больных уровень лейкоцитов в крови был менее 10×10^9/л. У 86% больных имелась анемия, однако лишь у одного пациента гемоглобин опустился ниже 100 г/л и составил 98 г/л. У всех пациентов отмечали сдвиг лейкоцитарной формулы влево. У большинства больных наблюдали палочкоядерный сдвиг. Мочевина и креатинин в подавляющем большинстве случаев оставались в пределах нормы.

Клинические проявления у больных с послеоперационной перфорацией тощей и подвздошной кишки были следующие. Тахикардия отсутствовала у 33% больных, у 5 (33,33%) пациентов частота сердечных сокращений была в пределах 81-100 ударов в минуту, а еще у 5 (33,33%) пациентов наблюдали тахикардию с частотой сердечных сокращений 101-120 ударов в 1 минуту. Артериальная гипотензия наблюдалась у 8 (53,33%) пациентов, при этом у 3 (20%) пациентов отметили значительную артериальную гипертензию с систолическим артериальным давлением ниже 90 мм.рт.ст. У 4 (26,67%) пациентов показатели систолического артериального давления были в пределах нормы и у 3 (20%) больных мы наблюдали значительную артериальную гипертензию с цифрами систолического артериального давления в пределах 180-210 мм.рт.ст. Температура тела у 7 (46,66%) больных была субфебрильной, а у 6 (40%) больных была в пределах нормы. Только у 2 (13,33%) пациентов температура тела поднялась в день первой операции до фебрильных цифр.

Обсуждение

Как видно из представленных результатов исследования, хотя перфорация тощей и подвздошной кишки может случиться при различных клинических проявлениях у людей разного возраста и пола, все же в ее формировании присутствуют определенные закономерности. Анализ этих закономерностей позволяет сформировать клинический портрет пациента, для которого более характерно развитие этого грозного заболевания.

Присутствуют определенные закономерности и в клинической анатомии брюшной полости, наблюдаемой при исходной операции, у больных с развившейся в дальнейшем послеоперационной перфорацией кишки. Знание подобных закономерностей дает возможность врачу выделить группу риска по развитию перфорации тонкой и подвздошной кишки и провести профилактические и лечебные мероприятия. К подобным мероприятиям следует отнести интубацию тонкой кишки с помощью назоеюнального зонда и назначение в послеоперационном периоде препаратов улучшающих микроциркуляцию. Важным моментом в плане ранней диагностики перфорации является дренирование правого и левого брыжеечных синусов с помощью дренажей, расположенных как справа, так и слева. Такое расположение дренажей позволить сразу после момента перфорации обнаружить в них кишечное содержимое и без задержек выполнить повторную операцию. Выявлено, что наиболее опасным по развитию перфорации днем являются 4 сутки послеоперационного периода. Поэтому для ранней диагностики перфорации у больных групп риска, на 4 сутки послеоперационного периода следует выполнять компьютерную томографию и сонографию. Эти исследования позволят выявить в брюшной полости свободную жидкость или газ, характерные для перфорации. При сомнениях в наличии или отсутствии перфорации этим больным целесообразно выполнить лапароскопию.

Заключение

Пациент с перфорацией тощей и подвздошной кишки чаще всего мужчина в возрасте 64 лет, с локализацией перфорации в подвздошной кишке, перенесший 4 суток назад оперативное вмешательство по поводу кишечной непроходимости. В группу риска по возможности развития перфорации тощей и подвздошной кишки следует отнести больных с сочетанием явлений кишечной непроходимости и перитонита, расширенным диаметром тонкой кишки, с неутолщенной кишечной стенкой, покрытой тусклой брюшиной.

Литература

1. Сорока А.К. Рациональная диагностика и варианты лечения перфоративной пилородуоденальной язвы у лиц молодого возраста // Эндоскопическая хирургия. 2013. - Т. 19. - №3. - С. 3-7.
2. Крючкова Н.В., Хилько А.О., Скрипцова С.А. Лечение перфоративных гастродуоденальных язв в свете непосредстенных и отдаленных результатов // Бюллетень медицинских-интернет конференции. - 2013. - Т. 3. - №2. - С. 59.
3. Kaplan A., Schwarzfuchs D., Zeldetz V., Liu J. Acute Miocardial infarction with Simuitaneous Gastric Perforation // Бюллетень медицинских-интернет конференции. Clin. Pract. Cases. Emerg. Med. – 2017. - May 9;1(3) - P. 179-182.
4. Степанян А.Т. Перфорация острой язвы тонкой кишки – предиктор неблагоприятного исхода // - 2014. - Т. 4. - №8. - С. 994.
5. Амарантов Д.Г., Баландина И.А., Нагаев А.С., Бриток В.А. Тактические ошибки, возникающие при выполнении торакоскопии у больных с тотальной эмпиемой плевры // Эндоскопическая хирургия - 2014. - Т. 20. - № 1. - С. 22.
6. Баландина И.А., Амарантов Д.Г., Аношкин Н.К., Рудин В.В., Сапегина Ф.З., Сыромятникова Т.Н., Торсунова Ю.П. Формирование основ клинического мышления теоретического типа у студентов медицинского вуза // В сборнике: Современные тенденции развития педагогических технологий в медицинском образовании. Вузовская педагогика. // Материалы конференции. Красноярский государственный медицинский университет имени профессора В.Ф. Войно-Ясенецкого; Главный редактор: С.Ю. Никулина. - 2015. - С. 195-197.
7. Febres-Aldana C.A., Castellano-Sanchez A.A., Alexis J. Spontaneous perforation of small intestine followed by rupture of the cystic urtery :the natural history of Vascular Ehlers-Donlos Syndrome // Autops Case Rep. 2019 Jan 17;9(1):e2018054. doi: 10.4322/acr.2018.054. eCollection 2019 Jan-Mar.
8. Лубянский В.Г., Жариков А.Н. Хирургическая тактика у больных с послеоперационным распространенным перитонитом, связанным с перфорацией тонкой кишки // Инфекции в хирургии - 2010. - Т.8. - №4. С. 64-67.
9. Федорова Н.А., Амарантов Д.Г. Анатомические характеристики лапаротомии при тонкокишечной непроходимости // Журнал анатомии и гистопатологии. - 2015. - Т. 4. - №3. - С. 123.
10. Гольбрайх В.А., Маскин С.С., Бобырин А.В., Карсанов А.М., Дербенцева Т.В., Лопастейский Д.С., Таджиева А.Р. Острые перфоративные язвы тонкой кишки у больных с распространенным гнойным перитонитом // Вестник экспериментальной и клинической хирургии. - 2012. - Т.5. - №1. - С. 51-53.

Bulletin of Medical Internet Conferences (ISSN 2224-6150)
2020. Volume 10. Issue 4

Фундаментальные дисциплины

ID: 2020-04-977-T-19171 Тезис

Матвиенко У.А., Переверзева Я.О.

Гигиеническая характеристика условий труда и состояние здоровья работающих в производстве антибиотиков

ФГБОУ ВО Саратовский ГМУ им. В.И. Разумовского Минздрава России, кафедра гигиены медико-профилактического факультета

Научный руководитель: к.м.н. Анохина Т.А.

Влияние условий труда на здоровье работников в производстве антибиотиков по-прежнему остаётся актуальной проблемой в современном мире. Работники подвергаются в процессе производства воздействию паров фенольных соединений и формальдегида, которые используются для дезинфекции производственных помещение, оборудования и пыли продуцента, т.е микроорганизма. Помимо этого они контактирут с парами уксусной и щавелевой кислот, а нередко происходит загрязнение кожи и спецодежды культуральной жидкостью и нативным раствором антибиотика.

Статистические данные по изучению функционального состояния организма работника показили, что такие условия приводят к развитию профессиональных заболеваний. Работники жалуются на зуд кожи, частые головные боли, резь в глазах, повышенную утомляемость, боль и сухость в горле. Наиболее частыми и характерными симптомами при воздействии антибиотиков являются осложнения со стороны желудочно-кишечного тракта: отсутствие аппетита, тошнота, метеоризм, боли в животе. Значительную группу осложнений составляют поражения печени, нарушения функции почек, сердечно-сосудистой и нервной систем, кроме того, наблюдается повышенная заболеваемость гриппом ввиду нарушения звена иммунного ответа. На сегодняшний день известно и доказано влияние антибиотиков на систему крови: развитие анемии, агранулоцитоза, лейкопении, нарушение обмена витаминов.

Позитивную сторону в производстве составляют лечебно-профилактические мероприятия, которым в последнее время уделяется гораздо больше внимания, чем это было ранее. К ним прежде всего относятся организация и проведение предварительных и периодических медицинских осмотров. Проведение таких осмотров направлено на своевременное выявление возможных профессиональных заболеваний, что позволяет сохранить здоровье работника и избежать многих нежалательных эффектов. С целью предупреждения аллергизации организма и кожно-раздражающего действия химических веществ рекомендуется проведение профилактической десенсибилизации, применение защитных мазей (например, 2 % салициловой), моющих средств и др.

Важное значение в предупреждении заболеваний и укреплении состояния здоровья имеет организация правильного режима питания и отдыха. Рекомендуется выдача молочнокислого колибактерина для профилактики диспепсических расстройств у рабочих, а также обогащение пищевых рационов витаминами А, В, РР, С. Необходимо строго соблюдать правила личной гигиены — мыть руки после каждой манипуляции с антибиотиками, мыться в душе и менять одежду после работы. Кроме того, работающие в производстве антибиотиков должны быть обеспечены рациональной рабочей одеждой, бельем, обувью, перчатками и рукавицами, противопылевыми респираторами типа "Лепесток-5", "Лепесток-40", защитными очками.

Ключевые слова: гигиена, антибиотики

 © Bulletin of Medical Internet Conferences, 2020