Олефир Ю.В., Родин Д.Б., Таяновский В.Ю., Касаикин А.В., Левковский А.Н.

Комбинированное лечение сложных форм нефролитиаза

7 Центральный военный клинический авиационный госпиталь

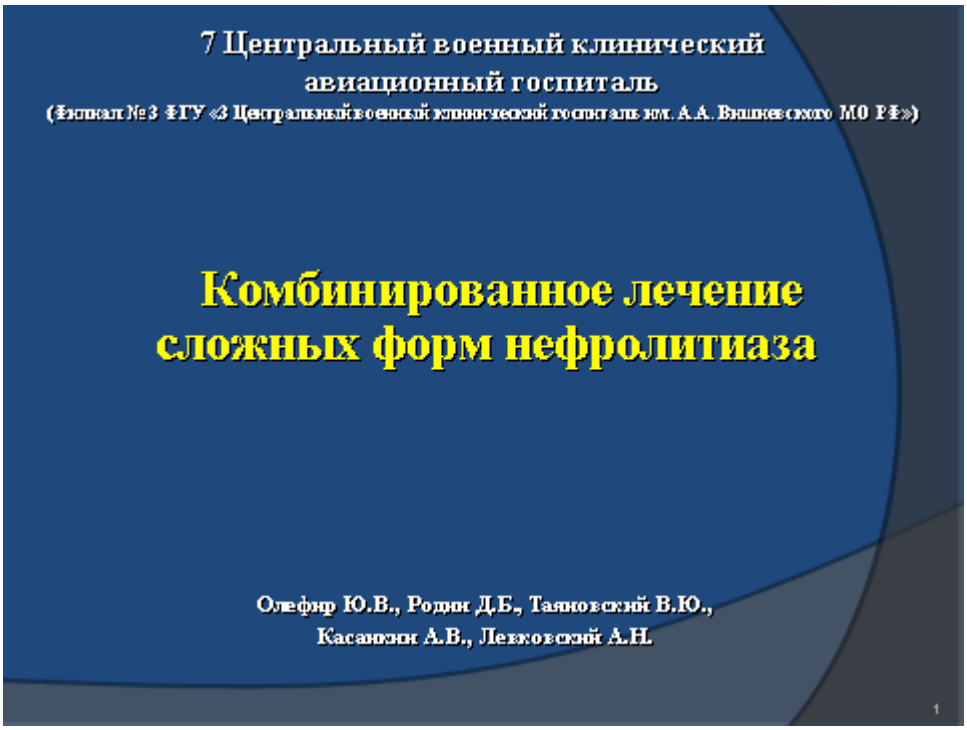

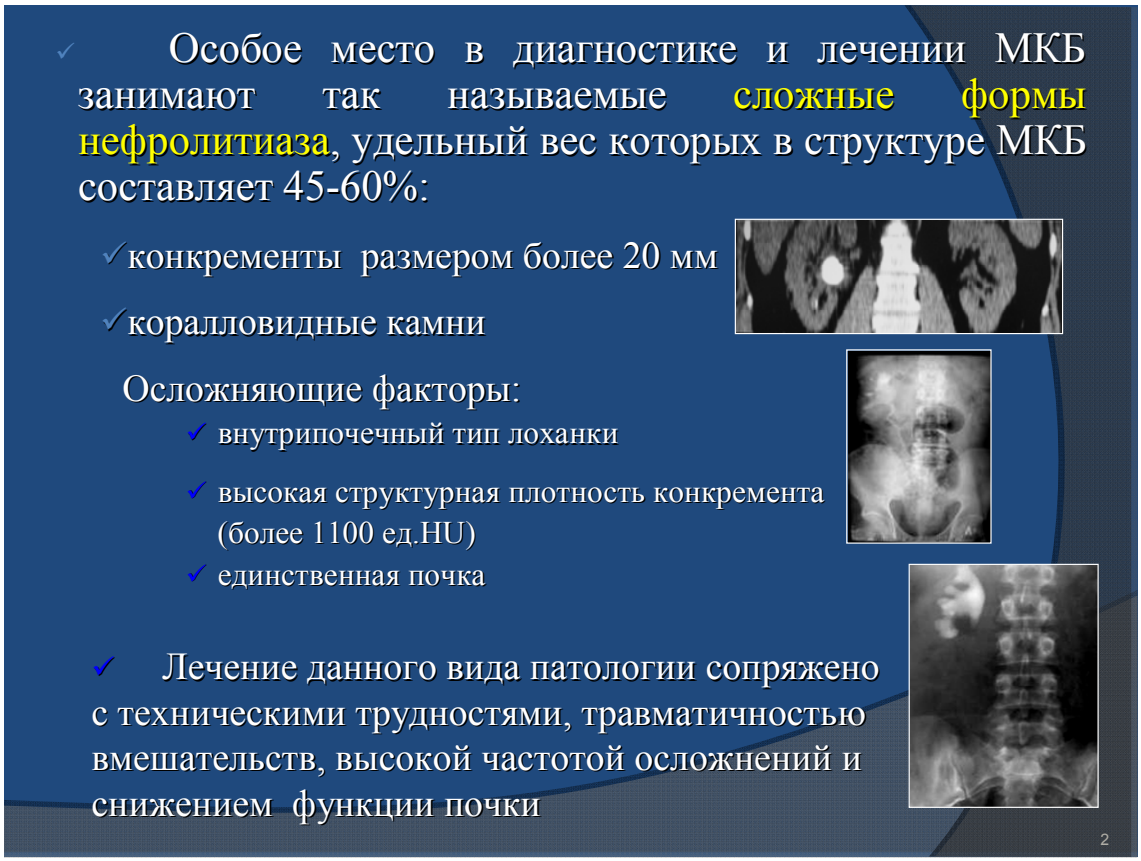

- **Медико-социальная значимость** данной проблемы: у 65-70% МКБ диагностируется в наиболее трудоспособном возрасте (30-50 лет), а использование неадекватных приемов оперативного лечения в 11% приводит к необоснованной нефрэктомии и наступлению инвалидности у 14,4% пациентов, послеоперационная смертность достигает 1,3%
- **Медико-экономическая актуальность** проблемы: длительный срок реабилитации и потеря трудоспособности больных, рецидивирующее течение болезни (35-38%), дороговизна современных методов обследования и оперативного лечения, что является предметом повышенного внимания медицинских страховых компаний

3

- С внедрением малоинвазивных методов лечения число открытых оперативных вмешательств при сложных формах мочекаменной болезни значительно снизилось (в специализированных клиниках от 3 до 15 %)
- Монотерапия и комбинированная терапия широко используются в виде:
  - дистанционной ударно-волновой литотрипсии (ДЛТ)
  - перкутанной нефролитолапаксии (ПНЛ)
  - «сэндвич»-терапии
  - лапароскопической пиелолитотомии

4

© Bulletin of Medical Internet Conferences, 2011

ДЛТ, как монотерапия, крупных и коралловидных камней, имеет ряд ограничений:

- Прямая зависимость числа осложнений и количества эндоурологических вспомогательных процедур от размеров конкрементов
- При обострении пиелонефрита или нарушении функции почек более чем на 40%, проведение ДЛТ противопоказано
- ДЛТ требует длительного пребывания пациента в стационаре, что экономически невыгодно

Перкутанная хирургия, как самостоятельный метод, так и в комбинации с ДЛТ на сегодняшний день считается наиболее оптимальной

Ограничения: сочетание сложных форм нефролитиаза с внутрипочечным типом расположения лоханки, полном выполнении коралловидным камнем ЧЛС почки, а также при крупных конкрементах и отсутствии дилятации ЧЛС, применение указанных методов сопряжено с техническими трудностями, высокой потенциальной травматичностью

5

«Сэндвич» терапия

Рекомендована AUA в 1994 г. для лечения крупных и коралловидных камней почек.

- Исходя из цели лечения пациентов с крупными и коралловидными камнями почек (наиболее полная и быстрая санация почки) в настоящее время, *комбинированная*, с наименьшим уровнем осложнений и дополнительных вмешательств, «сэндвич» терапия (ПНЛТ + ДЛТ) рассматривается, как метод выбора.
- Немаловажно, что стоимость лечения при комбинированном подходе значительно ниже, чем при ДЛТ–монотерапии.

- Для указанных выше методов лечения характерным является нанесение травмы паренхиме почки, что приводит к ее функциональным потерям
- Поиск и выбор оптимального метода лечения пациентов с указанным видом МКБ остается актуальным до настоящего времени

Требования к современному подходу «малоинвазивного» лечения «сложных» форм нефролитиаза:

- наиболее полная и быстрая санация почек от конкремента
- минимальные травматичность и уровень осложнений
- максимальная степень восстановления функции почки
- психологическая приемлемость для пациента

7

В урологическом центре 7 ЦВКАГ МО РФ с 1996 г. разработан и используется метод трансуретральной контактной нефролитотрипсии (ТКНЛТ)

© Bulletin of Medical Internet Conferences, 2011

Трансуретральная контактная нефролитотрипсия осуществлялась пневматическими контактными литотриптерами Swiss Lithoclast, Swiss Lithoclast Master (Швеция) с использованием полуригидных уретероскопов R. Wolf (тубус 8 / 9.8 Ch. и 8,5/ 11,5 Ch., диаметр рабочего канала 5,3 и 6,2 Ch - 1,5 и 2,0 мм соответственно)

Дистанционное разрушение конкрементов выполнялось на литотриптере отечественного производства с электрогидравлическим принципом генерации ударных волн и рентгеновской визуализацией конкремента – «Урат -П2»

Коррекция метаболических процессов путем общего геомагнитного воздействия на организм пациента как элемент системы метафилактики мочекаменной болезни осуществлялась на аппарате «Геомаг»

Материал исследования

- Нами был проведен сравнительный анализ результатов лечения 122 пациентов:

мужчин – 78 (63,9%) женщин – 44 (36,1%)

лечение методом ТКНЛТ и в комбинации с ДЛТ «сэндвич-3» (122 наблюдения)

- **коралловидные конкременты (46 наблюдений)**
- **крупные конкременты (76 наблюдений)**

В 46 (37,7%) наблюдениях в сроки от 1 до 5 (в отдельных случаях до 10) лет прослежены отдаленные результаты лечения

10

Методы исследований

- Выполнялся следующий алгоритм обследования:
  - оценка клинической картины
  - лабораторные методы (кроме определения общепринятых показателей проводились ферментативные тесты крови и мочи для оценки функционального состояния почечной паренхимы, определения степени повреждения структурных элементов нефрона и межуточной ткани, а также активности воспалительного процесса до и после лечения сложных форм нефролитиаза)
  - ультразвуковое сканирование (включая доплерографию, как опосредованную оценку функционального состояния почек)
  - рентгенологические методы (обзорная, экскреторная урография, ретроградная уретеропиелография)
  - радиоизотопные исследования (на этапе предоперационного обследования выполнялись 99 (81,1%), в отдаленный период наблюдения – 46 (37,7%) пациентам)
  - психологические и психофизиологические исследования (оценка психофизиологического статуса (ПФС) пациентов с использованием методики исследования субъективного состояния, стойких и динамических личностных свойств)

11

Методы исследований

- спиральная КТ
- метод многомерной, многопараметровой динамической визуализации почек и конкрементов с обработкой их изображений (DV-med) (программа позволяет оценить физические характеристики конкремента (объем, структурную плотность, распределение ее в объеме))

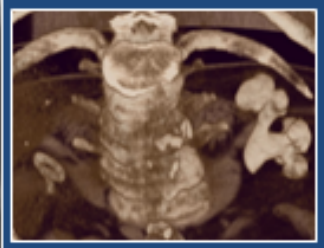
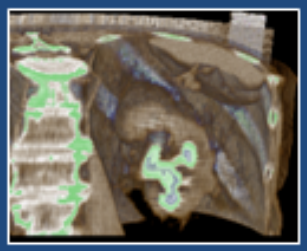


- объемная сегментация конкрементов

12

© Bulletin of Medical Internet Conferences, 2011

Методика лечения

- трансуретральная контактная нефролитотрипсия с гидравлической литолапаксией фрагметнов разрушенного камня и установкой внутреннего стента (*монотерапия*)
- комбинированная терапия ТКНЛТ + ДЛТ:

  через 5-7 дней после ТКНЛТ проводится ДЛТ остаточных фрагментов камня (1-3 сеанса) с использованием низкоэнергетических ударно-волновых импульсов (0,3 до 0,6 мкс) в стационарных или амбулаторных условиях

  Удаление стента производится после полной санации почки, или в том случае, если максимальные размеры остаточных фрагментов камня не превышают 3 мм

- особенности методики ТКНЛТ, позволяющие добиться максимальной одномоментной санации почки от камня:
  - позиционирование камня в чашечно-лоханочной системе почки в наиболее удобном для литотрипсии положении, с прогнозированием минимального объема остаточных фрагментов
  - мелкодисперсная краевая литотрипсия
  - гидравлическая литолапаксия фрагментов разрушенного конкремента через рабочий канал уретерореноскопа

13

Критерии оценки эффективности лечения

Анализ результатов лечения больных с крупными и коралло-видными камнями почек проводился по следующим критериям:

- полнота одномоментной санации чашечно-лоханочной системы почки
- интраоперационные осложнения (перечень, частота)
- послеоперационные осложнения воспалительного характера (обострение хронического пиелонефрита, острый пиелонефрит)
- так называемые «сопутствующие осложнения» (почечные колики, частота формирования «каменной дорожки»)
- наличие перед выпиской остаточных фрагментов, перспективных к самостоятельному отхождению
- продолжительность сроков лечения, повторные госпитализации
- наличие резидуальных фрагментов, возникновение рецидивов камнеобразования
- функциональное состояние почки в ближайшем и отдаленном периодах наблюдения (от 3 месяцев до 5 лет)

14

Результаты лечения пациентов с крупными камнями почек

Метод лечения крупных конкрементов	Количество пациентов		Средняя длительность п/о периода	Полнота клиренса почки в госпитальный период
	n	%	койко-день	%
ТКНЛТ – монотерапия				
ТКНЛТ - 1 операция	58	76,3	3,6	79,3
ТКНЛТ + ДЛТ				
ТКНЛТ - 1 операция				
+ 1 сеанс ДЛТ	12	15,8	5,9	75,0
+ 2 сеанса ДЛТ	6	7,9	11,5	-
Всего:	76	100	4,5	72,4

15

Результаты лечения в зависимости от формы КН

Форма КН	Коли-чество	Количество процедур на 1 больного		Клиренс почки в госпитальный период при ТКНЛТ/ +ДЛТ		Средний п/о койко-день
		ТКНЛТ	ДЛТ	n	в %	
К1	19	1	0,6	13/15	68,4/78,9	5,4
К2	15	1	1,6	7	46,7	8,1
К3	9	1,7	1,7	2	22,2	11,3
К4	3	2	3	-	-	22,8
Всего	46	1,4	1,7	24	52,2	8,2

16

© Bulletin of Medical Internet Conferences, 2011

Результаты лечения с использованием ТКНЛТ

Одномоментная полная санация почек от камня:

- ✓при коралловидных камнях (КI, объемом до 5 см^3 и расположении «рогов» камня в верхней и средней группах чашечек) - в 13 (68,4%) наблюдениях
- ✓при удалении крупных камней - в 46 (79,3%), среди которых 39 (51,3%) были «плотными», и в 63 (82,9%) - располагались во внутрипочечной лоханке

ДЛТ резидуальных камней или фрагментов осуществлялось на 5-7 сутки:

- ✓при коралловидном нефролитиазе - у 24 (52,3%) больных
- ✓с крупными камнями почек - 16 (21,1%)

Через 3 месяца резидуальные фрагменты наблюдались у 8 (6,6%) больных, им проведено ДЛТ

Через 6 месяцев резидуальные фрагменты имели место в 5 (4,1%) наблюдениях

Через 1 год после лечения полнота санации достигала 96%

17

Результаты лечения

У 6 (4,9%) пациентов в раннем послеоперационном периоде отмечалась атака острого пиелонефрита, с характерными изменениями в крови и моче. Проводилось адекватное лечение

У 74 (60,7%) больных послеоперационный период составил 4-5 дней

У всех пациентов со сложными формами нефролитиаза, подвергшихся комбинированному лечению, отмечено улучшение функции почек в сравнении с дооперационными показателями

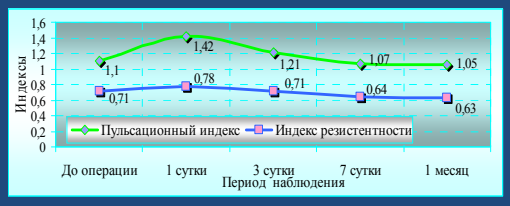

Динамика изменения интегральных показателей почечного кровотока у больных с коралловидным нефролитиазом в раннем послеоперационном периоде

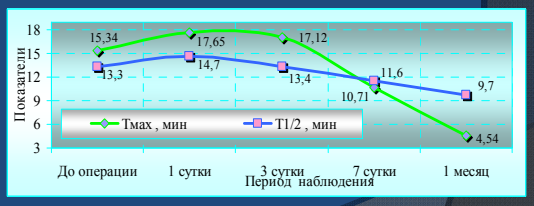

Динамика показателей радиоизотопной ренографии у больных коралловидным нефролитиазом в раннем послеоперационном периоде

18

Результаты наблюдения в отдаленном периоде (до 5 лет)

Всего (43 наблюдения)

коралловидные конкременты (19 наблюдений)

- Мужчин – 25
- Женщин – 18

крупные конкременты (24 наблюдения)

Частота рецидивов камнеобразования после ТКНЛТ

Количество пациентов (n=43)	Характеристика конкрементов	Сроки рецидивов камнеобразования			Всего рецидивов
		Через 1 год	Через 3 года	Через 5 лет	
19	Коралловидные	1	–	1	3 (6,9 %)
24	Крупные	–	1	–	

У всех 3 пациентов диагностированы камни лоханки, у 2 (4,6%) на фоне упорного течения хронического пиелонефрита

При выполнении спиральной компьютерной томографии почек в сроки более 2 лет после выполненной ТКНЛТ патологических изменений в структуре почечной паренхимы, околопочечной клетчатки выявлено не было

19

Результаты наблюдения в отдаленном периоде (до 5 лет)

✓ Функциональное состояние почек по сравнению с данными ближайшего послеоперационного периода:







Динамика изменения интегральных показателей почечного кровотока у больных с коралловидными и крупными камнями почек

20

© Bulletin of Medical Internet Conferences, 2011

Трансуретральная контактная нефролитотрипсия крупного камня правой почки

(клинический случай)

Пациент «П», 54 лет

Анамнез заболевания: МКБ страдает в течение 30 лет. При очередном обследовании диагностирован крупный камень лоханки правой почки

При обследовании: в лоханке правой почки конкремент до 30 мм, в нижней чашечке конкремент 5 мм.

КТ-денситометрия: в проекции лоханки правой почки конкремент размерами 27х19 мм и структурной плотностью от 904 до 1401 ед.HU

Диагноз: МКБ. Камень лоханки правой почки. Камень нижней чашечки правой почки. Хронический пиелонефрит, ремиссия

21

Данные рентгенологического обследования

(обзорная, экскреторная урография 20 мин, МСКТ)

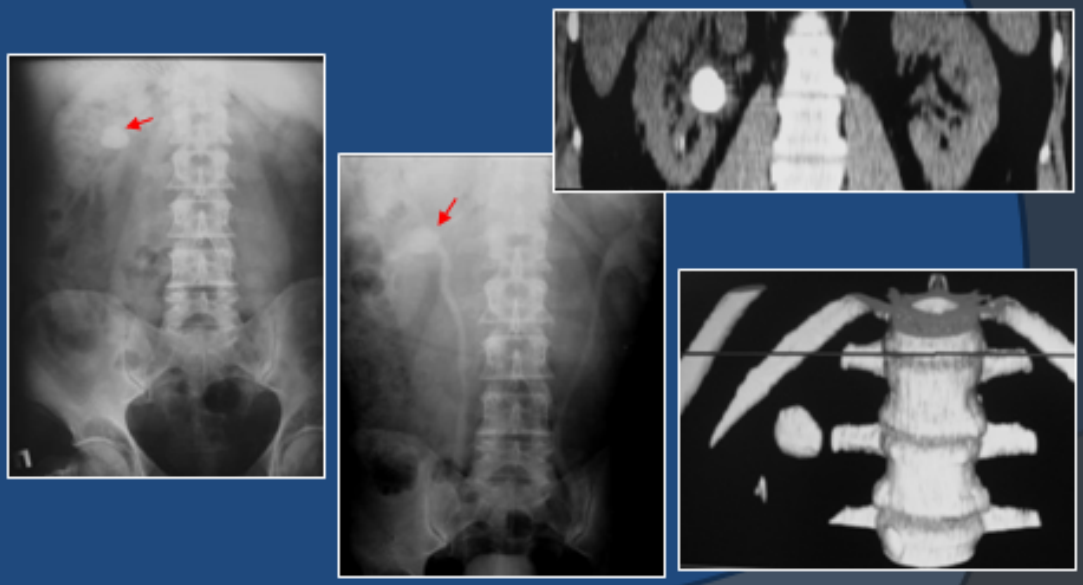

Более 60% объема конкремента имеет структурную плотность более 1200 ед.HU

22

© Bulletin of Medical Internet Conferences, 2011

Результаты ТКНЛТ
Длительность оперативного вмешательства 95 минут

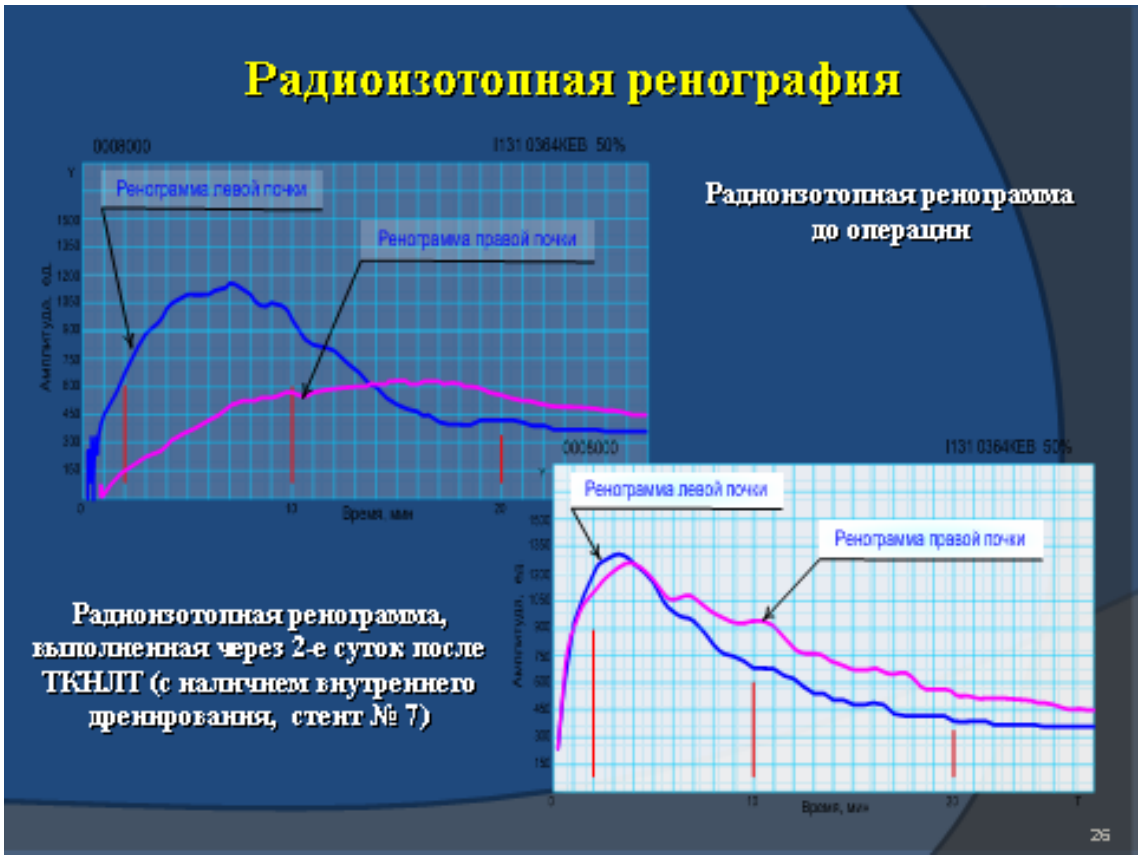
Радиоизотопная ренография
Ренограмма левой почки
Ренограмма правой почки
Радиоизотопная ренограмма до операции
Радиоизотопная ренограмма, выполненная через 2-е суток после ТКНЛТ (с наличием внутреннего дренирования, стент № 7)

Трансуретральная контактная нефролитотрипсия коралловидного камня правой почки

(клинический случай)

Пациентка «К», 59 лет

Анамнез заболевания: МКБ страдает в течение 10 лет. При очередном обследовании диагностирован коралловидный камень правой почки

При обследовании: в правой почке коралловидный конкремент до 12 см^3 неоднородной структурной плотностью от 100 до 1200 ед.HU

Диагноз: МКБ. Коралловидный камень правой почки. Хронический пиелонефрит, ремиссия

27

Данные рентгенологического обследования

(обзорная, экскреторная урография 15 мин, СКТ, обработка изображения в программе DV-med)

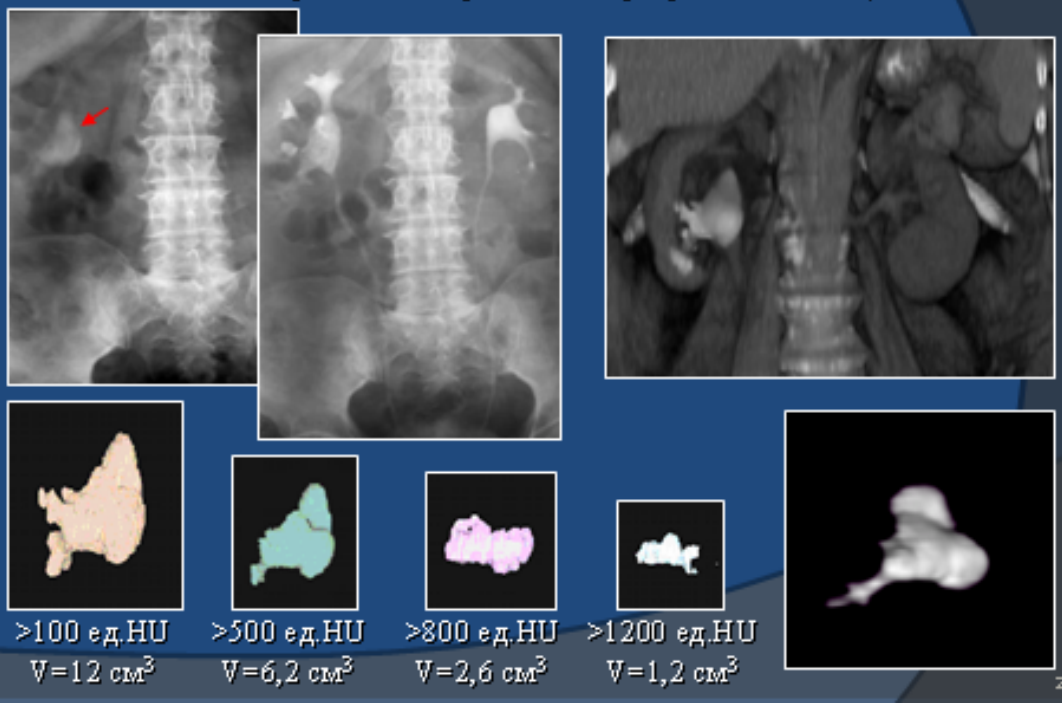

28

© Bulletin of Medical Internet Conferences, 2011

Объемная сегментация и визуализация
Для визуализации результатов обработки используется комбинация методов объемной и поверхностной реконструкции, позволяющая в одном пространстве визуализировать конкремент и окружающие мягкие ткани

Данные интраоперационного рентгенмониторинга
(ТКНЛТ, гидравлическая литолапакмсия справа)

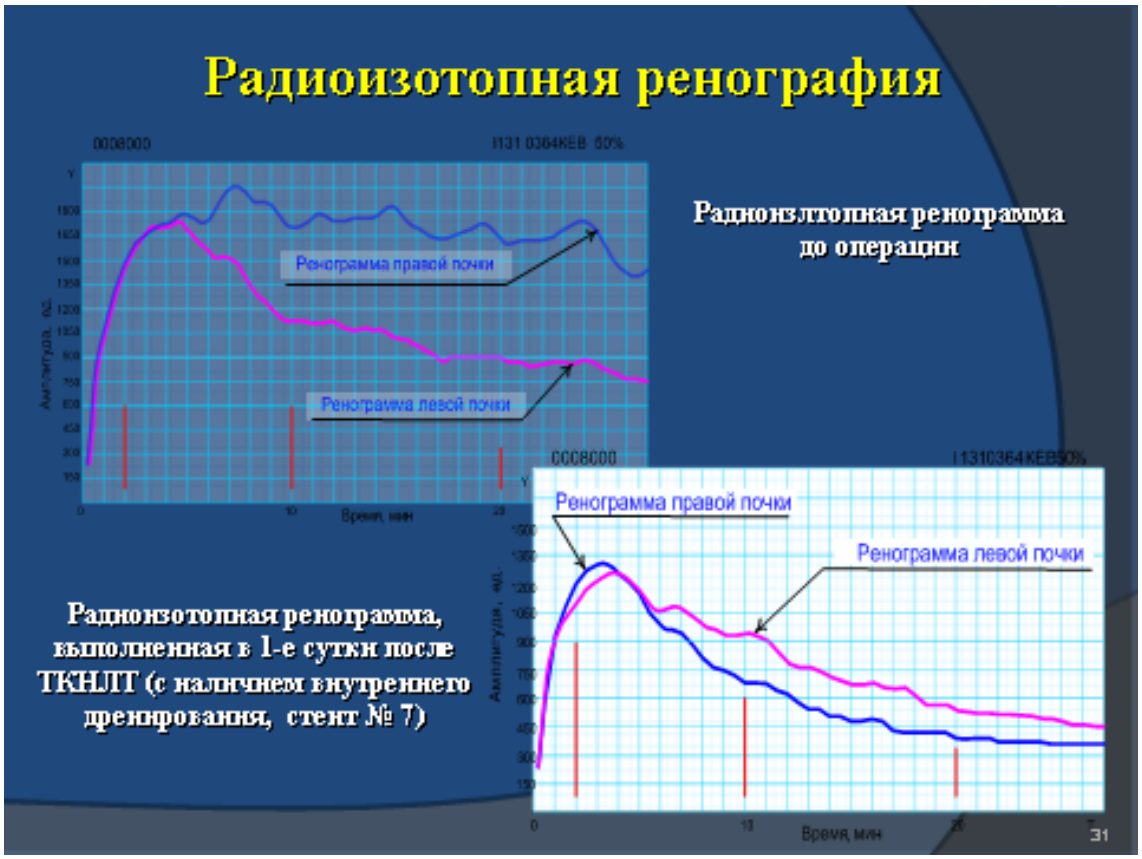

© Bulletin of Medical Internet Conferences, 2011