

Теодорович О.В., Нарышкин С.А., Борисенко Г.Г.

Современные подходы к диагностике и лечению коралловидного нефролитиаза

ЦКБ №1 РАО РЖД

Кафедра эндоскопической урологии ГОУ ДПО РМАПО

Современные подходы к диагностике и лечению коралловидного нефролитиаза

Теодорович О.В., Нарышкин С.А., Борисенко Г.Г.

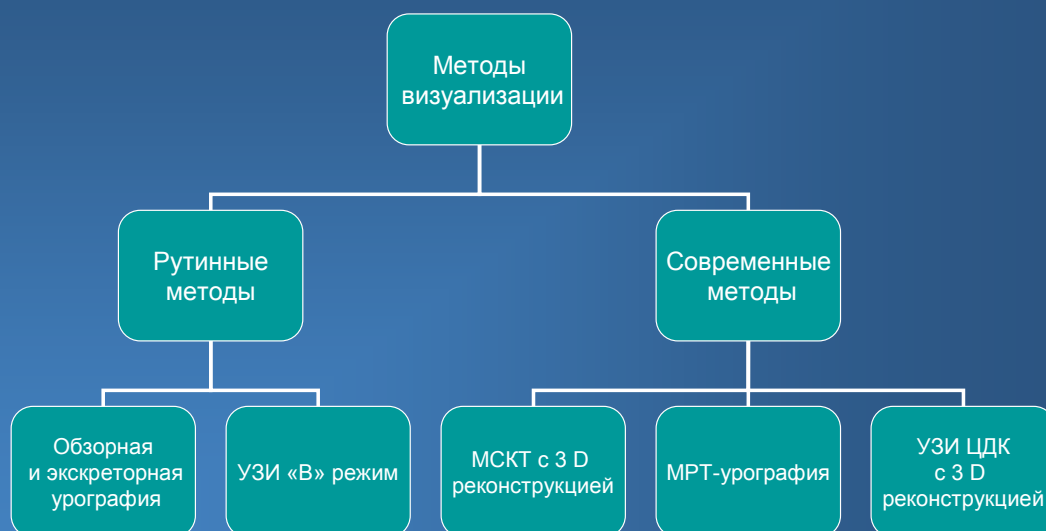ЦКБ №1 РАО РЖД

Кафедра эндоскопической урологии ГОУ ДПО РМАПО

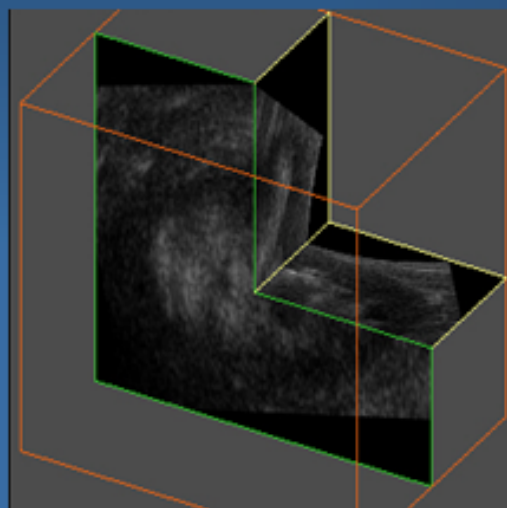
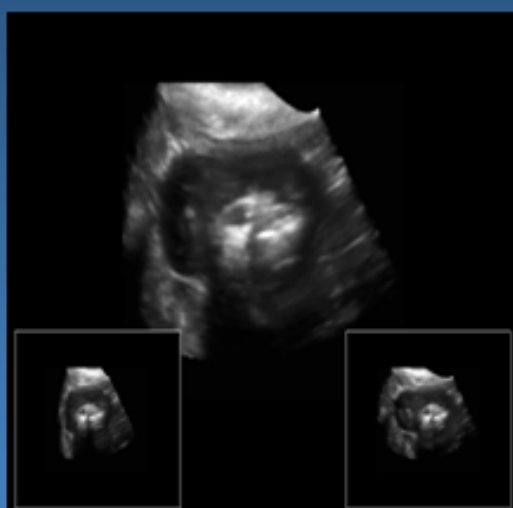
Пациент К. 54 года

Диагноз: МКБ: коралловидный камень,
множественные вторичные камни левой
почки

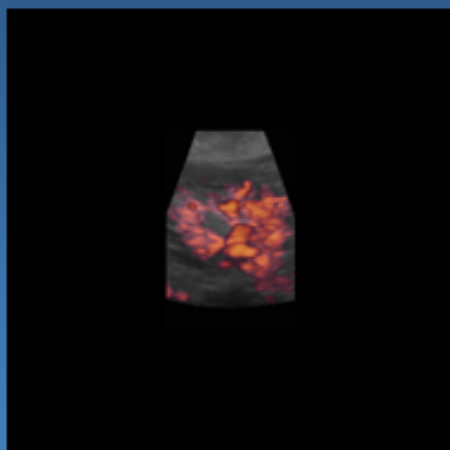Диагностика нефролитиаза



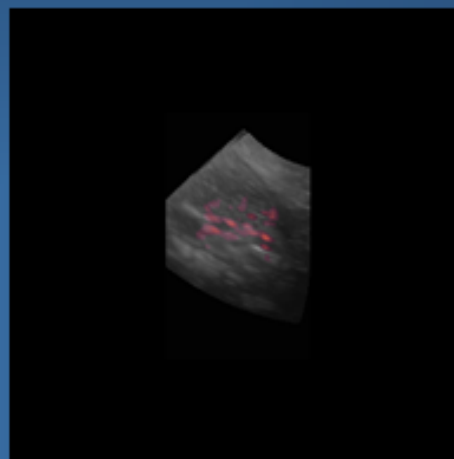
Трехмерная УЗ реконструкция почек



Трехмерные УЗ реконструкции сосудов почек

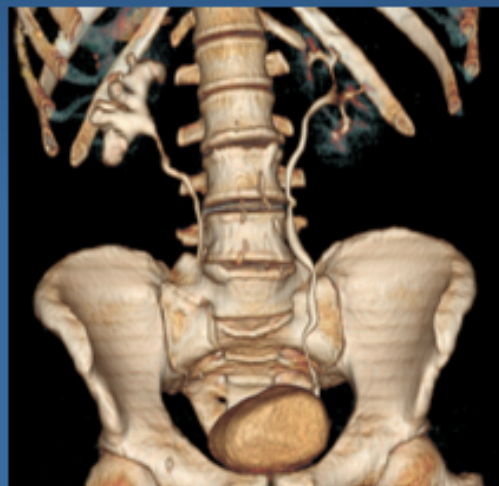
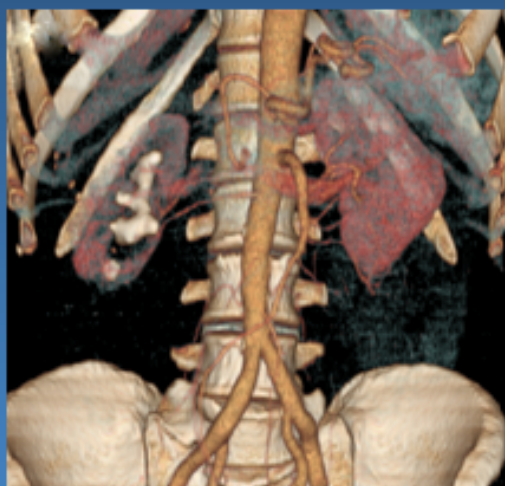
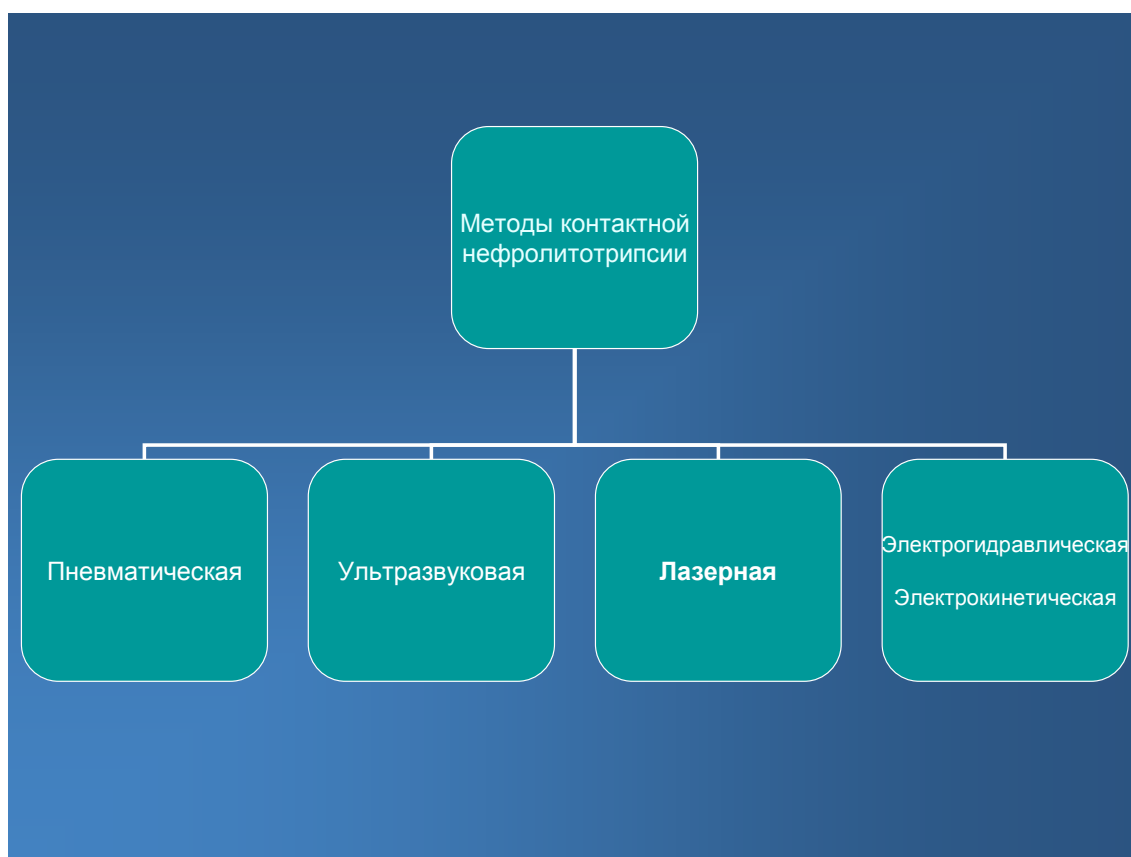
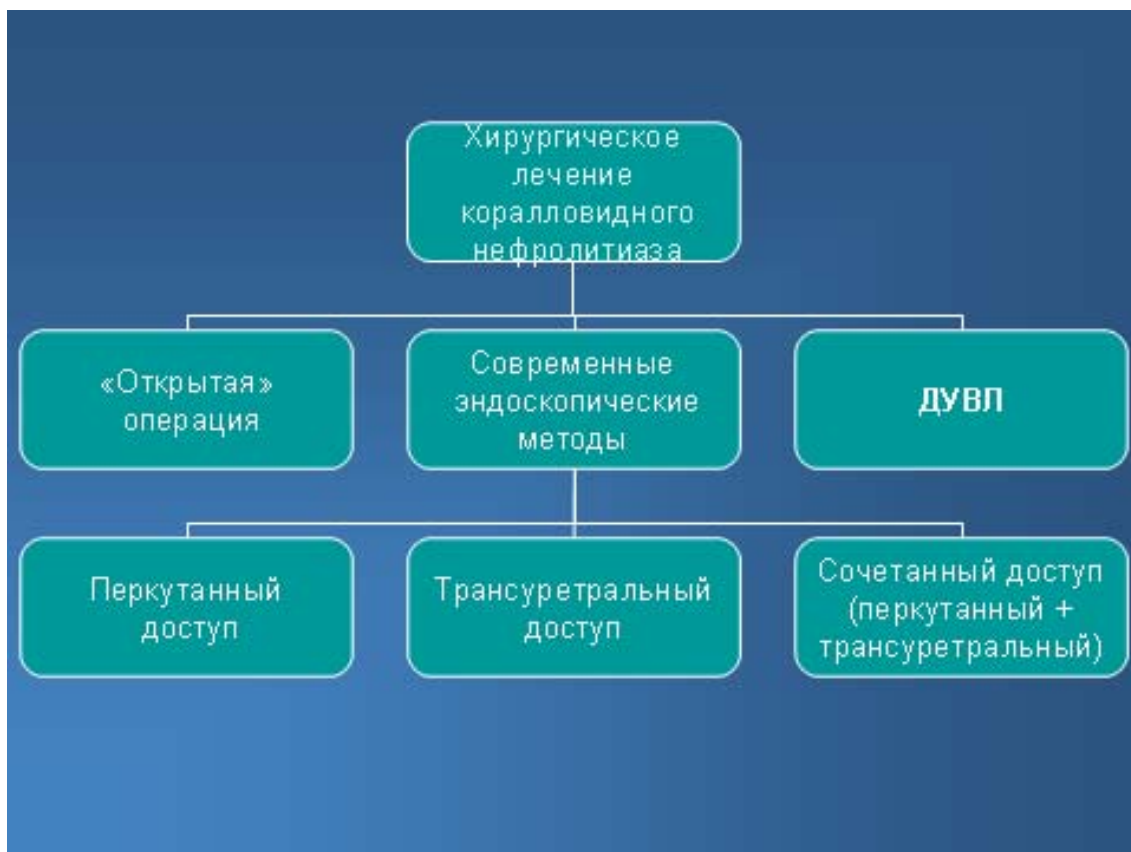
Правая почка.
Кровоток в норме.

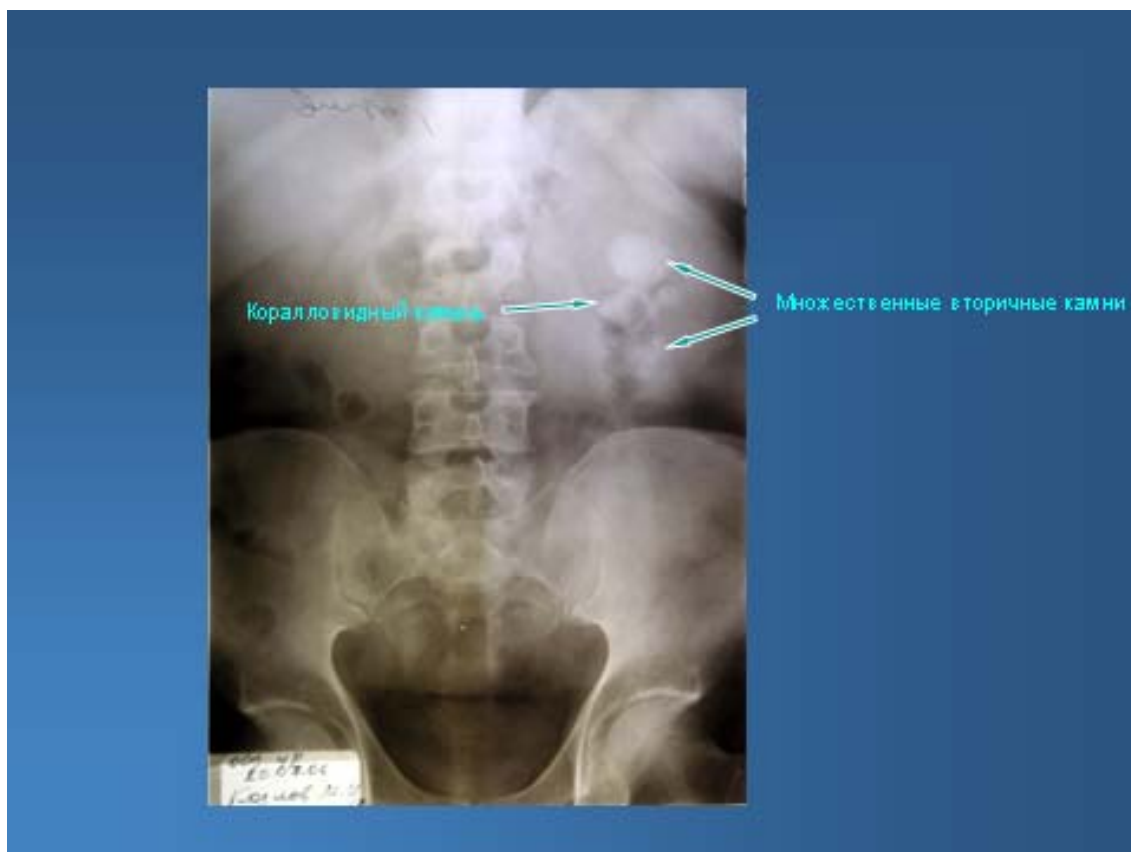

Левая почка.
Снижение периферического
кровотока.

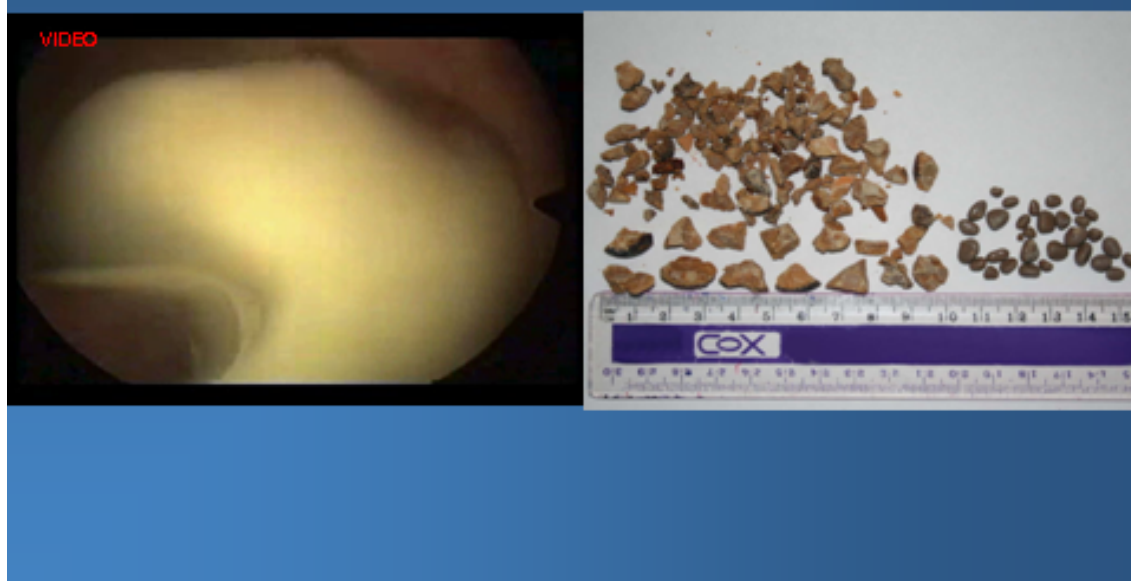
Трехмерные и мультипланарные реконструкции фаз МСКТ



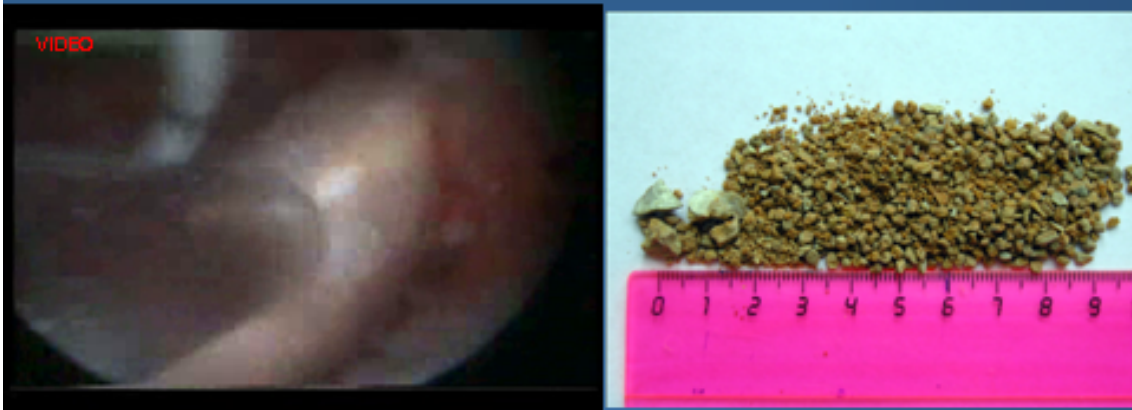




Нефролитотрипсия пневматическая



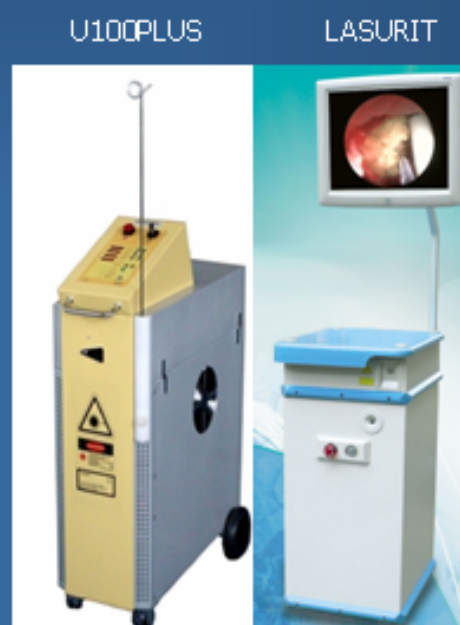
Нефролитотрипсия ультразвуковая (нефролитолапаксия)



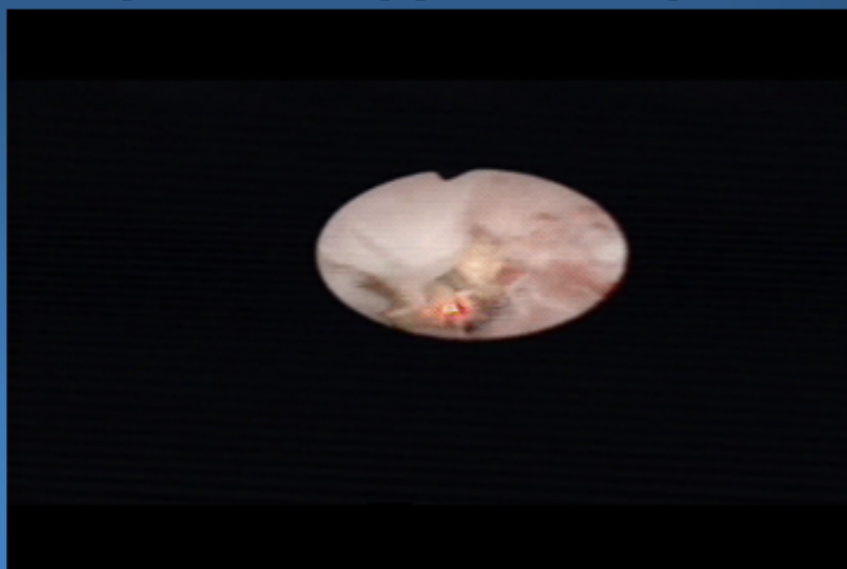
Лазерные литотриптеры

Ho:YAG

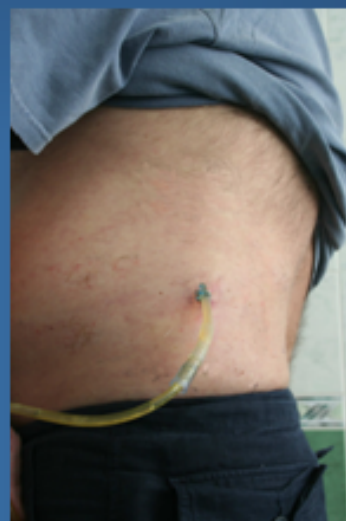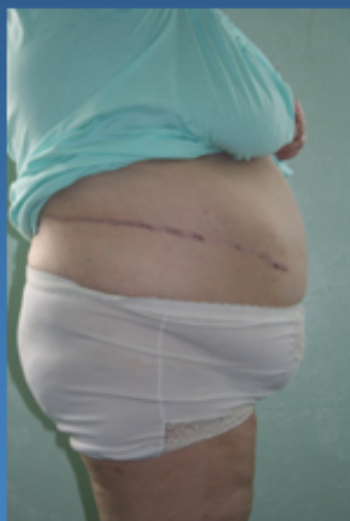KTP μ s lasers



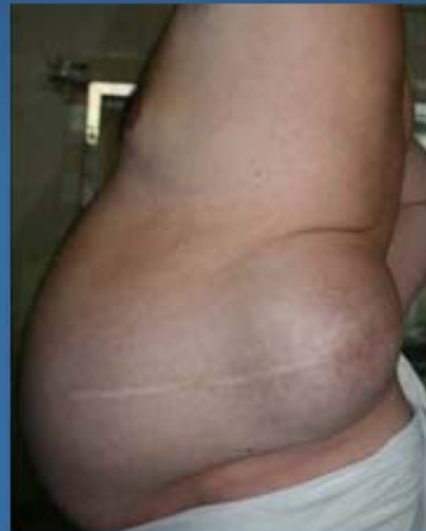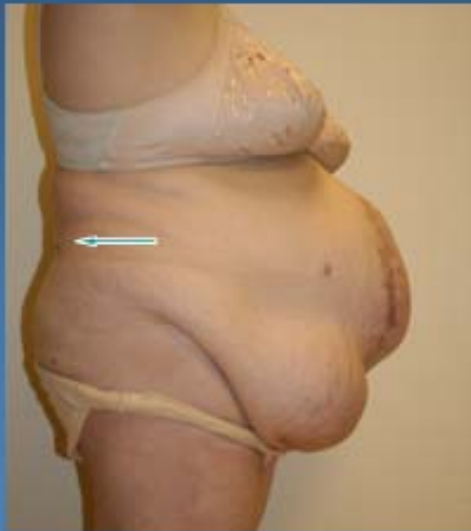Трансуретральная ригидная лазерная нефролитотрипсия



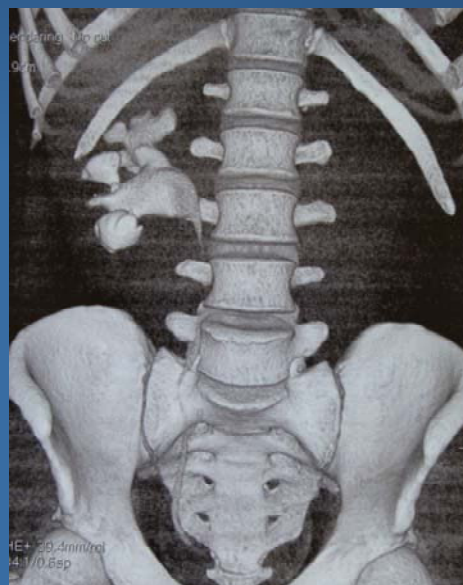
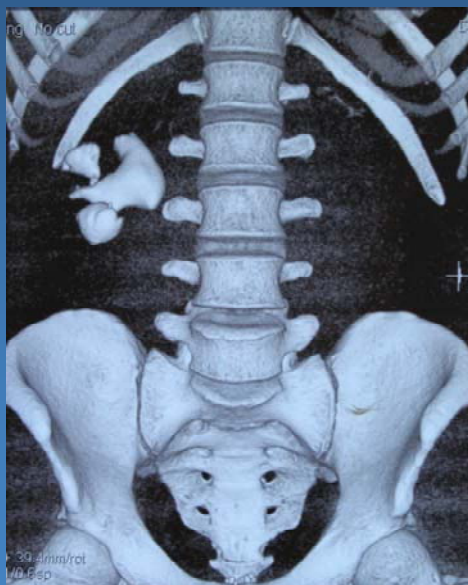
Результаты операций по удалению камней почек, выполненных традиционным и пункционным доступами



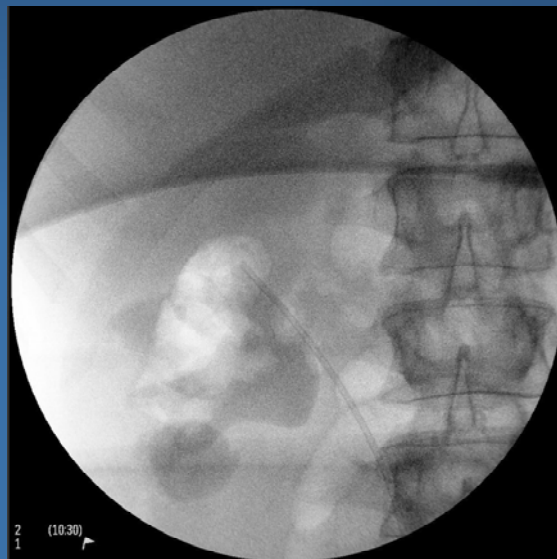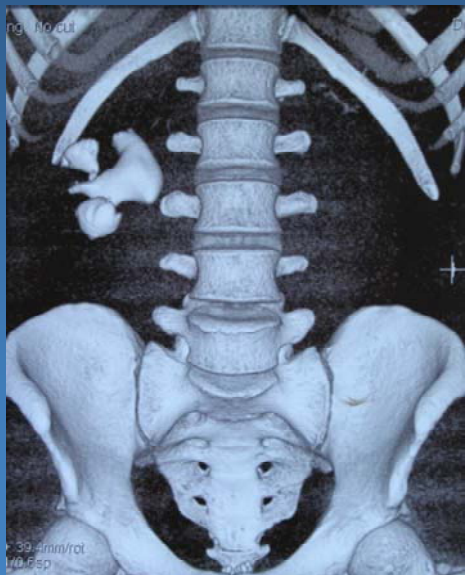
Послеоперационные вентральные грыжи



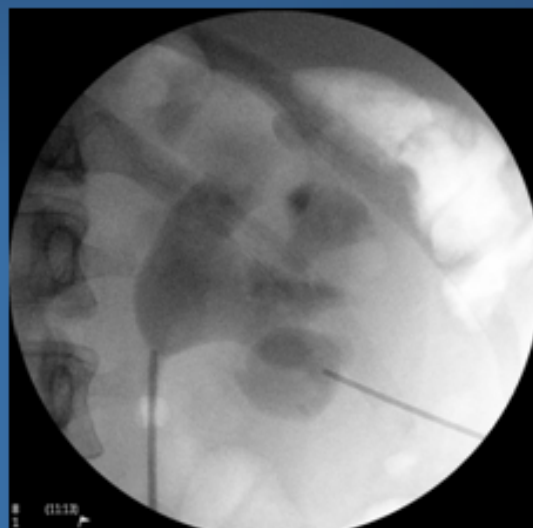
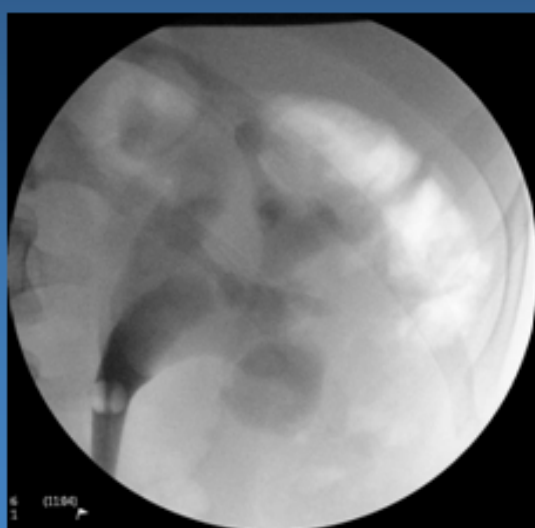
МСКТ: коралловидный камень единственной правой почки (натив и экскреторная фаза)



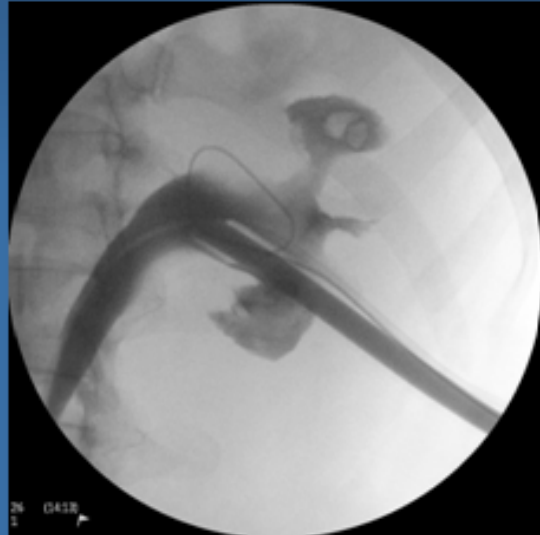
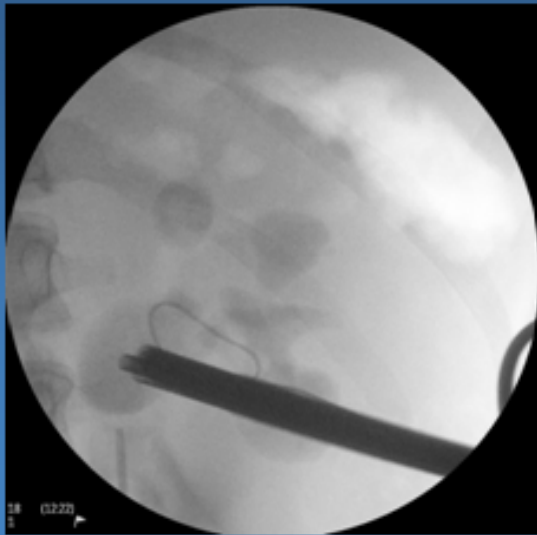
МСКТ и рентгенография



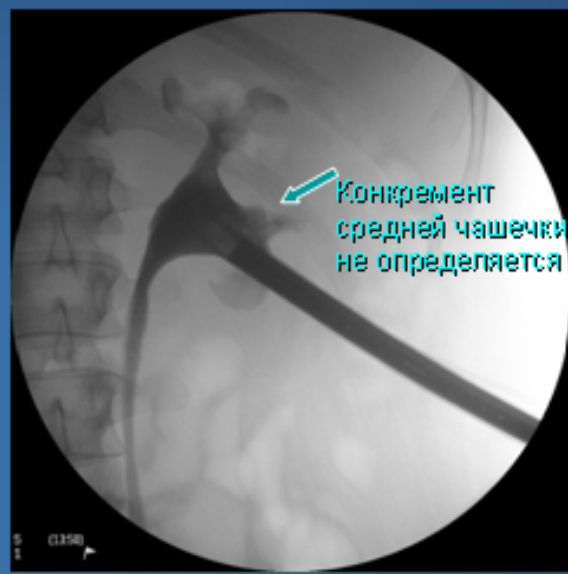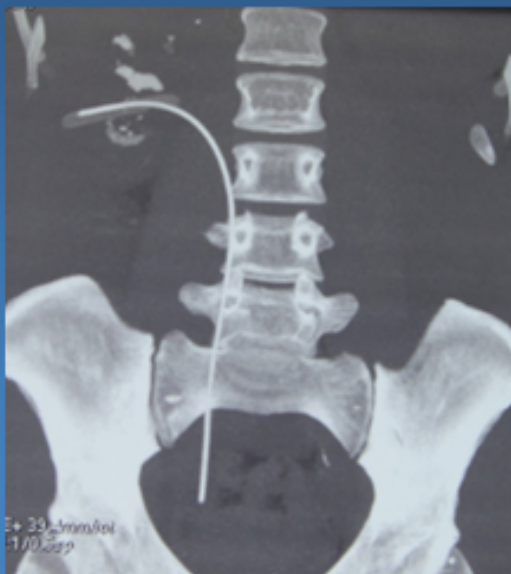Этапы операции: установка катетера с баллончиком и пункция



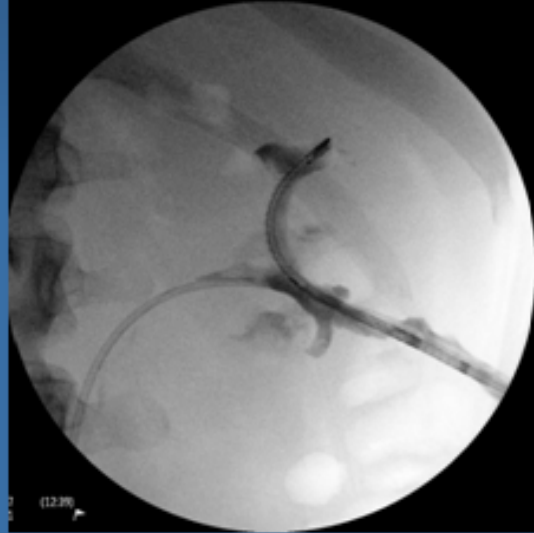
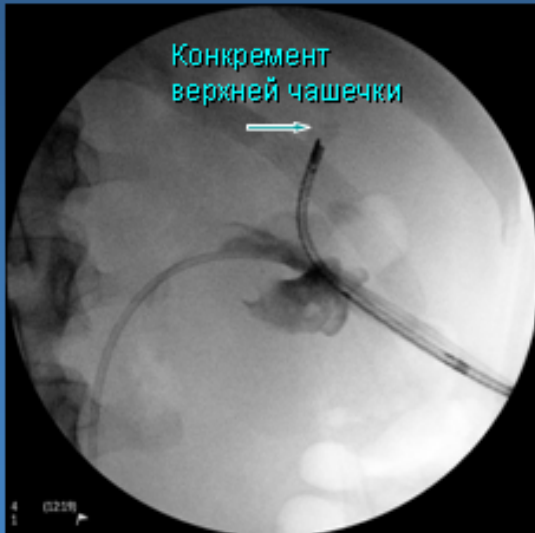
Этапы операции: нефролитолапаксия, заключительная пиелоуретерография



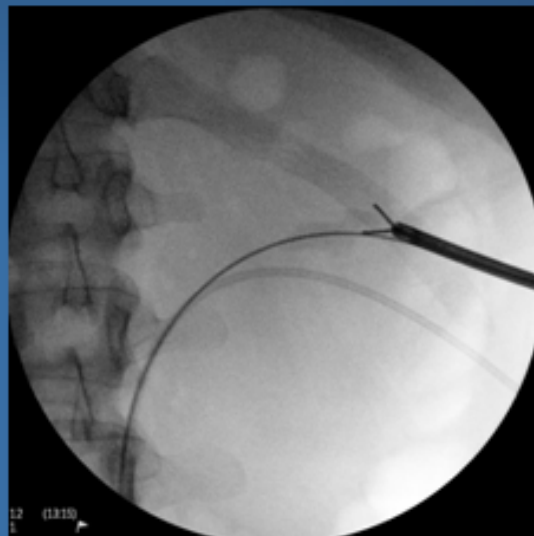
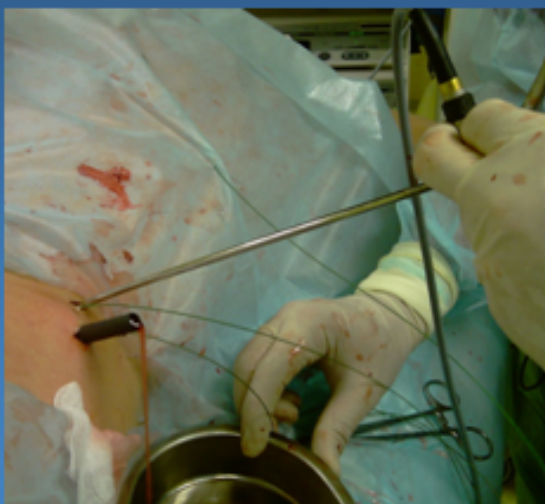Контрольная МСКТ и антеградная уретропиелография перед 2-м этапом



Антеградная фибронефролитоэкстракция и каликография

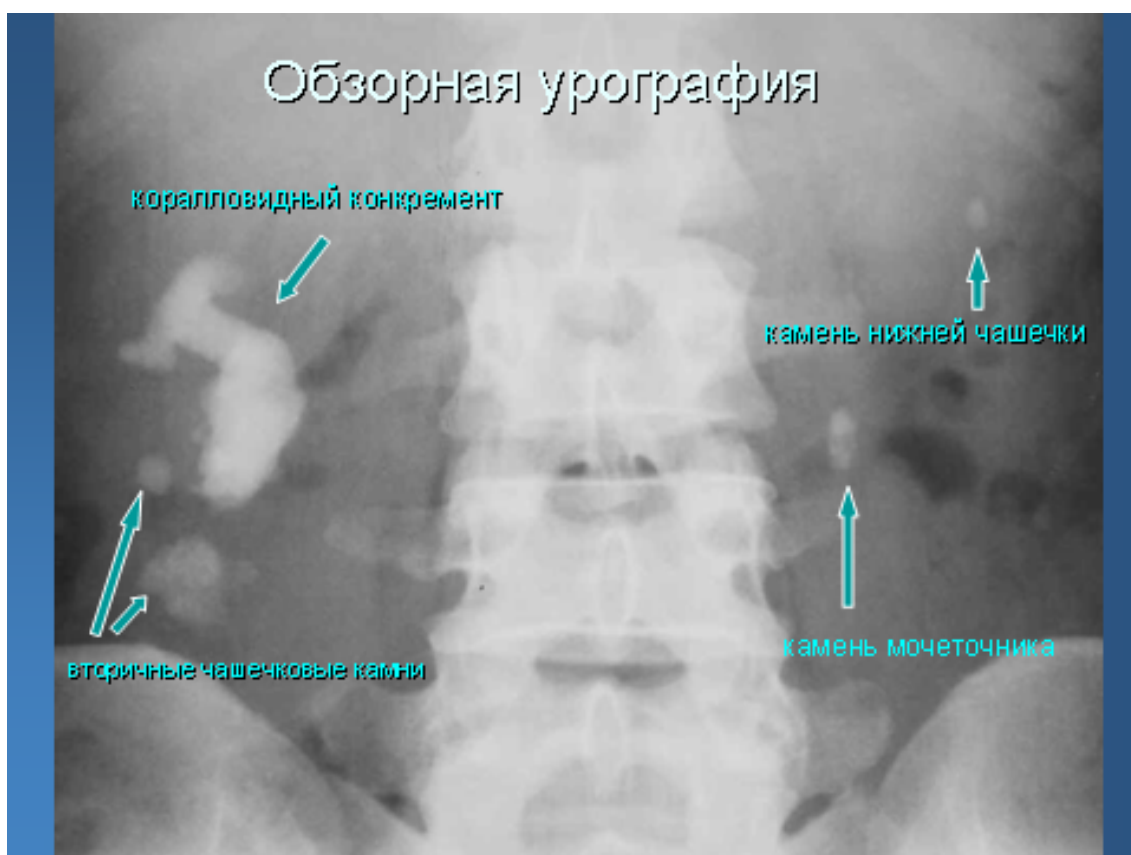

Перемещение конкремента средней чашечки в лоханку через отдельный доступ

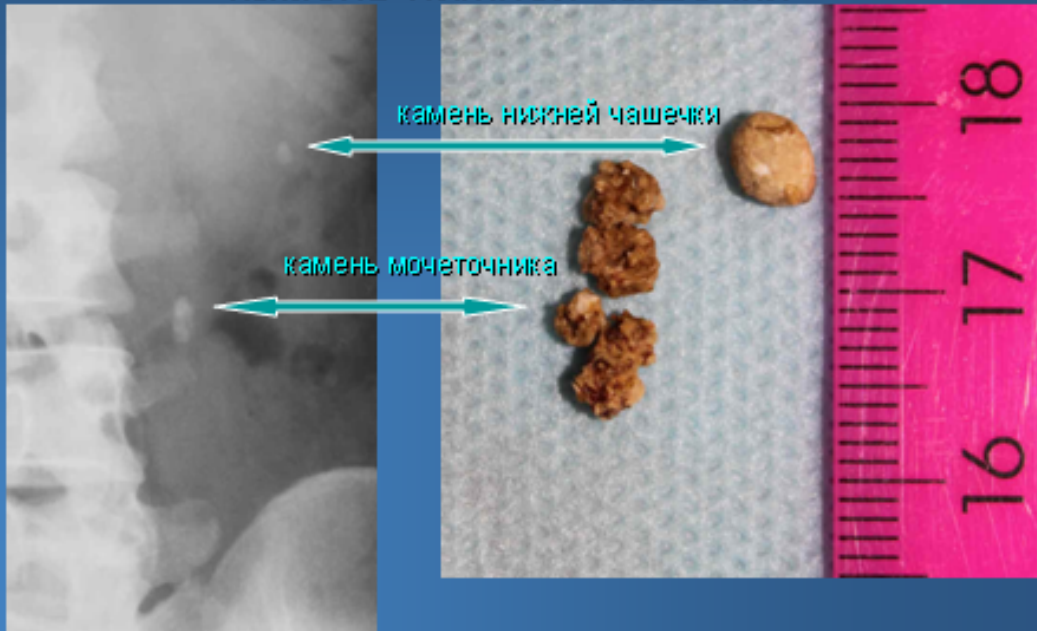


Пациент П. Возраст: 50 лет

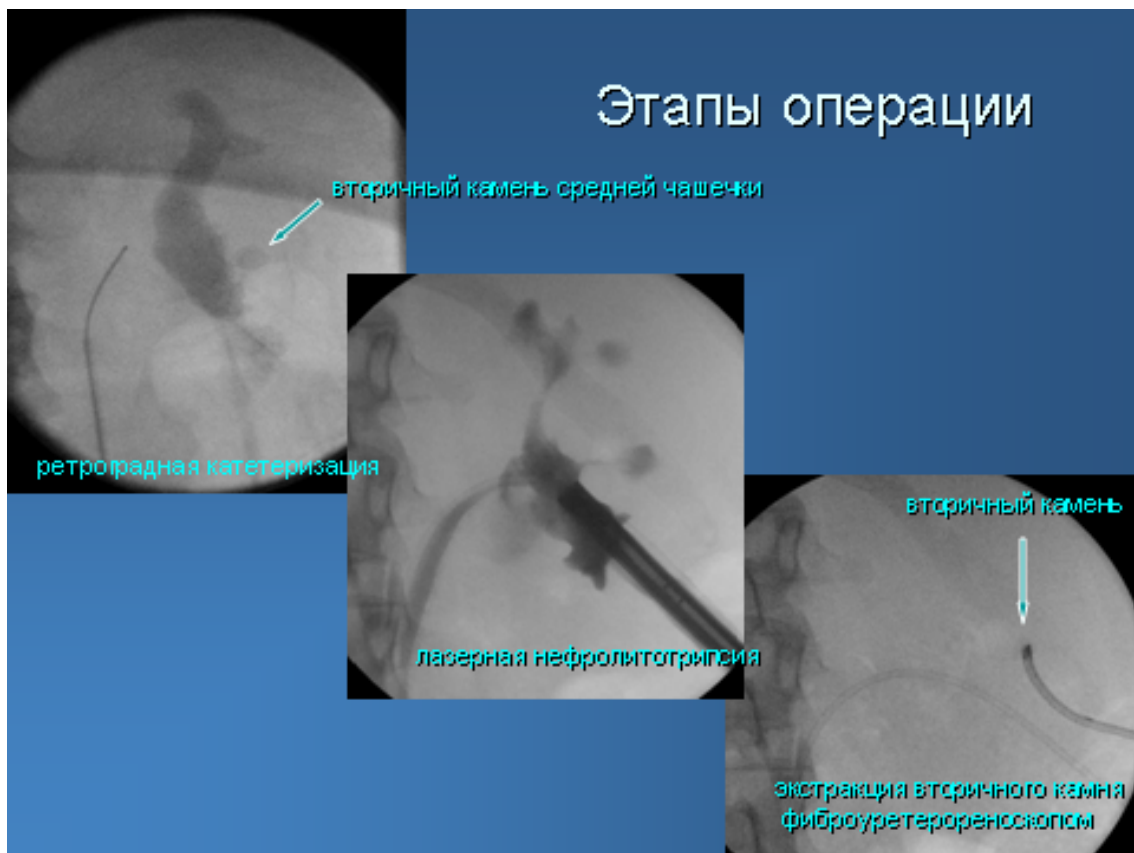
Диагноз: МКБ: коралловидный камень правой почки, камень нижней чашечки левой почки, камень левого мочеточника



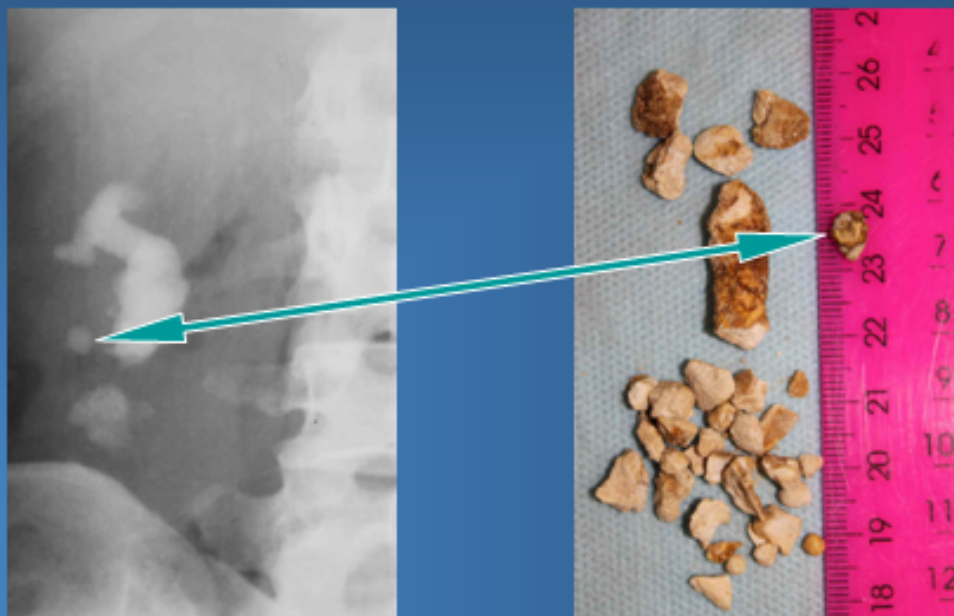
Фрагменты конкремента мочеточника после лазерной уретеролитотрипсии, камень нижней чашечки



Этапы операции



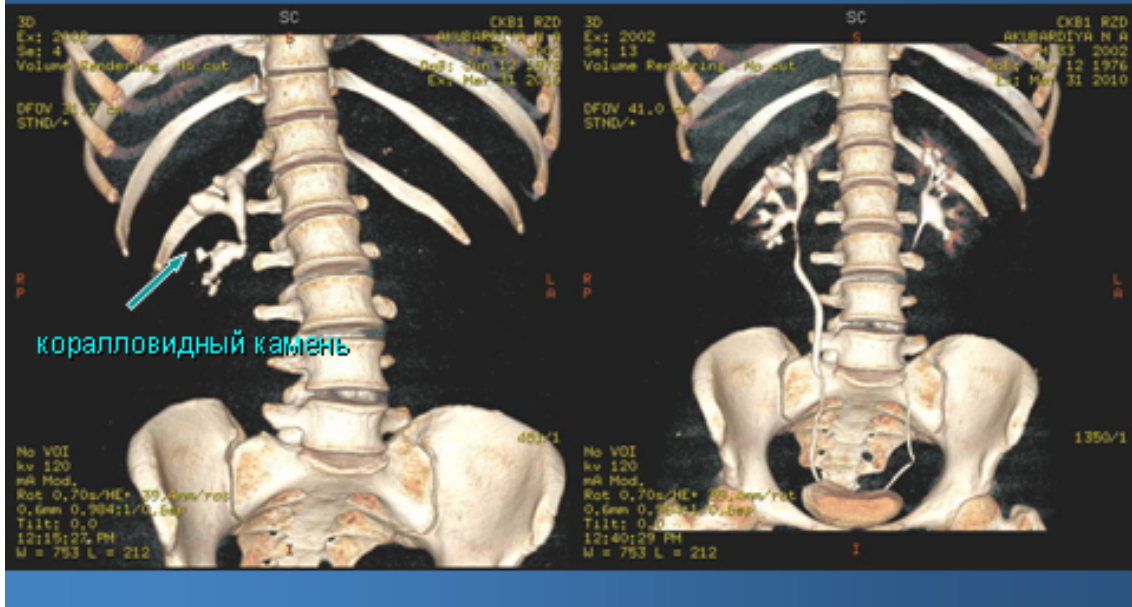
Фрагменты коралловидного и вторичных
камней. Вторичный камень средней
чашечки



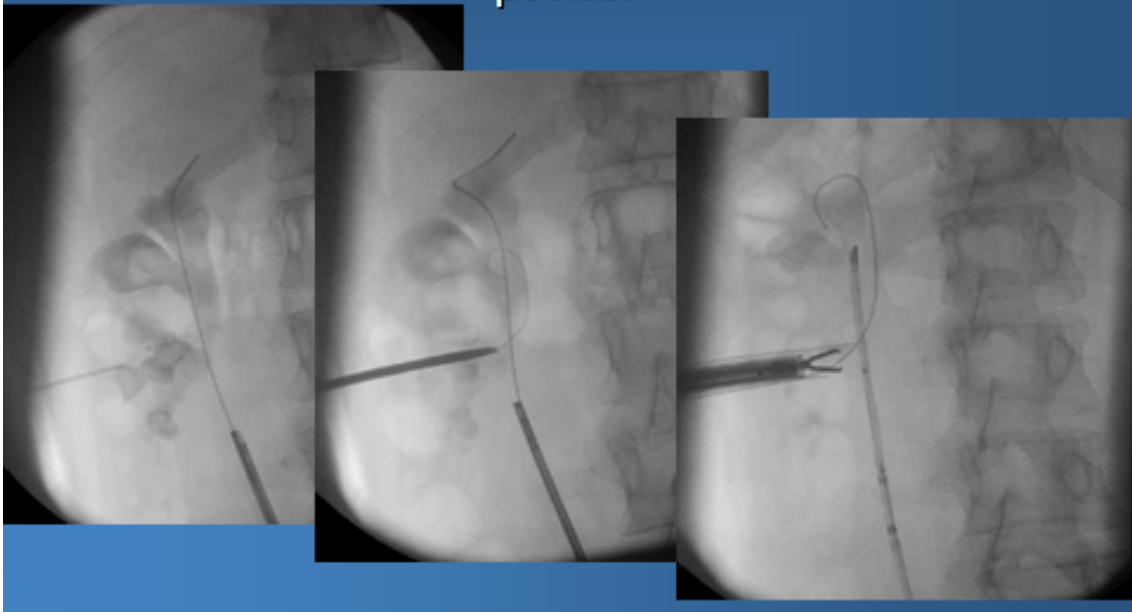
Пациент А.
34 года

Диагноз: МКБ: коралловидный камень
правой почки

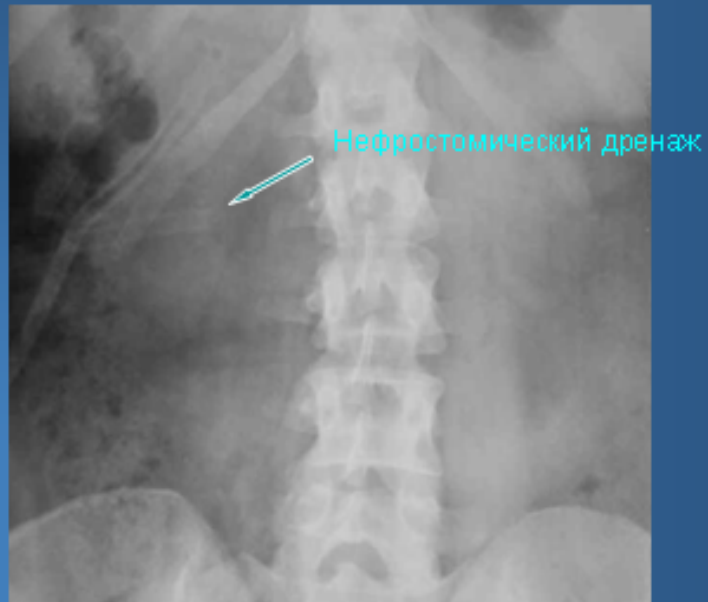МСКТ: натив и экскреторная фаза



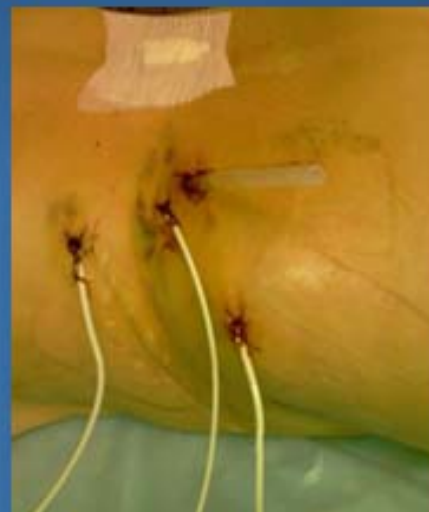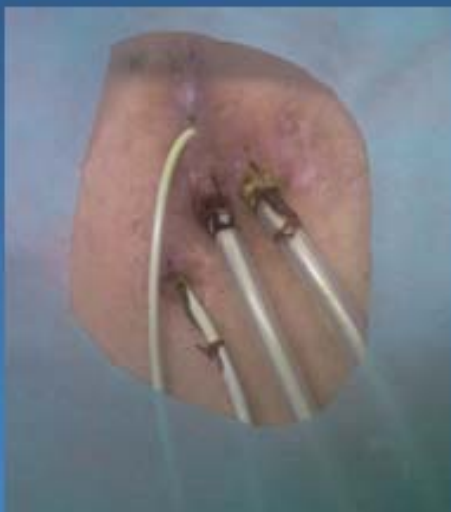Комбинированная чрескожная лазерная нефролитотрипсия и трансуретральная лазерная фибролитотрипсия в supine position



Обзорная урография после операции



Множественные доступы в почку



Заключение

- Индивидуальный подход
- Рекомендовано выполнение МСКТ
- Оснащенность (возможность подбирать методику под пациента)
- Опыт выполнения операций «Смелость не должна превышать умелость»
- Максимальная санация почки