ID: 2012-09-23-A-1668 Оригинальная статья

Колоколов О.В., Тихонова Л.А., Бакулев А.Л., Шоломов И.И., Колоколова А.М.

Критерии диагностики церебрального васкулита при сифилисе

ГБОУ ВПО Саратовский ГМУ им. В.И. Разумовского Минздравсоцразвития России

Ключевые слова: сифилис, нейросифилис, классификация, церебральный васкулит, эпидемиология, критерии диагностики, дуплексное сканирование, МРТ, МРА, противосифилитическая терапия, нейропротекция, цитопротекция.

Введение

Сифилис считается хроническим инфекционным заболеванием, вызываемым бледной трепонемой (БТ), передающимся преимущественно половым путем, характеризующимся последовательной сменой периодов болезни и проявляющимся поражением кожи и слизистых оболочек, внутренних органов, костей и нервной системы [1,2].

Согласно мнению большинства ученых, БТ попадают в нервную систему уже на ранних стадиях сифилиса [3-5]. Считается, что уже с момента инфицирования БТ распространяются в организме человека не только лимфогенным но и гематогенным путем [6,7].

Вполне вероятно, что воздействие БТ на мозговой кровоток происходит в период генерализации сифилитической инфекции во всех случаях заболевания. Снижение перфузии головного мозга при сифилисе по данным МРА и ПЭТ, изменении реактивности мозгового кровотока по результатам ультразвуковой доплерографии (УЗДГ) отмечено рядом авторов [8-11]. Но, несмотря на широкое применение УЗДГ в неврологической практике, в настоящее время недостаточно изучен характер изменений мозгового кровотока при разных формах сифилиса и нейросифилиса (НС), не разработаны критерии прижизненной диагностики сифилитического васкулита, недостаточно изучена роль цереброваскулярных расстройств в патогенезе различных форм НС с позиций современной неврологии и венерологии.

Материал и методы

В условиях клиники кожных и венерических болезней (ККВБ) СГМУ за период 1999-2010 гг. обследовано 1387 больных сифилисом, у 326 из них обнаружен нейросифилис. Все больные осмотрены дерматовенерологом и неврологом, офтальмологом и терапевтом, по показаниям – оториноларингологом и психиатром. Проведено серологическое исследование на сифилис (реакция микропреципитации (РМП), реакция связывания комплемента (РСК) с кардиолипиновым и трепонемным антигенами, иммуноферментный анализ Ig M+G (ИФА), реакция пассивной гемагглютинации (РПГА)). В 528 случаях выполнена люмбальная пункция с проведением общего анализа ликвора, постановкой РМП, РСК, ИФА, РПГА с ЦСЖ. Для уточнения формы нейросифилиса проводилось дуплексное сканирование (ДС) брахиоцефальных артерий (БЦА) и транскраниальное дуплексное сканирование (ТК ДС) артерий головного мозга, МРТ головы и позвоночника, магнитно-резонансная ангиография (МРА).

Ультразвуковое исследование церебральных сосудов проводилось на аппарате Philips EnVisor C HD, функциональные возможности которого включали ДС (визуализация в В-режиме и допплеровский спектральный режим) и цветовое допплеровское картирование. Для исследования общих сонных (ОСА), внутренних сонных (ВСА), наружных сонных (НСА) и позвоночных артерий (ПА) (V1 и V2) использовался линейный датчик L12-3 с локацией артерий в типичном месте. При ДТС применялся секторальный датчик PA 4-2 с локацией передних, средних и задних мозговых артерий (ПМА, СМА и ЗМА соответственно) через транстемпоральные акустические окна и локацией позвоночных артерий (ПА) (V4) и основной артерии (ОА) через субокципитальный доступ. Для сравнения результатов ДС и ДТС использовали данные обследования группы здоровых лиц (n=20) по полу и возрасту не отличающейся от основной группы больных сифилисом (n=35). У всех обследованных определяли диаметр (см) ОСА, ВСА, НСА, ПА, линейную скорость кровотока (ЛСК) (м/с) по ОСА, ВСА, НСА, ПА, среднюю скорость кровотока (ССК) (м/с) по ПМА, СМА, ЗМА, ПА и ОА, индекс циркуляторного сопротивления (RI) по ПМА, СМА, ЗМА и ПА, толщину комплекса интима-медиа (КИМ) (см), а так же оценивали состояние стенок артерий и характер венозного кровотока. Обработка данных проводилась с помощью пакета анализа Microsoft Office Excel 2007, Statistica 8 и Med_Stat 8.05. Определяли среднее значение параметров и ошибку среднего. Производился корреляционный анализ, однофакторный дисперсионный анализ, использовали t-критерий Стьюдента. Для анализа таблиц сопряженности непараметрических признаков использовался критерий χ^2. Достоверность различий считали статистически значимой при $p<0,05$.

Результаты

По результатам обследования у 20,6% больных НС при ДС обнаружено повышение скорости кровотока (СК) по ОСА (до 1,60 м/с, в среднем – на 33,3%, с преобладанием справа), что отличалось ($p<0,05$) от группы контроля; понижение СК по ОСА наблюдалось в 5,9% случаев (до 0,40 м/с, в среднем – на 55,9%, с преобладанием слева); таким образом, отклонение СК обнаружено у 26,5% обследованных.

Повышение СК по ПА наблюдалось у 5,9% больных НС (в среднем – на 30,1%, с незначительным преобладанием справа), понижение – в 11,8% случаях (в среднем – на 43,1%, с преобладанием справа), таким образом, изменение СК выявлено в 17,6% наблюдений.

СК по другим экстракраниальным артериям (ВСА и НСА) значительно не отличалась от показателей группы контроля и нормы, и, хотя в отдельных случаях отклонения были значительными (увеличение СК превышало средние значения группы контроля на 51,7%, снижение – на 59,9%), они наблюдались не более чем у 8,8% больных НС.

Существенных отличий от нормы при исследовании диаметра БЦА не обнаружено. Отклонения от нормальных значений (увеличение диаметра ВСА на 45,0%, ПА – на 48,3%, уменьшение диаметра НСА на 26,2%, ПА – на 22,1% по сравнению со средними значениями возрастной нормы) зарегистрированы в единичных (5,7%) случаях и, скорее всего, были обусловлены индивидуальными особенностями пациентов (рис. 1).

Утолщение КИМ при исследовании сонных артерий наблюдалось у 40,7% больных НС (до 0,15 см, в среднем – на 58,0%, с преобладанием слева), что отличалось ($p<0,05$) от группы контроля,

© Бюллетень медицинских Интернет-конференций, 2012.

В 31,4% наблюдений чаще (ρ<0,05), нежели в группе сравнения, обнаружено нарушение дифференцировки стенок сонных артерий на слои, причем в 14,3% случаев она была нечеткой, а в 17,1% – утрачена.

В 31,4% случаев в русле сонных артерий чаще (ρ<0,05), нежели в группе сравнения, обнаружены бляшки, которые имели длину от 0,5 до 1,6 см, высоту от 0,13 до 0,27 см, среднюю (63,6%) или высокую (36,4%) плотность. В 54,5% они являлись гетерогенными, в 45,5% – гомогенными и, как правило, гемодинамически незначимыми. Однако в 5,7% случаев имел место стеноз ВСА, достигающий 43%. В 17,1% случаев чаще (ρ<0,05), нежели в группе сравнения, выявлен kinking ВСА или ПА.

В 45,7% наблюдений отмечено нарушение венозного оттока, в 34,3% – признаки эктазии внутренних яремных вен, однако частота изменений при исследовании венозного русла у больных НС не отличалась от группы контроля.

При ТК ДС у 45,5% больных НС отмечено повышение СК по СМА (до 1,41 м/с, в среднем – на 31,0%, с незначительным преобладанием справа), что отличалось (ρ<0,05) от группы контроля; понижение СК по СМА наблюдалось у 12,1% пациентов с НС (до 0,37 м/с, в среднем – на 29,5%, с минимальным преобладанием справа); таким образом, отклонение СК от нормы обнаружено в 57,6% случаев.

Повышение СК по ПМА наблюдалось у 21,2% больных НС (до 1,44 м/с, в среднем – на 39,5%, с незначительным преобладанием слева), что отличалось (ρ<0,05) от группы контроля; понижение СК – в 21,2% случаев (до 0,48 м/с, в среднем – на 35,9%, с незначительным преобладанием справа); таким образом, изменение СК выявлено в 36,4% наблюдений

При исследовании ПА отклонение СК от нормы обнаружено у 43,8% пациентов с НС: повышение СК отмечено у 43,8% больных (до 1,06 м/с, в среднем – на 61,1%, с преобладанием слева), что отличалось (ρ<0,05) от группы контроля; понижение СК – в 6,3% случаев (до 0,29 м/с, в среднем – на 46,3%, с преобладанием справа).

Повышение СК по ОА наблюдалось у 42,2% больных НС (до 1,17 м/с, в среднем – на 47,6%), что отличалось (ρ<0,05) от группы контроля; понижение СК – у 3,1% пациентов (до 0,29 м/с, в среднем – на 57,3%), таким образом, отклонение СК от нормы обнаружено у 45,5% больных.

Изменение СК при оценке ЗМА обнаружено у 21,2% больных НС: в 15,2% – повышение СК (до 2,26 м/с, в среднем – на 123,7%, с преобладанием справа), что отличалось (ρ<0,05) от группы контроля; у 6,1% пациентов – понижение СК (до 0,30 м/с, в среднем – на 42,0%, с незначительным преобладанием справа) (рис. 1).

Повышение RI по ПМА наблюдалось у 2,9% больных НС (до 0,70 м/с, в среднем – на 22,9%, с преобладанием справа), понижение RI – у 8,5% пациентов (до 0,47 м/с, в среднем – на 32,9%, с преобладанием слева), что отличалось (ρ<0,05) от группы контроля.

При исследовании ПА повышение RI по обнаружено в 2,9% случаев НС (до 0,71 м/с, в среднем – на 24,6%, с преобладанием справа), понижение RI – у 5,7% больных (до 0,47 м/с, в среднем – на 20,1%, с преобладанием слева).

Повышение RI по ОА наблюдалось у 2,9% больных НС (до 0,70 м/с, в среднем – на 19,9%), понижение RI – в 8,6% наблюдений (до 0,47 м/с, в среднем – на 30,4%, с преобладанием справа).

При исследовании ЗМА и ПА отмечена тенденция к понижению RI: по ЗМА – у 5,7% больных НС (до 0,40 м/с, в среднем – на 32,2%, с преобладанием слева), по ПА – у 28,6% пациентов (до 0,46 м/с, в среднем – на 25,6%, с преобладанием справа), что отличалось (ρ<0,05) от группы контроля.

У больных НС чаще (ρ<0,05), нежели в группе сравнения, обнаруживали признаки спазма или стеноза, а также признаки недостаточности кровообращения по интракраниальным артериям.

Спазм, отмеченный в 62,9% наблюдений, затрагивал, в основном СМА (72,7%), реже – ОА (50,0%), ПА (45,5%) и ПМА (40,9%), редко – ЗМА (22,7%). В 11,4% обнаружен стеноз СМА или ЗМА. В 31,4% выявлены признаки недостаточности кровообращения по интракраниальным артериям.

Обсуждение

На наш взгляд показаниями для проведения ДС при НС следует считать:

- клинические признаки ОНМК,
- клинические признаки деменции,
- прогрессирующая рассеянная неврологическая симптоматика,
- необходимость дифференциальной диагностики заболеваний, сопровождающихся церебральным васкулитом,
- необходимость дифференциальной диагностики заболеваний, сопровождающихся стенозом церебральных артерий.

Известно, что уже на ранних стадиях НС возможно поражение паренхимы нервной системы. С течением времени возможно развитие любой формы сифилитического поражения нервной системы, включая воспалительный процесс вследствие прямого воздействия БТ, специфический васкулит, прогрессирующий паралич и спинную сухотку. С позиции морфологов обозначение «паренхиматозный нейросифилис» весьма условно. Он отличается от «мезенхимного» разнотипными морфологическими мезенхимно-эктодермальными изменениями и преимущественной локализацией в самом веществе мозга. В связи с этим ряд авторов справедливо полагает, что разделение синдромов сифилитического поражения головного мозга на менинговаскулярный и паренхиматозный относительно [12,13].

По данным ДС признаки поражения церебральных сосудов в настоящее время обнаруживают не только при васкулярном и менинговаскулярном сифилисе (что очевидно), но и при паренхиматозном, асимптомном НС, а так же у больных сифилисом без каких-либо клинических и ликворологических признаков поражения нервной системы [14-16]. Вероятно, церебральный васкулит развивается уже на начальных стадиях сифилиса еще до клинической манифестации, может доминировать при мезенхимных формах НС и в ряде случаев продолжает активно протекать при паренхиматозном НС.

В наших наблюдениях не выявлена значительная разница при изучении клинических и лабораторных проявлений менинговаскулярного и васкулярного НС. Имеющиеся отличия, как правило, зависели от объема и локализации очага поражения в нервной системе. В связи с тем, что типичные формы заболевания в настоящее время практически отсутствуют, а опыт лечения НС у большинства неврологов и дерматовенерологов недостаточен, диагностика прогрессирующего паралича и спинной сухотки вызывает затруднения. Поскольку тактика ведения больных с различными формами манифестного НС отличается незначительно, на наш взгляд важным для практического здравоохранения является, не столько разработка критериев и алгоритма

© Bulletin of Medical Internet Conferences, 2012

дифференциальной диагностики менинговаскулярных, васкулярных и паринхематозных форм НС, сколько опеределние критериев диагностики сифилитического церебрального васкулита, что важно для профилактики ОНМК.

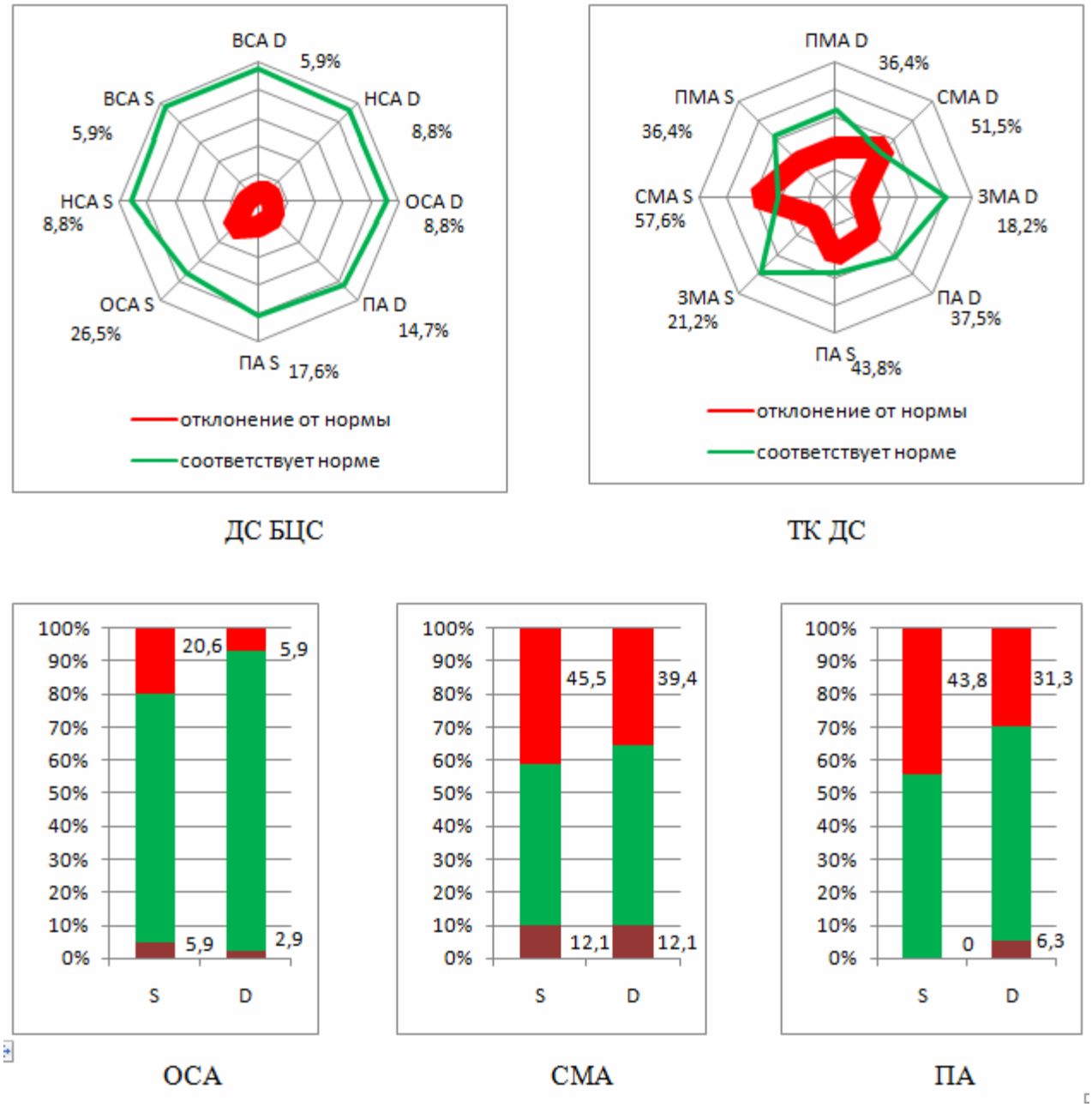

Рис. 1 Результаты дуплексного сканирования при нейросифилисе.

Примечания: 1 – аббревиатуры приведены в соответствии со списком сокращений в разделе "Материал и методы", 2 – на лепестковых диаграммах (вверху) черным обозначена относительная частота (%) отклонения СК от значений возрастной нормы, серым – частота (%) значений, соответствующих норме, 3 – на оси ординат гистограммы с накоплением (внизу) отмечена относительная частота (%) значений, выше (темно-серый), ниже (черный) и соответствующих (светло-серый) норме, 4 – D – правая, S – левая.

Приводим критерии диагностики сифилитического церебрального васкулита:

1) наличие очаговой неврологической симптоматики;
2) возраст пациента не старше 45 лет;
3) документально подтвержденная информация о заболевании сифилисом (по результатам исследования крови на сифилис методами РМП, РСК, ИФА, РПГА и (или) сведениям анамнеза);
4) отсутствие других причин развития очаговой неврологической симптоматики;
5) подтерждённый диагноз НС (по результатам исследования ЦСЖ на сифилис методами РМП, РСК, ИФА, РПГА и ОАЛ);
6) наличие структурных изменений в веществе головного мозга по данным МРТ, соответствующих НМК (инсульт и (или) очаговые изменения постишемического характера);
7) наличие клинических проявлений и (или) структурных изменений в веществе головного мозга по данным МРТ, соответствующих инсультам в бассейнах двух или более мозговых артерий;

8) наличие клинических проявлений и (или) структурных изменений в веществе головного мозга по данным МРТ, соответствующих повторным инсультам с интервалом не менее 21 дня;
9) признаки церебрального васкулита по данным МРА и (или) ДС.

Диагноз «возможный сифилитический церебральный васкулит» следует устанавливать при наличии п. 1 и одного из п.п. 2-4. В случае отсутствия очаговой неврологической симптоматики (п. 1) у больного сифилисом не исключается асимптомный НС, однако проведение МРТ, МРА и ДС с целью исключения или подтверждения сифилитического церебрального васкулита в рутинной практике по-видимому нецелесообразно. В случае отсутствия заслуживающей доверия информации о заболевании сифилисом (п. 3) необходимо провести исследование крови на сифилис методами РМП, РСК, ИФА, РПГА. При исключении диагноза «сифилис» исключается НС и сифилитический характер церебрального васкулита. У больных старше 45 лет (п. 2) и при наличии сопутствующих ЦВБ (п. 4) сифилитический церебральный васкулит полностью не исключается, но менее вероятен.

Диагноз «вероятный сифилитический церебральный васкулит» следует устанавливать при наличии п. 1 , одного из пунктов 2-4 и п.п. 5,6. При отсутствии у больного сифилисом изменений в ЦСЖ (п. 5) и (или) при МРТ (п. 6) необходимо дальнейшее наблюдение пациента и повторное обследование не позже, чем через 6 месяцев. Диагноз «сифилитический церебральный васкулит» при этом не устанавливается, но и не исключается, необходимость и характер антибактериальной терапии определяет дерматовенеролог.

Диагноз «подтвержденный сифилитический церебральный васкулит» следует опеределять при наличии п. 1 , одного из п.п. 2-4, п. 5, одного из п.п. 6-8 и одного из п.п. 9,10. При отсутствии распространения структурных изменений в веществе головного мозга в пространстве и во времени (п.п. 7,8) основой для диагностики заболевания служат результаты МРА и (или) ДС. При сомнительных результатах МРА и ДС диагноз базируется на данных МРТ (п.п. 7,8). В случае сомнительных результатов нейровизуализации (п.п. 7-10) при доказанном диагнозе «нейросифилис» тактика ведения больного не изменяется. Необходимо проведение комплексной антибактериальной и нейропротективной терапии и клинико-лабораторный контроль каждые 6 месяцев.

Заключение

Современные методы нейровизуализации (включая МРТ, МРА и ДС) позволяют осуществлять надежную и своевременную диагностику сифилитического церебрального васкулита при условии, что диагноз «нейросифилис» подтвержден путем исследовании ЦСЖ. Результаты указанных исследований позволяют уточнить тактику ведения пациентов и своевременно провести адекватную эффективную терапию, что уменьшает риск развития как первичного, так и повторного инсульта, улучшая прогноз при НС.

Литература

1. Сифилис / под ред. А. А. Кубановой // Клинические рекомендации по ведению больных инфекциями, передаваемыми половым путем, и урогенитальными инфекциями. – М.: Деловой экспресс, 2012. – С. 34-68.
2. Родионов, А. Н.Сифилис: учебное пособие для вузов/А. Н. Родионов–3–е изд., перераб. и доп. – СПб.:Питер, 2007–320 с.
3. Самцов, А.В. Теличко И.Н. Иванов А.М. Нейросифилис: Современные представления о диагостике и лечении: руководство для врачей / А.В. Самцов, И.Н. Теличко, А.М. Иванов; под ред. А.В. Самцова. – СПб.: Спецлит, 2006. – 128 с.
4. Marra, C.M. Neurosyphilis / C.M. Marra // Curr Neurol Neurosci Rep. – 2004. – V. 4, №6. – P. 435-440.
5. Syphilis. In: Harrison principles of internal medicine. Eds. / S.A. Lukehart [et al.] // New York. – 1998. – P. 1023-1033.
6. Скрипкин, Ю.К. Кожные и венерические болезни: учебник для врачей и студентов медицинских ВУЗов / Ю.К Скрипкин. – М.: Триада-фарм, 2005. – 688 с. (С. 468-574, 645-656)
7. Струков, А.И. , Патологическая анатомия / А.И. Струков, В.В. Серов. – М.: Медицина, 1995. – 688 с. (С.148-147, 159, 513-517).
8. Гемодинамики по данным транскраниальной допплерографии и иммунологическая реактивность у больных ранними формами сифилиса / М.В Александров, В.В. Богомолов, А.Н. Володин, Е.В. Ерашева, Г.М. Шварцман // Венеролог. – 2005. – №8. – С. 30-31.
9. Никоненко, М.В. Особенности мозговой гемодинамики при раннем нейросифилисе: автореф. дис. … канд. мед. наук / М.В. Никоненко. – СПб., 2001. – 24 с.
10. A case of general paresis with marked improvement of cerebral blood flow after antiluetic therapy-case report / M. Takahashi [et al.] // No To Shinkei. – 1992. – V. 44, №7. – P. 645-648.
11. Cerebral gumma mimicking glioblastoma on magnetic resonance images-case report / K. Uemura [et al.] // Neurol Med Chir. – 1995. – V. 35, №7. – P. 462-466.
12. Яхно, Н. Н.Хронический сифилитический менингоэнцефалит с нормотензивной гидроцефалией ("прогрессирующий паралич") / Н. Н. Яхно [и др.] // Неврологический журнал. – 2009. – №4. – С. 34-41.
13. Парфенов, В.А. Нейросифилис с психическими и двигательными расстройствами – менинговаскулярный сифилис или прогерсивный паралич? / В. А. Парфенов [и др.] // Неврологический журнал. – 2003. – №3. – С. 29-32.
14. Александров, М.В. Изменение церебральной гемодинамики по данным транскраниальной допплерографии и иммунологическая реактивность у больных ранними формами сифилиса / М.В Александров, В.В. Богомолов, А.Н. Володин, Е.В. Ерашева, Г.М. Шварцман // Венеролог. – 2005. – №8. – С. 30-31.
15. Сбоев А.Ю. Доплерографическая оценка показателей мозгового кровообращения у пациентов с опухолями головного мозга супратенториальной локализации / А. Ю. Сбоев, Ю. В. Лалов // Бюллетень сибирской медицины. – 2008. – Т. 7. – 136-139.
16. Самцов, А.В. Теличко И.Н. Иванов А.М. Нейросифилис: Современные представления о диагостике и лечении: руководство для врачей / А.В. Самцов, И.Н. Теличко, А.М. Иванов; под ред. А.В. Самцова. – СПб.: Спецлит, 2006. – 128 с.

© Bulletin of Medical Internet Conferences, 2012

Слайды доклада на очной секции конференции к статье Колоколова О.В., Тихоновой Л.А., Бакулева А.Л., Шоломова И.И., Колоколовой А.М. «Критерии диагностики церебрального васкулита при сифилисе»

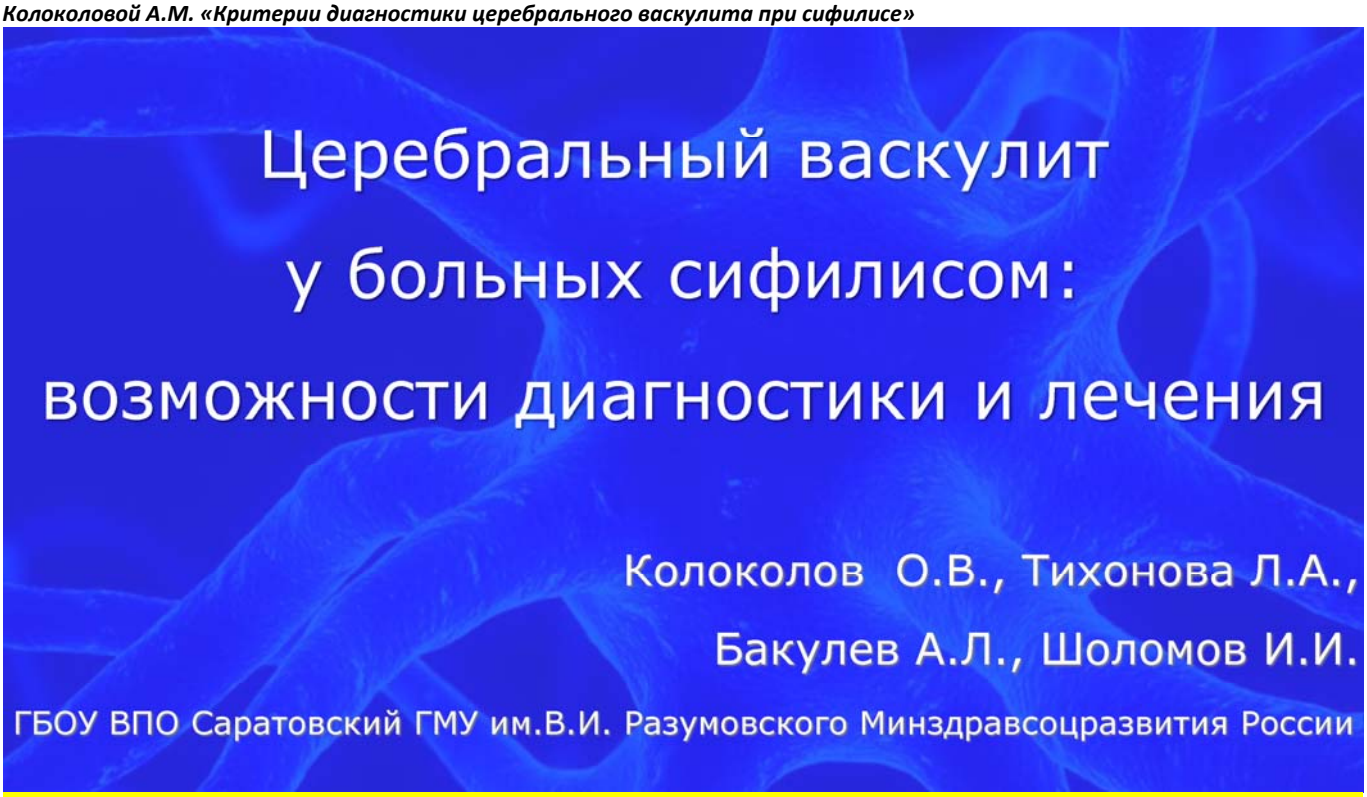

Bulletin of Medical Internet Conferences (ISSN 2224-6150)
2012. Volume 2. Issue 9

© Bulletin of Medical Internet Conferences, 2012

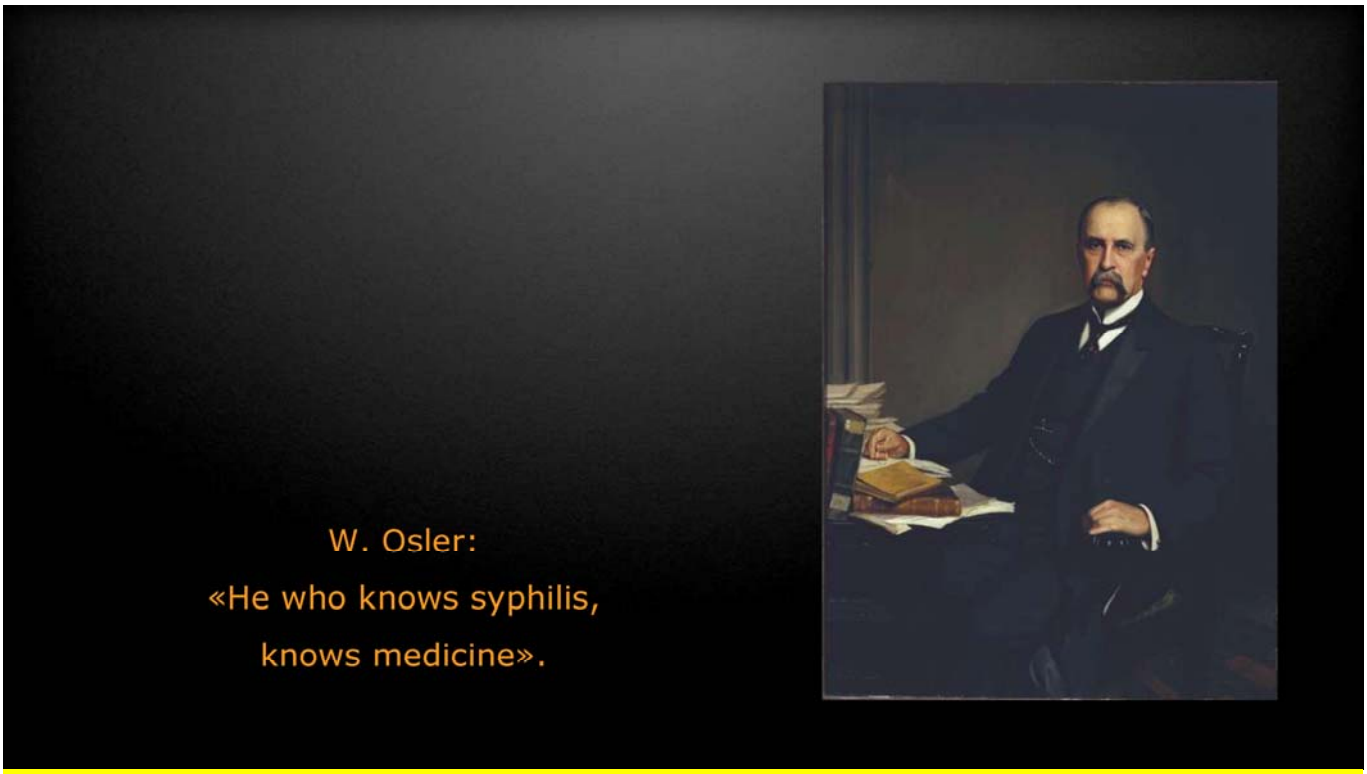
W. Osler:
«He who knows syphilis,
knows medicine».

Dürer
Syphilis,
1496
Rembrandt
Gerard de Lairesse,
1667

Bulletin of Medical Internet Conferences (ISSN 2224-6150)
2012. Volume 2. Issue 9

Schaudin и Hoffman (1905г.) открыли Traeponema pallida (TP),

Strasman (1910г.) обнаружил TP в нервной ткани при сифилитическом менингоэнцефаломиелите,

Noguchi (1913г.) обнаружил TP в нервной ткани при прогрессирующем параличе и спинной сухотке.

«Мишени»
Traeponema pallida

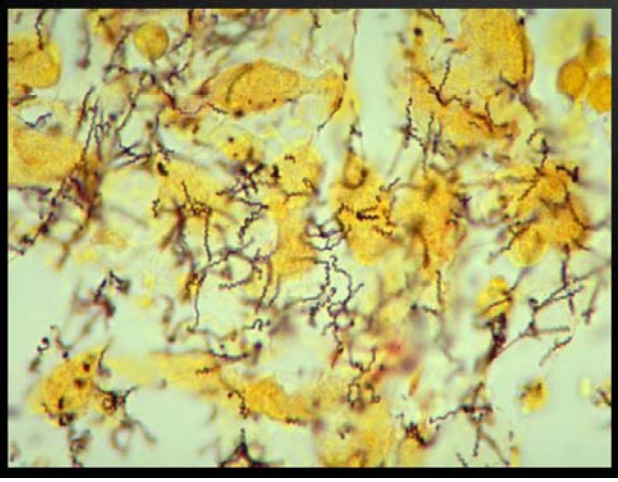

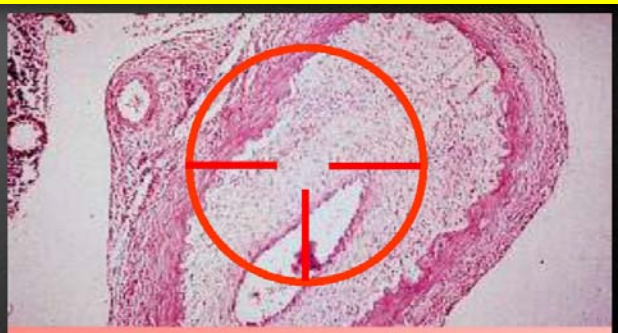

мезенхима нервной системы

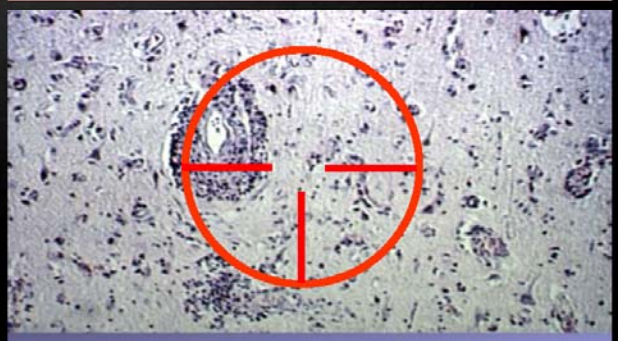

паренхима нервной системы

© Bulletin of Medical Internet Conferences, 2012

Клиническая классификация поражений ЦНС при сифилисе (H.H. Merritt, 1946)

1. асимптомный нейросифилис
2. сифилитический менингит
3. менинговаскулярный сифилис (МВС)
   - 3.1. церебральный МВС (менингит, инсульт)
   - 3.2. спинальный МВС (менингомиелит, инсульт)
4. паренхиматозный нейросифилис
   - 4.1. прогрессивный паралич
   - 4.3. спинная сухотка
   - 4.3. табопаралич
   - 4.4. атрофия зрительного нерва
5. гуммозный нейросифилис
   - 5.1. гумма головного мозга
   - 5.2. гумма спинного мозга

Ежегодное число новых случаев сифилиса среди взрослого населения (1999 г.)

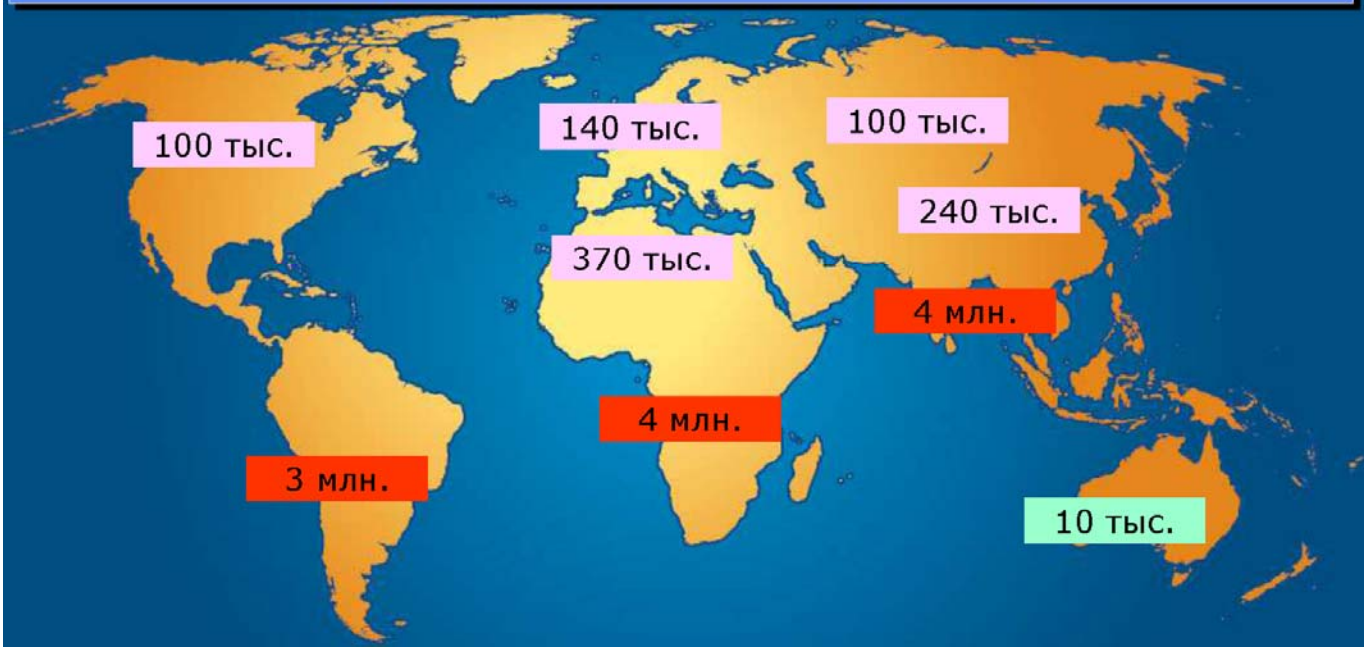

Bulletin of Medical Internet Conferences (ISSN 2224-6150)
2012. Volume 2. Issue 9

В 90-х годах XX века Россия пережила эпидемию сифилиса.

Заболеваемость сифилисом:

- доэпидемический уровень (1989г.) — 4,3 × 10^{-5}
- в период 1990-1997 гг. — ежегодное увеличение в 1,5–2 раза;
- в 1997г. — 277,3 × 10^{-5} (увеличение в 63 раза)

В регионах РФ:

- Республика Тыва — 1217,0 × 10^{-5}
- Сахалин — 572,9 × 10^{-5}
- Хакассия — 567,4 × 10^{-5}
- Саратовская область – 212,2 × 10^{-5}
- Москва — 195,5 × 10^{-5}

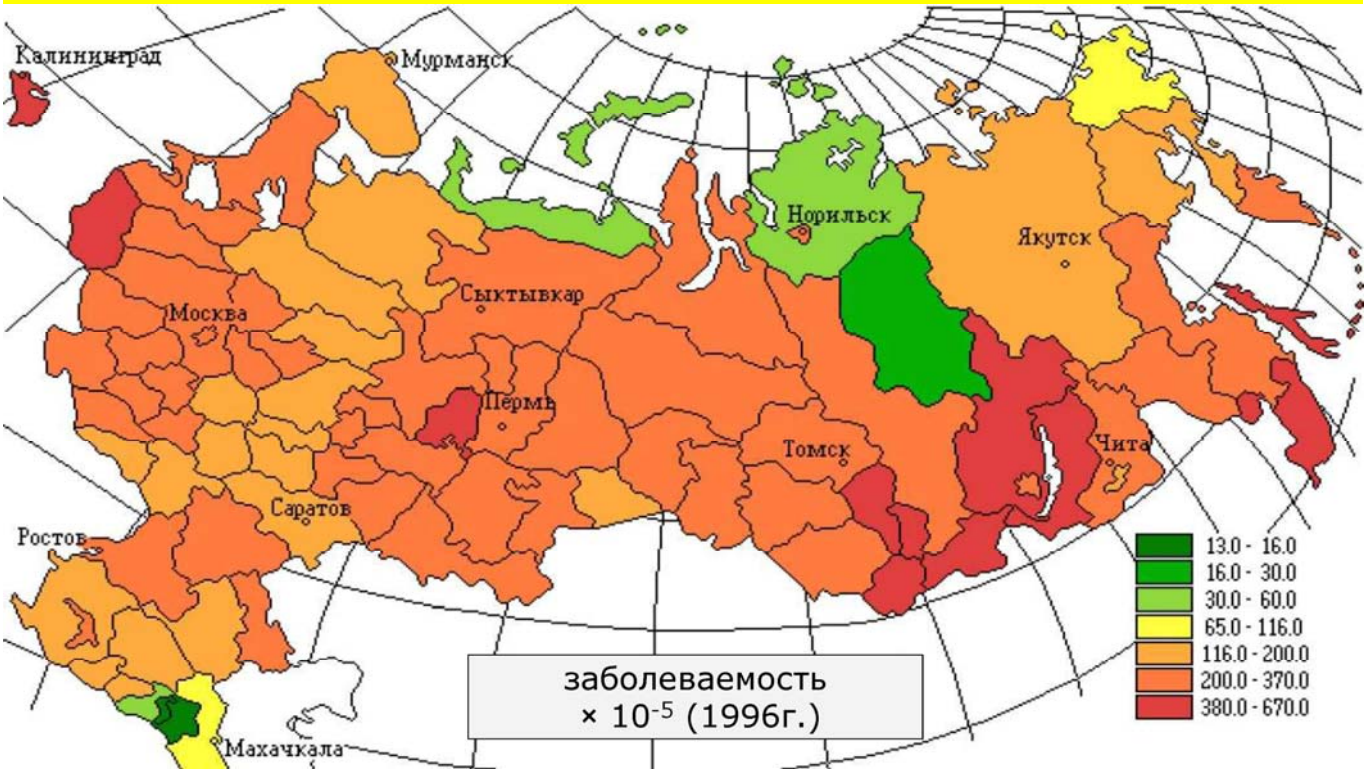

© Bulletin of Medical Internet Conferences, 2012

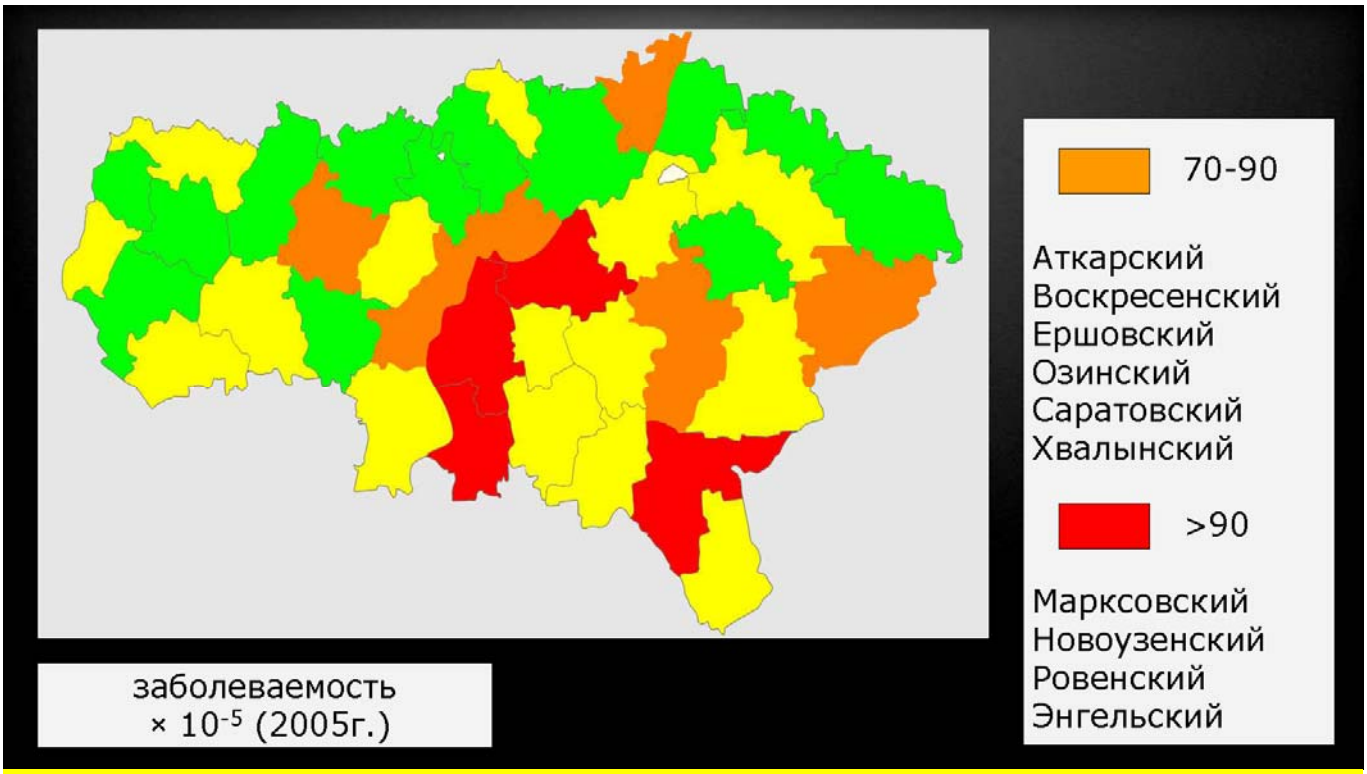
70-90
Аткарский
Воскресенский
Ершовский
Озинский
Саратовский
Хвалынский
>90
Марксовский
Новоузенский
Ровенский
Энгельский
заболеваемость
× 10-5 (2005г.)

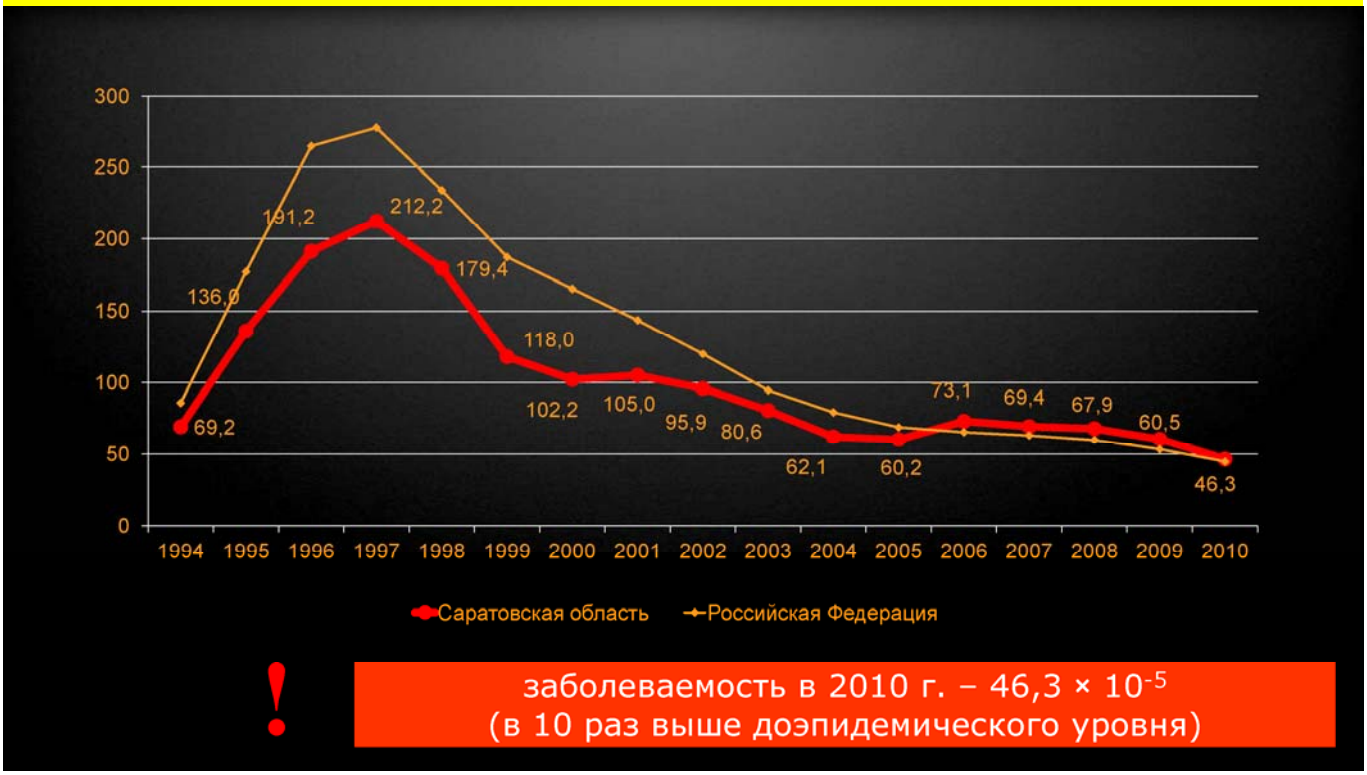
300
250
200
150
100
50
0
1994 1995 1996 1997 1998 1999 2000 2001 2002 2003 2004 2005 2006 2007 2008 2009 2010
136,0
191,2
212,2
179,4
118,0
102,2
105,0
95,9
80,6
62,1
60,2
73,1
69,4
67,9
60,5
46,3
69,2
Саратовская область
Российская Федерация
!
заболеваемость в 2010 г. – 46,3 × 10-5
(в 10 раз выше доэпидемического уровня)

Bulletin of Medical Internet Conferences (ISSN 2224-6150)
2012. Volume 2. Issue 9

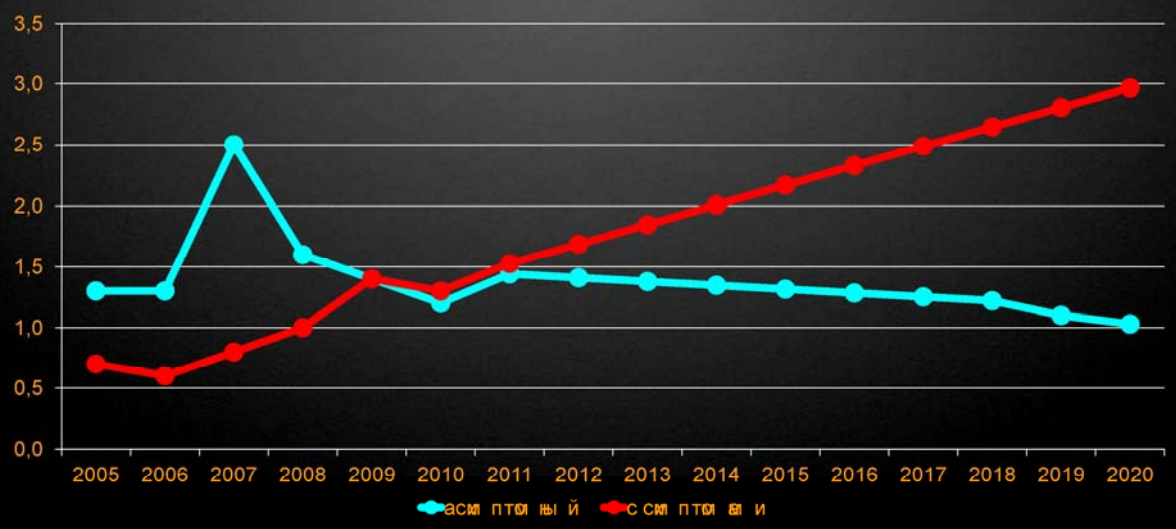

!

заболеваемость нейросифилисом к 2020г.
может превысить $2,5 \times 10^{-5}$

Частота выявления нейросифилиса:

- при первичном сифилисе — 10-20%,
- при вторичном — 30-70%,
- при скрытом — 10-30%.

Патоморфоз нейросифилиса –
преобладают формы:

- менинговаскулярные,
- малосимптомные,
- атипичные (трудно диагностируемые).

© Bulletin of Medical Internet Conferences, 2012

Основные проблемы:

1. Как дифференцировать нейросифилис и сопутствующие заболевания нервной системы у больного сифилисом?
2. Как дифференцировать формы нейросифилиса?
3. Нейросифилис – форма, осложнение сифилиса или его облигатное проявление?
4. Существуют ли современные способы нейровизуализации и биохимические методики, позволяющие диагностировать нейросифилис без исследования ЦСЖ?
5. Нужны ли нейропротективные препараты в лечении нейросифилиса?

Основные проблемы:

6. Каковы критерии оценки эффективности противосифилитической антибактериальной терапии?
7. Какова тактика ведения больных в случае неэффективности антибактериальной терапии?
8. Какая методика исследованиями ЦСЖ на сифилис наиболее чувствительна и специфична?
9. Как должны взаимодействовать венерологи, неврологи и другие специалисты?

Bulletin of Medical Internet Conferences (ISSN 2224-6150)
2012. Volume 2. Issue 9

Классификация нейросифилиса
(приказ МЗ РФ № 327 от 25 июля 2003 г.)

Ранний нейросифилис	Поздний нейросифилис
в течение первых 5 лет после инфицирования	спустя 5 и более лет после инфицирования
поражение мезенхимы (сосудов и оболочек) головного и спинного мозга	поражение мезенхимы и паренхимы головного и спинного мозга

Статистическая классификация сифилиса (МСКБ-10)

A52 1 Нейросифилис с симптомами

A52.2 Асимптомный нейросифилис

A52.3 Нейросифилис неуточненный

© Bulletin of Medical Internet Conferences, 2012

Клиническая классификация поражений ЦНС при сифилисе (H.H. Merritt, 1946)

1. асимптомный нейросифилис
2. сифилитический менингит
3. менинговаскулярный сифилис (МВС)
   - 3.1. церебральный МВС (менингит, инсульт)
   - 3.2. спинальный МВС (менингомиелит, инсульт)
4. паренхиматозный нейросифилис
   - 4.1. прогрессивный паралич
   - 4.3. спинная сухотка
   - 4.3. табопаралич
   - 4.4. атрофия зрительного нерва
5. гуммозный нейросифилис
   - 5.1. гумма головного мозга
   - 5.2. гумма спинного мозга

Классификация клинических форм нейросифилиса (О. М. Одинак , А. К. Попов, 2000)

1.Ранние (мезодермальные) формы:
- ранний сифилитический менингит,
- латентный (асимптомный) менингит – ликворосифилис,
- острый лихорадочный сифилитический менингит (менингоэнцефалит, менингомиелит),
- гипертрофический пахименингит,
- сосудистая форма с поражением головного и спинного мозга,
- гуммы головного и спинного мозга,
- сифилитические поражения периферической нервной системы,
- цереброспинальная форма сифилиса.

2. Поздние (эктодермальные) формы:
- сухотка спинного мозга,
- прогрессивный паралич,
- амиотрофический спинальный сифилис,
- спастический спинальный паралич Эрба.

Bulletin of Medical Internet Conferences (ISSN 2224-6150)
2012. Volume 2. Issue 9

НЕЙРОСИФИЛИС

менинговаскулярный

- с преимущественным поражением оболочек
- с преимущественным поражением сосудов
- с диффузным поражением НС
- малосимптомный
- асимптомный

паренхиматозный

- спинная сухотка
- прогрессирующий паралич

Критерии диагностики сифилиса

Нетрепонемные тесты для скрининга (позволяют обнаружить антитела, реагирующие с кардиолипин-лецитиновым антигеном):

- RPR (Rapid Plasma Reagins);
- TRUST (Toluidin Red Unheated Serum Test);
- VDRL (Venereal Disease Research Laboratory);
- USR (Unheated Serum Reagins);
- РМП (реакция микропреципитации);
- РСК (реакция связывания комплемента) с кардиолипиновым антигеном.

© Bulletin of Medical Internet Conferences, 2012

Трепонемные тесты для подтверждения диагноза (позволяют обнаружить антитела к трепонеме):

- РСК (реакция связывания комплемента) с трепонемным антигеном.
- РИФ (реакция иммунофлюоресценции),
- ИФА (иммуноферментный анализ),
- РИБТ (реакция иммобилизации бледных трепонем),
- РПГА (реакция пассивной гемагглютинации),
- РИП (реакция иммунного прилипания).
- иммуноблоттинг,
- ПЦР (определения ДНК трепонемы с использованеим полимеразной цепной реакции).

Критерии диагностики нейросифилиса

1. Позитивные реакции на сифилис с ликвором:

- РИФ (реакция иммунофлюоресценции),
- ИФА (иммуноферментный анализ),
- РИБТ (реакция иммобилизации бледных трепонем),
- РПГА (реакция пассивной гемагглютинации),
- VDRL (Venereal Disease Research Laboratory).

Bulletin of Medical Internet Conferences (ISSN 2224-6150)
2012. Volume 2. Issue 9

2. Признаки серозного воспалительного процесса по данным общего анализа ликвора:

- лимфоцитарный плеоцитоз (более 10 в мкл);
- повышение уровня белка (более 0,5 г/л);
- положительные реакции Нонне-Апельта и Панди (индекс IgG > 0,7).

	Клинические проявления нейросифилиса	Ликворологические признаки нейросифилиса
Достоверный диагноз нейросифилиса	+	+
Асимптомный нейросифилис	-	+
Нейросифилис (клинически)	+	-
Достоверное исключение нейросифилиса	-	-

© Bulletin of Medical Internet Conferences, 2012

ТАКТИКА ВЗАИМОДЕЙСТВИЯ ВРАЧЕЙ ДЕРМАТОВЕНЕРОЛОГОВ, НЕВРОЛОГОВ И ДРУГИХ СПЕЦИАЛИСТОВ ПО ДИАГНОСТИКЕ И ЛЕЧЕНИЮ БОЛЬНЫХ РАННИМ НЕЙРОСИФИЛИСОМ (приложение №4 к Приказу МЗ России от 30.07.2001г. N 291)

Рекомендуемые м методы обследования:

- исследование ЦСЖ (цитоз, белок, КСР, РИФц),
- МРТ головного и спинного мозга,
- вызванные потенциалы,
- ЭЭГ.

Установление диагноза нейросифилиса невозможно без проведения ликворологического исследования.

Основания для клинической диагностики нейросифилиса

Выявление несомненных клинических признаков нейросифилиса?

Наличие у больных сифилисом неврологических симптомов, которые невозможно объяснить другими причинами?

Bulletin of Medical Internet Conferences (ISSN 2224-6150)
2012. Volume 2. Issue 9

Сифилитический церебральный васкулит

Варианты:

1. облитерирующий артериит и флебит церебральных сосудов среднего калибра (Heubner),
2. артериит и флебит мелких внутричерепных сосудов (Nissl-Alzheimer).

Данные УЗДГ, МРА и ПЭТ.

Воздействие Traeponema pallida на мозговой кровоток в период генерализации сифилитической инфекции происходит во всех случаях заболевания в виде:

- снижения перфузии головного мозга,
- изменения реактивности мозгового кровотока.

Лосева О.К., 1998; Александров М.В., 1997; Никоненко М.В., 2001, Назаренко Т.В., 2005, Богомолов В.В., 2004; Takahashi M., 1992; Uemura K., 1995.

© Bulletin of Medical Internet Conferences, 2012

Дуплексное сканирование

Больные нейросифилисом (n = 32)	Группа контроля (n = 20)
Возраст - 39,8±2,4 лет	Возраст - 36,9±2,4 лет
Мужчины/женщины – 2,5	Мужчины/женщины – 2,2

Тихонова Л.А, Колоколов О.В., 2012

Данные дуплексного сканирования БЦА

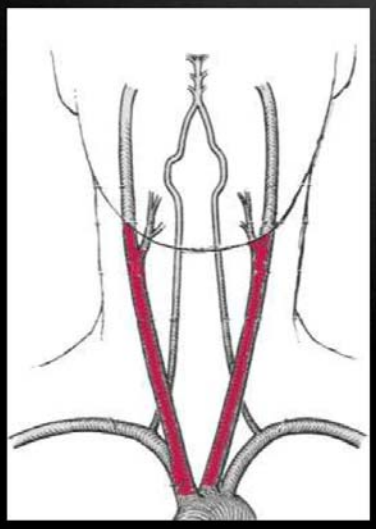

Скорость кровотока по ОСА:

- повышение - 20,6%
  (до 1,60 м/с, в среднем – на 33,3%,
  с преобладанием справа),
- понижение - 5,9%
  (до 0,40 м/с, в среднем – на 55,9%,
  с преобладанием слева).

Тихонова Л.А, Колоколов О.В., 2012

Bulletin of Medical Internet Conferences (ISSN 2224-6150)
2012. Volume 2. Issue 9

Данные дуплексного сканирования БЦА

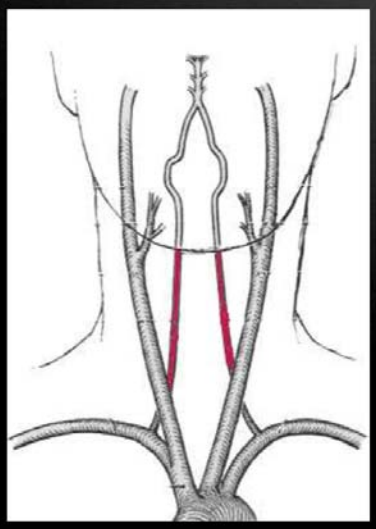

Скорость кровотока по ПА:

- повышение - 5,9%
  (в среднем – на 30,1%,
  с преобладанием справа),
- понижение – 11,8%
  (в среднем – на 43,1%,
  с преобладанием справа).

Тихонова Л.А, Колоколов О.В., 2012

Данные ТК дуплексного сканирования



Скорость кровотока по СМА:

- повышение - 45,5%
  (до 1,41 м/с, в среднем – на 31,0%,
  с преобладанием справа),
- понижение - 12,1%
  (до 0,37 м/с, в среднем – на 29,5%,
  с преобладанием справа).

© Bulletin of Medical Internet Conferences, 2012

Данные ТК дуплексного сканирования

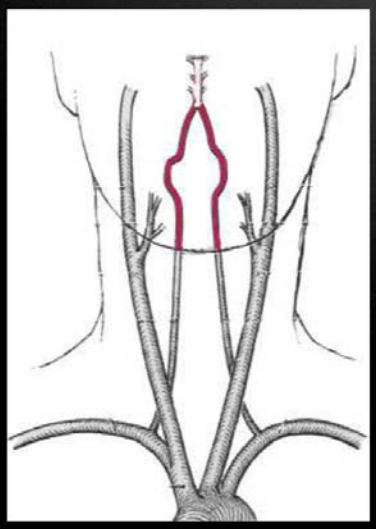

Скорость кровотока по ПА:

- повышение - 43,8%
  (до 1,06 м/с, в среднем – на 61,1%,
  с преобладанием слева),
- понижение – в 6,3%
  (до 0,29 м/с, в среднем – на 46,3%,
  с преобладанием справа).

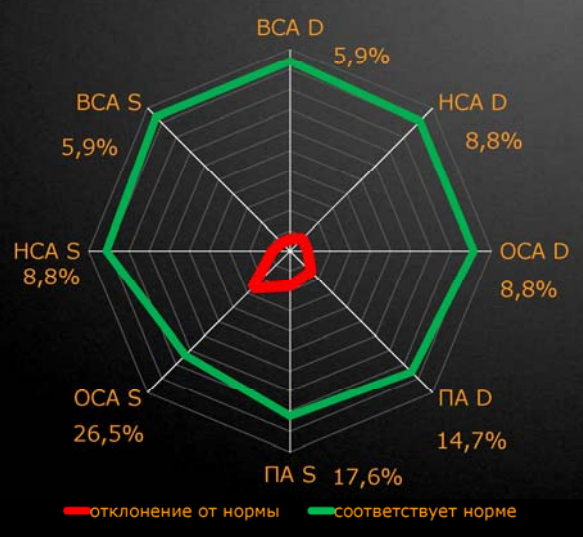

ДС БЦА

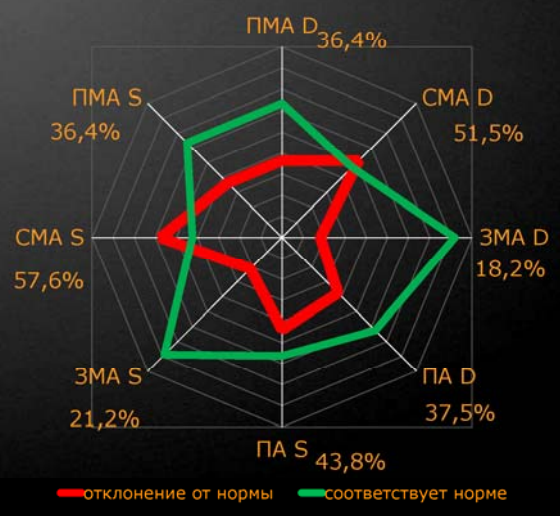

ТК ДС

Bulletin of Medical Internet Conferences (ISSN 2224-6150)
2012. Volume 2. Issue 9

ДС БЦА

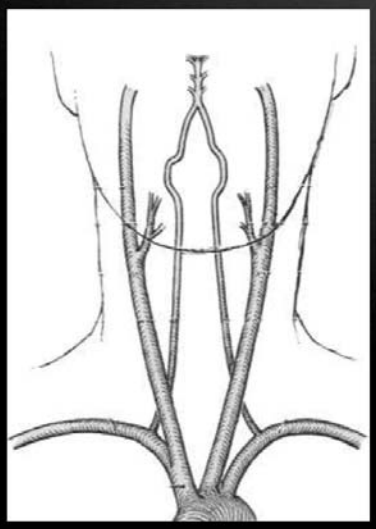

- утолщение КИМ СА - 40,7%,
- нарушение дифференцировки стенок СА на слои - 31,4%,
- бляшки в русле СА - 31,4%
- стеноз ВСА - 5,7%,
- kinking ВСА или ПА - 17,1%,
- нарушение венозного оттока - 45,7%,
- признаки эктазии внутренних яремных вен - 34,3%.

ТК ДС

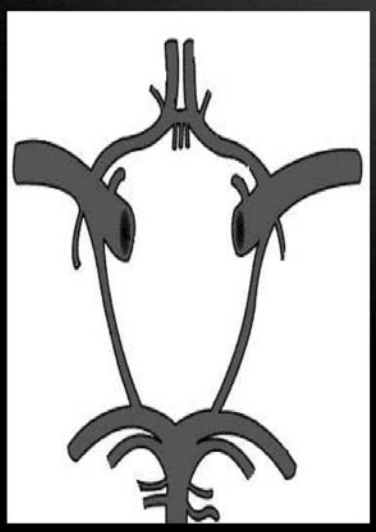

Спазм внутричерепных артерий:

- СМА - 72,7%,
- ОА - 50,0%,
- ПА - 45,5%,
- ПМА - 40,9%,
- ЗМА - 22,7%.

Стеноз СМА или ЗМА - 11,4%

Признаки недостаточности кровообращения - 31,4%.

© Bulletin of Medical Internet Conferences, 2012

Критерии диагностики сифилитического церебрального васкулита

1. очаговая неврологическая симптоматика;
2. возраст не старше 45 лет;
3. документально подтвержденная информация о заболевании сифилисом;
4. отсутствие других причин развития очаговой неврологической симптоматики;
5. ЦСЖ: подтвержденный диагноз нейросифилиса;

Критерии диагностики сифилитического церебрального васкулита

6. МРТ: структурные изменения в веществе головного мозга, соответствующие НМК;
7. МРТ: признаки инсультов в бассейнах 2 или более МА;
8. МРТ: признаки повторных инсультов с интервалом не менее 21 дня;
9. МРА: признаки церебрального васкулита,
10. ДС: признаки церебрального васкулита.

Bulletin of Medical Internet Conferences (ISSN 2224-6150)
2012. Volume 2. Issue 9

1. очаговая симптоматика;
2. не старше 45 лет;
3. подтвержден сифилис;
4. отсутствие других причин;
5. ЦСЖ: подтвержден нейросифилис;
6. МРТ: НМК;
7. МРТ: инсульты в бассейнах > 2 артерий;
8. МРТ: инсульты с интервалом > 21 дня;
9. МРА
10. ДС.

Подозрение на сифилитический церебральный васкулит

- при наличии п. 1 и одного из п.п. 2-4;
- при отсутствии п. 1 у больного сифилисом не исключается асимптомный нейросифилис;
- при отсутствии п. 3 необходимо повторное серологическое обследованием на сифилис;
- при отсутствии п.п. 2 и (или) 4 диагноз мало вероятен.

1. очаговая симптоматика;
2. не старше 45 лет;
3. подтвержден сифилис;
4. отсутствие других причин;
5. ЦСЖ: подтвержден нейросифилис;
6. МРТ: НМК;
7. МРТ: инсульты в бассейнах > 2 артерий;
8. МРТ: инсульты с интервалом > 21 дня;
9. МРА
10. ДС.

Вероятный сифилитический церебральный васкулит

- при наличии п. 1 , одного из пунктов 2-4 и п.п 5,6;
- при отсутствии п. 5 и (или) п. 6 - повторное обследование через 6 месяцев

© Bulletin of Medical Internet Conferences, 2012

1. очаговая симптоматика;
2. не старше 45 лет;
3. подтвержден сифилис;
4. отсутствие других причин;
5. ЦСЖ: подтвержден нейросифилис;
6. МРТ: НМК;
7. МРТ: инсульты в бассейнах > 2 артерий;
8. МРТ: инсульты с интервалом > 21 дня;
9. МРА
10. ДС.

Доказанный сифилитический церебральный васкулит

- при наличии п. 1 , одного из п.п. 2-4, п. 5, одного из п.п. 6-8 и одного из п.п. 9,10;
- при отсутствии п.п. 7,8 основой для диагностики заболевания служат п.п. 9,10;
- при отсутствии п.п. 9,10 - п.п. 7,8;
- в случае сомнительных п.п. 7-10 при доказанном диагнозе «нейросифилис» тактика ведения больного не изменяется.

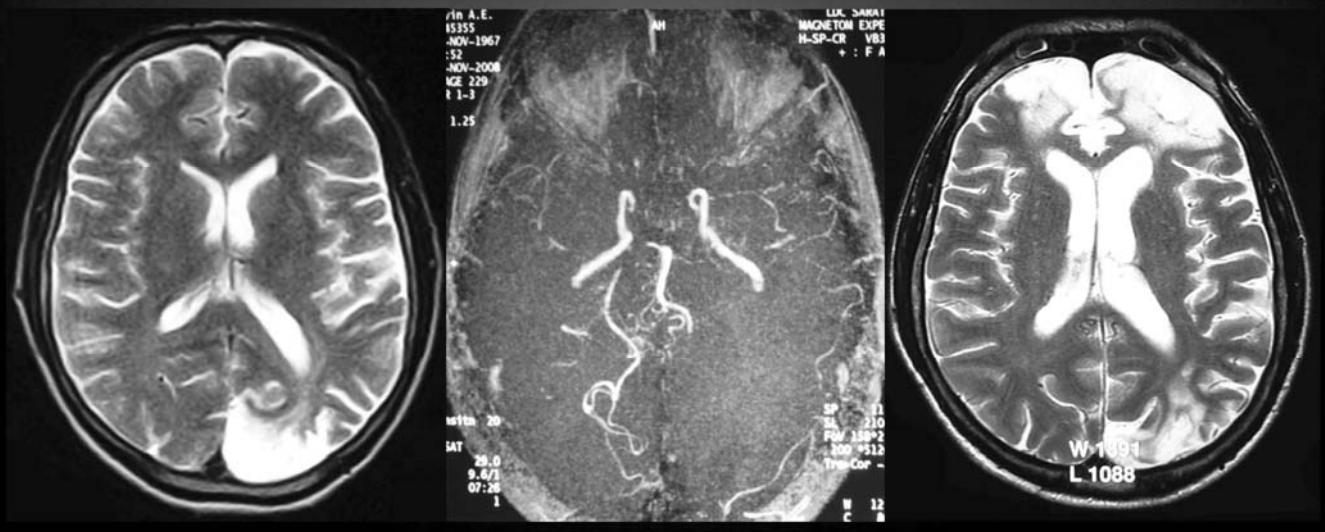

МРТ и МРА больного Л., 40 лет.
Сифилитический церебральный васкулит.

Bulletin of Medical Internet Conferences (ISSN 2224-6150)
2012. Volume 2. Issue 9

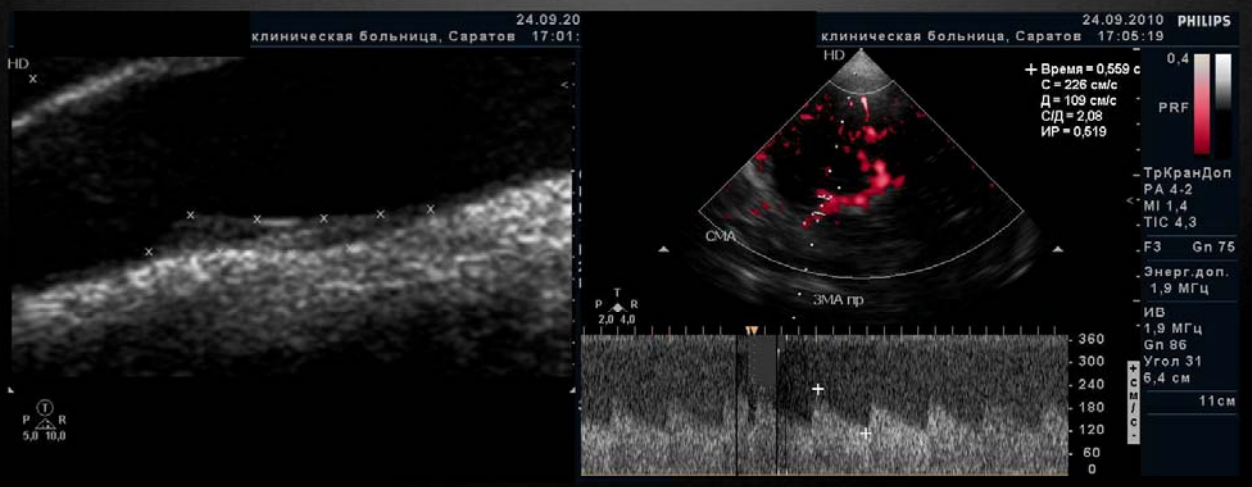

ДС БЦА и ТК ДС больного Л., 40 лет.
Сифилитический церебральный васкулит.

Противосифилитическая антибактериальная терапия

Схема лечения нейросифилиса - использование антибиотиков, проникающих в ЦСЖ в тремонемоцидной концентрации –

бензилпенициллина натриевая соль:

- внутривенно струйно в дозе 12-24 млн. ЕД в сутки

  (разовая доза 2-4 млн. ЕД, кратность введения 6 раз в сутки, интервал между введением 4 часа),

- внутривенно капельно в дозе 20 млн. ЕД в сутки

  (разовая доза 10 млн. ЕД, кратность введения 2 раз в сутки, интервал между введением 12 часов).

Длительность курса - 14 дней. Курс повторяется спустя 14 дней.

© Bulletin of Medical Internet Conferences, 2012

Неспецифическая терапия

Помимо специфического лечения, больной может получать курсы неспецифической терапии как во время курса антибактериальной терапии, так и после него (Приказ МЗ России от 30.07.2001г. N 291).

С целью предотвращения реакции обострения Jarisch-Herxheimer в начале лечения – преднизолон 60мг.

Нейропротективная терапия.

Яковлев Н.А., 2004, Валикова Т.А., 2002, Потекаев Н.С., 1998, Александров М.В., 2004, Сурганова В.И., 2009, Turan S., 2007, Morello A., 1999, Prokosch V., 2008, Parc C.E., 2007, Silberstein P., 2002, Kim Y.H., 2002