Bulletin of Medical Internet Conferences (ISSN 2224-6150)
2014. Volume 4. Issue 11

ID: 2014-11-1149-A-4335 Оригинальная статья

Батищева Ю.С., Каменских Т.Г., Колбенев И.О.

Соотношение результатов мультифокальной электроретинографии и оптической когерентной томографии в диагностике диабетического макулярного отека

ГБОУ ВПО Саратовский ГМУ им. В.И. Разумовского Минздрава России, кафедра глазных болезней

Резюме

Заболеваемость сахарным диабетом (СД) в мире растет. В развитых странах диабетическая ретинопатия является ведущей причиной слепоты пациентов в возрасте до 65 лет. Диабетический макулярный отек (ДМО) является наиболее частой причиной снижения остроты зрения при диабетической ретинопатии. Для объективной оценки изменений макулярной области сетчатки необходимо проведение оптической когерентной томографии (ОКТ) и мультифокальной электроретинографии (мф-ЭРГ). Цель исследования - изучение соотношения полученных результатов толщины сетчатки при оптической когерентной томографии и амплитуды ответов макулярной области при исследовании мультифокальной электроретинографии у больных с диабетической ретинопатией. Произведено обследование и динамическое наблюдение 46 пациентов (94 глаза), страдающих диабетической ретинопатией, с инсулинзависимым СД 1 и 2 типов. Было выделено две группы наблюдения: I – с наличием ДМО (56 глаз), II – без ДМО (38 глаз). Проводилось обследование с помощью оптической когерентной томографии (ОКТ) сетчатки (SPECTRALIS HRT + OCT, Heidelberg Engineering, Германия) и с помощью мультифокальной электроретинографии (мф-ЭРГ) (Retiscan, Roland Consult, Германия). Данные были проанализированы методом корреляции. В I группе наблюдалась тесная взаимосвязь между динамикой увеличения отека сетчатки и снижением ее функциональной активности. Во II группе наблюдалась слабая взаимосвязь между этими параметрами ввиду отсутствия отека сетчатки и относительно нормального функционирования данной зоны. Мф-ЭРГ является эффективным способом объективной оценки функциональных нарушений в диагностике и мониторинге пациентов с диабетической ретинопатией. Изменения морфологии сетчатки при наличии ДМО, наблюдаемые на ОКТ, сопровождались функциональными нарушениями, объективно подтверждающимися данными мф-ЭРГ.

Ключевые слова: ДМО, ОКТ, мультифокальная ЭРГ

Введение

Заболеваемость сахарным диабетом (СД) в мире растет, по данным за 2010 год в мире насчитывалось 285 миллионов взрослых пациентов, больных сахарным диабетом (6,4% от всего населения Земли). Эта цифра, по прогнозам, увеличится до 439 млн (7,7%) к 2030 году [1]. В развитых странах диабетическая ретинопатия является ведущей причиной слепоты пациентов в возрасте до 65 лет [2].

Диабетический макулярный отек (ДМО) является наиболее частой причиной снижения остроты зрения при диабетической ретинопатии [3].

Для объективной оценки изменений макулярной области сетчатки необходимо проведение оптической когерентной томографии (ОКТ) и мультифокальной электроретинографии (мф-ЭРГ).

Оптическая когерентная томография (ОКТ) - это наиболее точный и объективный метод диагностики макулярного отека [4 - 9]. (ОКТ) хорошо переносится, является неинвазивным, бесконтактным методом визуализации макулы [10 - 14].

В последние годы активно применяется мультифокальная электроретинография (мф-ЭРГ). Метод был предложен Эрихом Саттером (1991), который применил известные в высшей математике m-последовательности и их свойства для создания стимула, позволяющего зарегистрировать биоэлектрический ответ в различных зонах в пределах центральной области сетчатки [15]. В настоящее время в литературе имеется информация о связи данных мультифокальной электроретинографии и оптической когерентной томографии в диагностике возрастной макулярной дегенерации, однако соответствующей информации по ДМО недостаточно.

Цель: изучение соотношения полученных результатов толщины сетчатки по данным оптической когерентной томографии и амплитуды ответов макулярной области по данным мультифокальной электроретинографии у больных с диабетической ретинопатией.

Материал и методы

Проведено обследование 46 пациентов (94 глаза), страдающих диабетической ретинопатией, с инсулинзависимым СД 1 и 2 типов в стадии компенсации и субкомпенсации (26 женщин и 20 мужчин). Возраст пациентов 27 - 75 лет. Критерием исключения было тяжелая соматическая патология (декомпенсированный сахарный диабет; острое нарушение коронарного или мозгового кровообращения в анамнезе, тяжелые формы гипертонической болезни, онкозаболевания, эпилепсия), клинически значимое помутнение роговицы, хрусталика и стекловидного тела, отслойка сетчатки.

Было выделено две группы наблюдения: I – с наличием ДМО (56 глаз), II – без ДМО (38 глаз).

Проводилось обследование с помощью оптической когерентной томографии (ОКТ) сетчатки (SPECTRALIS HRT + OCT, Heidelberg Engineering, Германия) и с помощью мультифокальной электроретинографии (мф-ЭРГ) (Retiscan, Roland Consult, Германия). С

 © Bulletin of Medical Internet Conferences, 2014

помощью ОКТ измерялась толщина сетчатки в микрометрах (µm) в пределах 5° от центра. С помощью мф-ЭРГ определялись показатели ответа сетчатки на световую стимуляцию в нановольтах (nV) и амплитудные показатели (nV/deg²).

Стимуляция центральной области сетчатки проводилась стимулами гексагональной формы, предъявляемыми псевдослучайным образом. Стимул увеличивался от центра к периферии. Локализация ответа соответствовала каждому гексагональному элементу. Была выделена фовеальная зона сетчатки (центральный гексагон на мф-ЭРГ) и изучена взаимосвязь морфологических изменений в центральной зоне сетчатки по данным ОКТ с функциональными показателями по данным мф-ЭРГ центрального гексагона, соответствующего центральным 5°.

Данные были проанализированы методом корреляции (с помощью программы СТАТИСТИКА 6.0), где был рассчитан коэффициент корреляции «R». Корреляция была рассчитана отдельно для каждой из групп (I, II). Различия считали достоверными при $p<0,05$.

Результаты

Анализ полученных данных свидетельствует о наличии определенной зависимости между показателями толщины сетчатки в фовеа и данными амплитуды мФ-ЭРГ в той же зоне у больных с ДМО и без. Была выявлена отрицательная корреляция между морфологическими изменениями в центральной зоне сетчатки и функциональными показателями по данным мф-ЭРГ (рис).

График 1. Группа I (с ДМО). R=-0,92.

График 2. Группа II (без ДМО). R=-0,08.

На графиках 1 и 2 показано соотношение между данными ОКТ и мф-ЭРГ в различных группах.

В I группе наблюдалась тесная взаимосвязь между динамикой увеличения отека сетчатки и снижением ее функциональной активности.

Во II группе наблюдалась слабая взаимосвязь между этими параметрами ввиду отсутствия отека сетчатки и относительно нормального функционирования данной зоны.

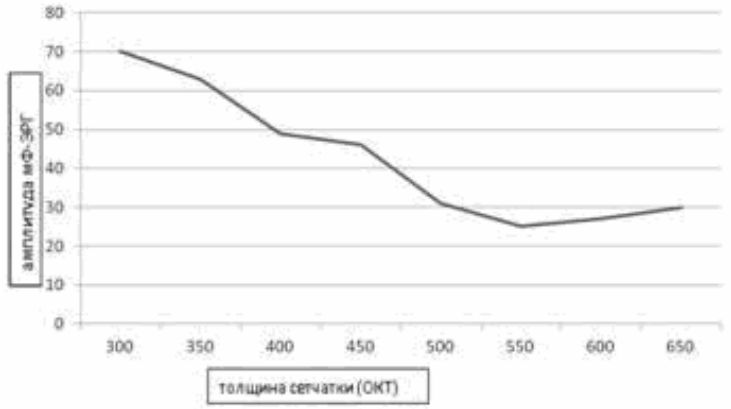

Рисунок 1. Соотношение показателей толщины сетчатки в фовеа и данных мф-ЭРГ, группа I (с ДМО). R=-0,92

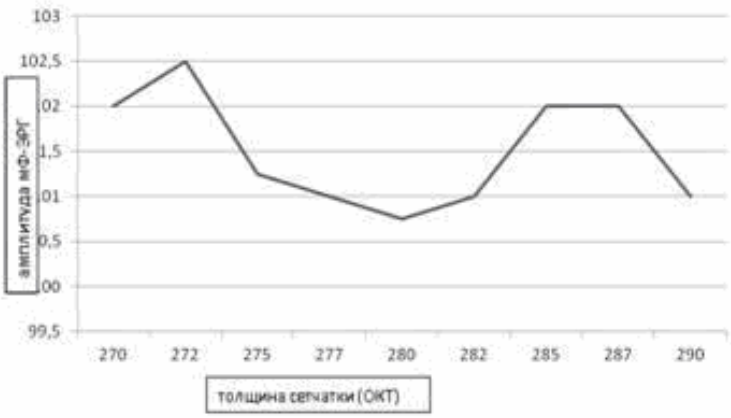

Рисунок 2. Соотношение показателей толщины сетчатки в фовеа и данных мф-ЭРГ, группа II (без ДМО). R=-0,08

Обсуждение

Снижение амплитуды ответа от центрального гексагона при проведении мф-ЭРГ происходит вследствие нарушения функционирования нейронов сетчатки в данной зоне. Это в свою очередь может быть объяснено наличием макулярного отека, подтвержденного с помощью ОКТ, приводящего к гибели нейронов вследствие постоянного интрацеллюлярного давления на клетки.

Заключение

Мф-ЭРГ является эффективным способом объективной оценки функциональных нарушений в диагностике и мониторинге пациентов с диабетической ретинопатией. Изменения морфологии сетчатки при наличии ДМО, наблюдаемые на томограммах, сопровождались функциональными нарушениями, объективно подтверждающимися данными мф-ЭРГ.

Литература

1. Shaw JE, Sicree RA, Zimmet PZ (2010) Global estimates of the prevalence of diabetes for 2010 and 2030. Diabetes Res Clin Pract 87: 4–14. DOI: 10.1016 / j.diabres.2009.10.007.
2. Royal College of Ophthalmologists (2005) Guidelines for the management of diabetic retinopathy. London.
3. Fong DS, Ferris FL, Davis MD, Chew EY (1999) Causes of severe visual loss in the early treatment diabetic retinopathy study: ETDRS report no. 24. Early Treatment Diabetic Retinopathy Study Research Group. Am J Ophthalmol 127: 137–141.
4. Virgili G, Menchini F, Dimastrogiovanni AF, Rapizzi E, Menchini U, et al. (2007) Optical coherence tomography versus stereoscopic fundus photography or biomicroscopy for diagnosing diabetic macular edema: a systematic review. Invest Ophthalmol Vis Sci 48: 4963–73.
5. Massin P, Girach A, Erginay A, Gaudric A (2006) Optical coherence tomography: a key to the future management of patients with diabetic macular edema. Acta Ophthalmol Scand 84: 466–74.
6. Tangelder GJ, Van der Heijde RG, Polak BC, Ringens PJ (2008) Precision and reliability of retinal thickness measurements in foveal and extrafoveal areas of healthy and diabetic eyes. Invest Ophthalmol Vis Sci 49: 2627–34.
7. Kim BY, Smith SD, Kaiser PK (2006) Optical coherence tomographic patterns of diabetic macular edema. Am J Ophthalmol 142: 405–12.
8. Baskin DE (2010) Optical coherence tomography in diabetic macular edema. Curr Opin Ophthal 21: 172–7.
9. Davis MD, Bressler SB, Aiello LP, Bressler NM, Browning DJ (2008) Diabetic Retinopathy Clinical Research Network Study Group. Comparison of time-domain OCT and fundus photographic assessments of retinal thickening in eyes with diabetic macular edema. Invest Ophthalmol Vis Sci 49: 1745–52.
10. Browning DJ, McOwen MD, Bowen RM Jr, O'Marah TL (2004) Comparison of the clinical diagnosis of diabetic macular edema with diagnosis by optical coherence tomography. Ophthalmol 111: 712–5.
11. Yeung L, Lima VC, Garcia P, Landa G, Rosen RB (2009) Correlation between spectral domain optical coherence tomography findings and fluorescein angiography patterns in diabetic macular edema. Ophthalmol 116: 1158–67.
12. Moreira RO, Trujillo FR, Meirelles RM, Ellinger VC, Zagury L (2001) Use of optical coherence tomography (OCT) and indirect ophthalmoscopy in the diagnosis of macular edema in diabetic patients. Int Ophthalmol 24: 331–6.
13. Brown JC, Solomon SD, Bressler SB, Schachat AP, DiBernado C, et al. (2004) Detection of diabetic foveal edema: contact lens biomicroscopy compared with optical coherence tomography. Arch Ophthalmol 122: 330–5.
14. Jittpoonkuson T, Garcia P, Rosen RB (2010) Correlation between Fluorescein Angiography and Spectral Domain Optical Coherence Tomography in the Diagnosis of Cystoid Macular Edema. Br J Ophthalmol Sep;94: 1197–200.
15. Зольникова И.В. Мультифокальная электроретинография в диагностике наследственных и возрастных дегенераций сетчатки. Автореф. дис. на соискание ученой степени д.м.н. Москва; 2012.

© Bulletin of Medical Internet Conferences, 2014