Bulletin of Medical Internet Conferences (ISSN 2224-6150)
2015. Volume 5. Issue 6

ID: 2015-06-1276-A-5305 Оригинальная статья

Попков В.М., Понукалин А.Н., Стативко А.В., Основин О.В., Стативко О.А.

Результаты применения эндоскопических методов лечения у больных рецидивным коралловидным нефролитиазом

ГБОУ ВПО Саратовский ГМУ им. В.И. Разумовского Минздрава России

Ключевые слова: коралловидный нефролитиаз

Введение

Рецидивный коралловидный нефролитиаз представляет собой серьезную проблему современной урологии в связи с высокой заболеваемостью и распространенностью – до 35% среди всех форм мочекаменной болезни [1, 2, 7]; частым поражением трудоспособного населения – 68% случаев коралловидного нефролитиаза [3]; высокой склонностью к рецидиву – до 78% [1]. Рецидивный коралловидный нефролитиаз - медико-социальная проблема, так как до 7,3% пациентов, нуждающихся в проведении программного гемодиализа, составляют больные мочекаменной болезнью [3].

Коралловидный нефролитиаз является особой формой мочекаменной болезни в связи с трудностью в определении тактики лечения. Рецидив же данного заболевания еще сильнее усложняет задачу, отчего возникает риск потери органа. На протяжении многих лет тактика в отношении ведения пациентов с коралловидным нефролитиазом была несовершенной – единственным методом была консервативная терапия, являющаяся, по сути, безрезультативной, так как без освобождения от конкремента лечение от мочекаменной болезни невозможно [4]. И только в последние 20 лет стала развиваться активная хирургическая тактика в отношении коралловидного нефролитиаза – широко выполнялись открытые оперативные вмешательства, в том числе и при начальных – К1-К2 стадиях заболевания [4, 5]. Смена подхода имела определенный успех, так как была достигнута элиминация конкрементов, но ввиду высокой склонности к рецидивированию определилась новая проблема –лечение ранее оперированных по поводу нефролитиаза больных с рецидивом заболевания. У данной категории больных высок риск потери почки и инвалидизации как по причине калькулезного пионефроза, развития вторично сморщенной почки и хронической почечной недостаточности [6], так и в результате осложнений повторных операций, таких как вскрытие плевры, брюшной полости, ранение сосудов, мочеточника. Повторные операции вследствие наличия рубцовых изменений технически сложнее, причем возможное повреждение лоханочно-мочеточникового сегмента может привести к нарушению уродинамики и опять же – к риску рецидивного камнеобразования [5,7,8].

Цель: дать оценку лечения больных с рецидивным коралловидным нефролитиазом различными методиками.

Материал и методы

В исследование включены 68 пациентов с рецидивным коралловидным нефролитиазом, находившихся на лечении в клинике урологии СГМУ с 2010 по 2013гг. Возраст больных варьировал от 18 до 72 лет (средний возраст составил 52 года). Из 68 пациентов мужчин было несколько больше – 44 (65%), женщин – 24 (35%), что противоречит общепринятому представлению о том, что коралловидный нефролитиаз встречается вдвое чаще у женщин [3]. Давность заболевания колебалась от 2 до 40 лет. Ранее всем больным выполнялись оперативные вмешательства по поводу коралловидного нефролитиаза. Большинство (67,7%) пациентов оперированы неоднократно (от 2 до 8 операций в анамнезе у 46 пациентов). В последнюю госпитализацию 2 (3%) больным выполнялась ДЛТ, 6 (9%) – ПНЛТ, 38 (56%) – пиелолитотомия, 16 (23%) – нефролитотомия, 2 (3%) пациентам – резекция сегмента почки с конкрементом, 4 (6%) – нефрэктомия по поводу нефролитиаза, из чего следует, что у 4 (6%) больных был диагностирован рецидив коралловидного нефролитиаза единственной почки. Очевидно, что у большинства пациентов (82%) рецидиву заболевания предшествовали открытые оперативные вмешательства [8]. Сроки клинических проявлений и диагностики повторного образования коралловидных камней представлены в табл. 1.

В исследование включали пациентов с истинным рецидивом; больных с резидуальными конкрементами, госпитализированных для многоэтапного лечения, исключали. Из сопутствующих заболеваний у 40 пациентов (58,8%) имелась артериальная гипертензия, у 12 (17,7%) – различные формы ишемической болезни сердца, у 10 (14,7%) – язвенная болезнь желудка и двенадцатиперстной кишки. У 2 пациентов (3%), по данным ультразвукового исследования, имелась аденома паращитовидных желез, еще 2 больным (3%) ранее выполнена паратиреоидэктомия. Повышение уровня паратгормона наблюдали у 8 больных (12%), гиперурикемию – у 12 пациентов (17,6%). У 8 больных (12%) развитию и рецидиву коралловидного нефролитиаза могли послужить имеющиеся аномалии развития верхних мочевыводящих путей (неполное удвоение почки, подковообразная почка). Всем пациентам выполнялся полный комплекс обследования, включающий общеклиническое, ультразвуковое, рентгенологическое исследования. Конкременты в правой почке выявлены у 24 пациентов, в левой – у 26, в обеих почках у 18 больных. В соответствии с классификацией НИИ урологии Минздрава РФ [3], первая стадия коралловидного нефролитиаза – К1 была у 6 больных; К2 – у 16, у 22 пациентов – К3 и у 24 – К4. Преобладали камни с низкой плотностью по шкале Хаунсфилда – 52%, средняя плотность у 40% и высокая – у 8% конкрементов. Бактериурия наблюдалась у 62% больных, при бактериологическом исследовании мочи обнаружена следующая флора: у 18 больных (40%) – E.coli, у 12 (30%) - Pseudomonas aeruginosa, у 8 больных (20%) - Enterobacter aerogenes, у 4 (10%) - Klebsiella oxytoca, с учетом которой проводилась периоперационная антибактериальная терапия. Признаки калькулезного пиелонефрита имелись у 60 пациентов (88,2%).

Результаты и обсуждение

Всем больным выполнены оперативные вмешательства. Традиционно в нашей клинике выполнялись повторные открытые операции, часто сопровождавшиеся длительным послеоперационным периодом и осложнениями [2]. Однако сейчас открытые хирургические вмешательства при коралловидном нефролитиазе утратили главенствующее значение [5,6]. Теперь с накоплением опыта малоинвазивного лечения нашим больным выполнены следующие операции: 22 больным - ДЛТ со стентом, 22– ПНЛТ как

 © Bulletin of Medical Internet Conferences, 2015

монотерапия, 14 пациентам – так называемая «сандвич-терапия», 6 – нефролитотомия, и лишь 4 больным – нефрэктомия ввиду утраты функции почки (рис. 1).

У 64 (94,2%) больных удалось провести органосохраняющее хирургическое лечение. У 58 (90,6%) пациентов оно осуществлено с помощью эндоскопических методов. Полученные данные сравнили с результатами оперативного лечения 72 пациентов с рецидивными коралловидными камнями в нашей клинике в период с 2005 по 2009 гг. [6].

На том этапе преобладали открытые оперативные вмешательства – во многом за счет пиелолитотомии. С накоплением опыта данный вид оперативного лечения был заменен малоинвазивными вмешательствами, что позволило добиться освобождения почки от конкремента менее травматичным путем. Эндоурологическими методами было пролечено 30,3% больных; органосохраняющее лечение проведено в 91,7%. В сравнении с данными последних лет количество малоинвазивных вмешательств увеличилось втрое, преимущественно за счет снижения количества открытых операций [2]. Также снизился процент нефрэктомий (с 8% до 6%).

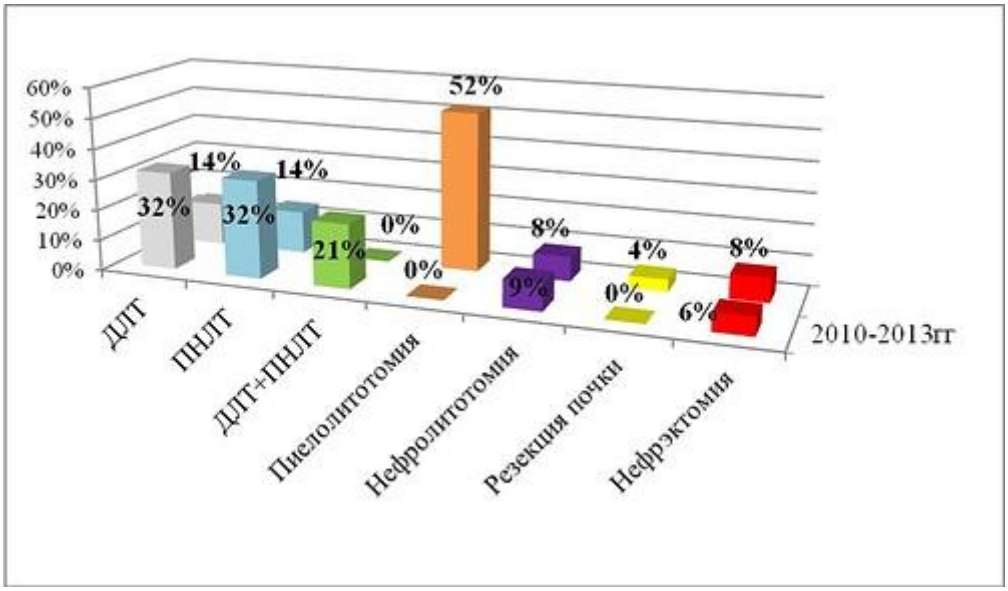

Рис. 1. Частота различных методов оперативных вмешательств у больных с рецидивным коралловидным нефролитиазом в зависимости от накопленного опыта.

Таблица 1. Сроки возникновения рецидива коралловидного нефролитиаза после оперативного лечения

Возникновение рецидива	*Абсолютное количество больных*	*Относительное количество больных (%)*
Через 1год	14	21
Через 2-5лет	28	42
Через 6-10	10	14
Через 10 лет и более	16	23

Заключение

Таким образом, применение эндоскопических методов лечения при рецидивном КН показало высокую эффективность и позволило в большинстве случаев выполнить органосохраняющую операцию. Полная элиминация конкрементов достигнута в 62,5% случаев за одну госпитализацию, у 37,5% – за 2.

Литература

1. Дзеранов Н.К., Бешлиев Д.А., Багиров Р.И. Современный подход к лечению уратного нефролитиаза. Лечащий врач 2005; (10): 59-61.
2. Понукалин А.Н., Россоловский А.Н., Основин О.В., Стативко А.В. Сравнительная оценка методов лечения коралловидного нефролитиаза. Саратовский научно-медицинский журнал 2011; 7(2): 216.
3. Лопаткин Н.А., Яненко Э.К. Коралловидный нефролитиаз. Урология и нефрология 1994; (1): 5–8.
4. Goel M., Ahlawat R., Bhandari M. Management of staghorn calculus: analysis of combination therapy and open surgery. Urol Int 1999; 63(4): 228-233.
5. Аляев Ю.Г., Амосов А.В., Саенко В.С. Метафилактика мочекаменной болезни. – М., 2007. – С.4,6,189.
6. Понукалин А.Н., Россоловский А.Н., Основин О.В., Стативко А.В. Лечение рецидивного уролитиаза. Саратовский научно-медицинский журнал 2011; 7(2): 225-226.
7. Акулин С.М., Константинова О.В., Яненко Э.К. Анализ осложнений оперативного лечения больных коралловидным нефролитиазом. Урология 2009; (6): 7-11.
8. Ткачук В.Н., Аль-Шукри С.Х., Цинаев М.А. Сравнительная оценка эффективности современных методов лечения коралловидных камней почек. Нефрология 2008; 12(3): 79-84.