ID: 2015-06-1276-A-5307 Оригинальная статья

Попков В.М., Маслякова Г.Н., Россоловский А.Н., Березинец О.Л., Напшева А.М.

Морфологические аспекты прогрессирования нефрофиброза у больных МКБ

ГБОУ ВПО Саратовский ГМУ им. В.И. Разумовского Минздрава России

Ключевые слова: нефрофиброз, МКБ

Введение

Вопрос о механизмах прогрессирования хронических заболеваний почек является одним из центральных в современной нефрологии [1]. Понимание механизмов тубулоинтерстициального фиброза имеет важное значение в создании новых терапевтических стратегий для предотвращения или замедления прогрессирования хронического почечного заболевания [2].

Значение степени тубулоинтерстициальных изменений (ТИИ) у больных с первично интерстициальными хроническими заболеваниями, как фактора прогрессирования почечной недостаточности и артериальной гипертензии, являющихся выражением нарастающего нефросклероза, не вызывает сомнений [3].

Тубулоинтерстициальный компонент морфологически представляет собой сочетание различных видов белковой дистрофии канальцевого эпителия и изменения в строме в виде образования клеточных инфильтратов и развития склероза [4]. С этим согласуются данные Y.Ru, 2003, свидетельствующие о том, что тубулоинтерстициальный фиброз включает атрофию эпителия канальцев, инфильтрацию воспалительными клетками, накопление внеклеточного матрикса и пролиферацию мезенхимальных клеток в интерстиции. Указанные изменения являются основными характеристиками прогрессирования ХБП, которые ведут к терминальной стадии почечной недостаточности, независимо от причины заболевания [5].

Исследования структурно-функциональных изменений в канальцах во время прогрессирующей почечной дисфункции показали, что основные виды повреждений эпителиоцитов почечных канальцев включают в себя дистрофию, дегенерацию и атрофию. Эти изменения связаны с угнетением процессов биосинтеза в эпителиоцитах, прогрессированием интерстициального фиброза и нарушением структуры и функции перитубулярных капилляров [6]. Изменения почечных канальцев характеризуются также расширением их просвета, уплощением эпителиальной выстилки, белковой дистрофией эпителиоцитов [7]. На такие же признаки указывает и И.Н. Потапова (1976), которая отмечает также утолщение и склерозирование базальной мембраны канальцев [8].

По локализации и распространенности выделяют следующие типы ТИИ: повреждение канальцевого эпителия, которое встречается в 100% случаев; тубулярные изменения в сочетании с очаговым поражением интерстиция (очаговые ТИИ); изменения канальцев в сочетании с диффузным повреждением стромы (диффузные ТИИ). Поражение интерстициальной ткани не встречается изолированно, без тубулярных изменений, и может быть представлено клеточной инфильтрацией и отеком стромы или без него, а также наличием склероза; чаще инфильтрация и склероз сочетаются [9].

Разрастание межуточной соединительной ткани происходит в основном перитубулярно и периваскулярно. В стенках дуговых и междольковых артерий развиваются склероз и гиперплазия интимы [9]. Многочисленные гистологические исследования почки человека и животных показали, что обширное тубулоинтерстициальное повреждение связано с поражением почечных артериол и артерий, а также с искажением и потерей перитубулярных капилляров [10, 11]. Это объясняет тот факт, что почки с элементами фиброза у больных МКБ лишены перитубулярных капилляров и, вследствие этого – кровоснабжения и адекватной оксигенации в соответствующей области. Однако даже когда перитубулярные капилляры существенно не изменены, интерстициальный фиброз ухудшает доставку кислорода к канальцам за счет снижения эффективности диффузии кислорода при увеличении расстояния между капиллярами и тубулоцитами [12].

Целью настоящей работы явилось определение динамики развития тубулоинтерстициальных изменений в почках у больных нефролитиазом.

Материал и методы

В основу работы положены результаты обследования 50 больных МКБ (мужчин – 20, женщин – 30) с различной степенью выраженности нефролитиаза, находившихся в клинике урологии СГМУ на стационарном лечении. В связи с этим, на дооперационном этапе больные были разделены по степени выраженности нефролитиаза: 1-ю группу (10 пациентов) составили пациенты с солитарными камнями, расположенные в чашечках или лоханке почки; у 20 больных 2-й группы отмечали КН I-II и у 20 пациентов 3-й группы диагностирован коралловидный нефролитиаз III-IV степеней. В качестве контроля использовали материал, полученный при судебно-медицинском исследовании от 7 лиц без почечной патологии.

Всем обследуемым была выполнена интраоперационная нефробиопсия. Забор материала осуществляли автоматической иглой «Pro Med 2,5^{tm}I» производства компании Medical device technologes inc. Изучение биопсийного материала и морфометрические исследования проводились на базе кафедры патологической анатомии Саратовского государственного медицинского университета им. В.И. Разумовского.

Полученный материал фиксировали в 10%-ом нейтральном формалине, обезвоживали в ацетон-ксилоловой батарее и заливали в парафин. Срезы толщиной 3-5 мкм окрашивали гематоксилин-эозином и пикрофуксиновой смесью по методу Ван-Гизон; трихромом - по Массону для выявления степени развития склероза; для оценки признаков дезорганизации соединительной ткани использовали гистохимическую окраску ОКГ (оранжевый, кислотный красный, водный голубой). Окраска ОКГ позволяет оценить степень зрелости соединительной ткани (при этом участки фиброза окрашиваются в синий цвет) и степень дезорганизации соединительной ткани (появляются участки красного цвета).

Описание морфологической картины проводили по определенному алгоритму изучения нефробиоптата. Оценивали размеры и количество склерозированных клубочков, степень атрофии и диаметр извитых канальцев, степень выраженности фиброза, клеточной инфильтрации в строме, состояние стенок артерий. При анализе полученных результатов использовали

морфологичесую классификацию, предложенную В.В.Ставской и С.И.Рябовым [13], подразделяющую степень ТИИ на незначительные, умеренные и выраженные, составляющие до 30%, от 30 до 70% и более 70% повреждения тубулоинтерстициального аппарата почки соответственно.

Результаты

Все пациенты в группах были распределены по степени выраженности ТИИ (рис.1).

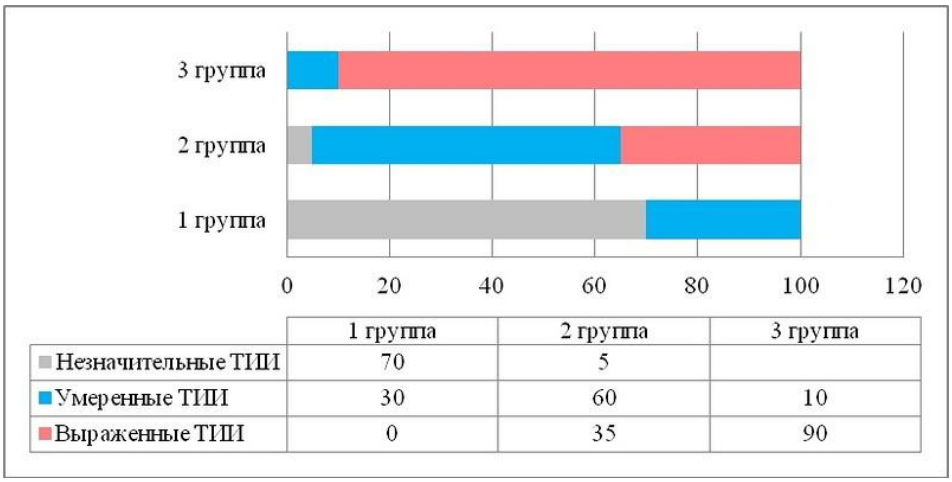

Рис. 1. Степень выраженности ТИИ в группах (%)

При исследовании биоптатов почек больных стандартной окраской гематоксилином и эозином у 70 % больных 1-й группы и 30% 2-й группы существенных различий по сравнению с контролем не обнаружено. Клубочки не изменены, клеточность их не увеличена, базальная мембрана не утолщена, встречались единичные склерозированные клубочки. В то же время диаметр извитых канальцев статистически значимых различий по сравнению с контрольной группой не имел; эпителиоциты – в состоянии незначительной фокальной белковой дистрофии, апикальный край их не разрушен, размеры не отличаются от размеров в группе контроля (табл. 1). В интерстиции отмечалось незначительное количество лимфоцитов – до 10-15 клеток в поле зрения. Достоверные различия от контрольной группы были обнаружены при морфометрии сосудов: толщина стенок артерий в биоптатах больных 1-й группы составила от 24 до 225 мкм (M=56,5; σ=18,5; p<0,001). При окраске пикрофуксиновой смесью по методу Ван-Гизон отмечено появление в интерстициальной зоне нежно-волокнистой субстанции, окрашенной в различные оттенки от светло-розового до красного. Полученные изменения, по классификации В.В. Ставской и С.И. Рябова, оценены как незначительные (рис. 2-4).

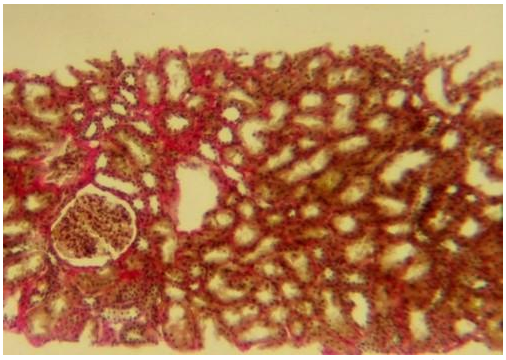

Рис. 2. Незначительные ТИИ. Утолщение стенок артерий и артериол (окраска гематоксилин-эозин).

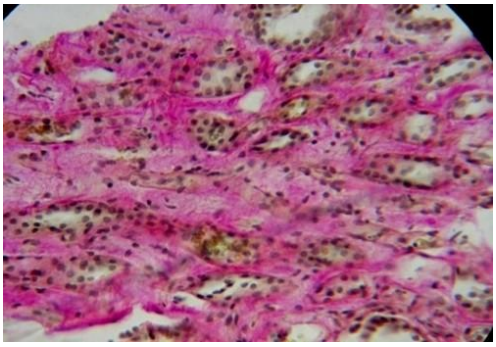

Рис. 3. Незначительные ТИИ. Фрагмент нефробиоптата, демонстрирующий нежно-волокнистый фиброз стромы (окраска по Ван-Гизон).

© Bulletin of Medical Internet Conferences, 2015

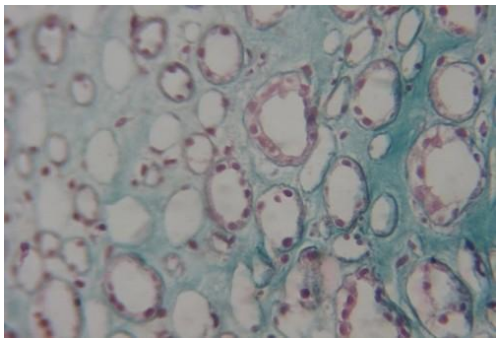

Рис. 4. Незначительные ТИИ. Сочетание атрофичных канальцев и канальцев с выраженной дистрофией (окраска трихромом по Массону).

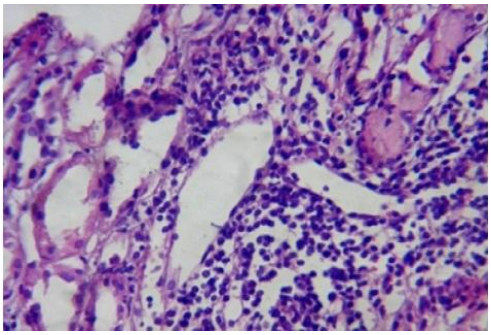

Рис. 5. Умеренные ТИИ. Отек интерстиция и лимфогистиоцитарная инфильтрация (окраска гем.- эоз.).

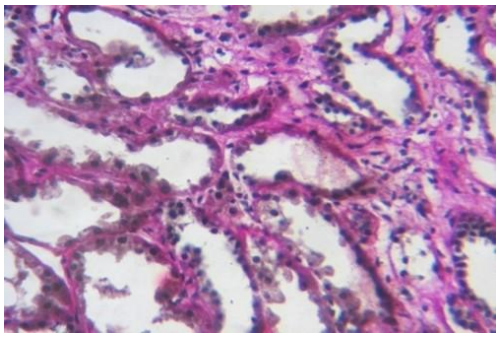

Рис. 6. Умеренные ТИИ. Субатрофия канальцев, отек, незначительный фиброз стромы (окраска по Ван-Гизон).

В то же время у 30% больных 1-й группы, 60% – 2-й и 10% – 3-й групп наблюдения при морфометрическом исследовании отмечали резкое увеличение размеров эпителиоцитов от 21 до 46 мкм (М=37,3 мкм) на фоне статистически значимого по сравнению с группой контроля уменьшения диаметра извитых канальцев (М=79,21 мкм, $p \leq 0,05$). Эпителиоциты в состоянии резко выраженной белковой дистрофии; апикальный край местами разрушен. Кроме того, были отмечены признаки пролиферации эпителия проксимальных извитых канальцев, что морфологически отмечалось в виде появления многоядерных эпителиоцитов, расположенных на базальной мембране в несколько рядов. В интерстиции преимущественно в корковом слое подкапсульно расположены очаговые лимфогистиоцитарные инфильтраты. Клубочки видимых на оптическом уровне изменений не имели, клеточность не увеличена, базальная мембрана не утолщена. При окраске пикрофуксиновой смесью по методу Ван-Гизон в интерстициальной зоне обнаружено очаговое разрастание соединительной ткани. Данные изменения по классификации В.В.Ставской и С.И.Рябова соответствуют умеренным (рис. 5, 6).

Большинство пациентов 3-й группы (90%) и 35% больных 2-й группы имели выраженные изменения как тубулоинтерстициальной зоны, так и клубочкового аппарата в виде значительного увеличения количества склерозированных клубочков; в некоторых случаях количество клубочков-рубчиков достигало 50%. Отмечается выраженное уменьшение диаметра извитых канальцев; эпителий в состоянии выраженной атрофии; высота эпителиоцита – от 3,75 до 18,75 мкм (М=9,89). В тубулоинтерстициальной зоне – выраженная лимфогистиоцитарная инфильтрация от 350 до 700 клеток в инфильтрате (М=417,46) в корковом и в мозговом веществах почки (М=284,72), однако наибольшее количество инфильтратов расположено преимущественно в корковом веществе в подкапсульной зоне. При сравнении полученных результатов по всем критериям описания нефробиоптата с группой контроля выявлены достоверные, статистически значимые различия ($p \leq 0,05$) (табл. 1). Полученные результаты по классификации В.В.Ставской и С.И.Рябова соответствуют выраженным изменениям (рис. 7-9).

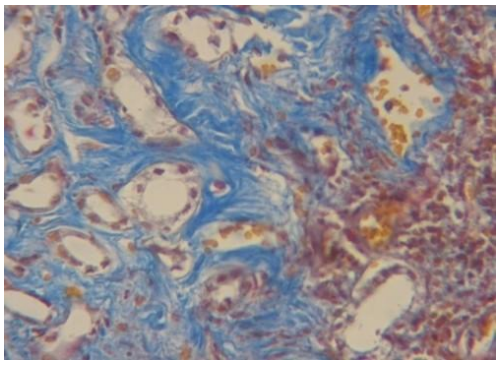

Рис. 7. Выраженные ТИИ. Лимфогистиоцитарная инфильтрация, фиброз интерстиция без признаков дезорганизации соединительной ткани.

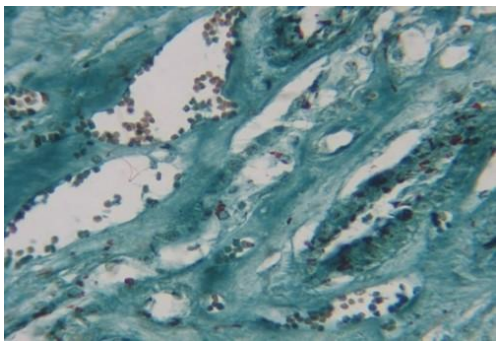

Рис.8. Выраженные ТИИ. Атрофия эпителия канальцев. Окраска трихромом по Массону. Склероз интерстициальной зоны преимущественно в мозговом слое.

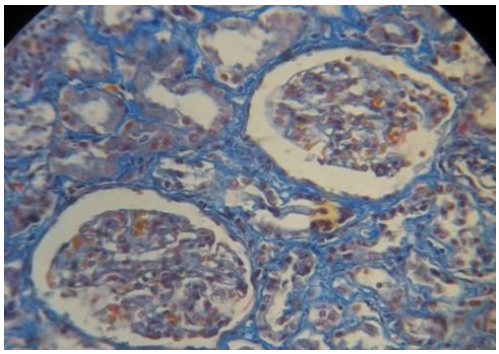

Рис. 9. Выраженные ТИИ. Преимущественные изменения тубулоинтерстициальной зоны; структура клубочков остается относительно сохранной.

При сравнении морфометрических показателей в группах у пациентов с незначительными ТИИ статистически значимых различий по сравнению с группой контроля не получено. Изменения касались только морфометрических показателей сосудистой системы почки ($p \leq 0,05$). При наличии умеренных изменений со стороны тубулоинтерстициальной зоны, морфометрические изменения со стороны клубочков характеризовались незначительным увеличением длинной оси клубочка и были статистически незначимы. Отмечались выраженные признаки эпителиально-мезенхимальной трансформации канальцев почек и интерстициальной зоны: высота эпителия канальцев возрастает в 1,5 раза; появляются дистрофические изменения, а также признаки пролиферативной активности эпителиоцитов в виде появления их многоядерных форм, расположенных на базальной мембране в несколько рядов. Толщина стенки артерий продолжает прогрессивно возрастать. Лимфогистиоцитарные инфильтраты расположены преимущественно в корковом слое.

В то же время только у пациентов с выраженными ТИИ были выявлены достоверные различия характеристик клубочкового аппарата по сравнению с контролем. В клубочках было выявлено уменьшение как длинной, так и короткой оси, а высота эпителиоцита по сравнению с группой контроля уменьшена в 2,6 раза. В нефробиоптатах пациентов 3-й группы отмечается выраженная лимфогистиоцитарная инфильтрация как коркового, так и мозгового слоев. Однако количество клеток в инфильтратах коркового вещества почки преобладало практически в 1,5 раза .

Таким образом, изменения клубочкового аппарата почки у больных МКБ имелись только у пациентов 3-й группы. В то же время при наличии даже выраженных изменений тубулоинтерстициальной зоны, структура клубочков остается относительно сохранной.

Заключение

Проведенное морфологическое и морфометрическое исследование почек показало, что структурные изменения почечной паренхимы у больных МКБ имеют стадийный характер развития. Морфологическими признаками повреждения почек на ранних

© Bulletin of Medical Internet Conferences, 2015

стадиях коралловидного нефролитиаза являются: уменьшение диаметра как дистальных, так и проксимальных извитых канальцев, выраженное утолщение стенки артерий, появление очаговых лимфогистиоцитарных инфильтратов. При развитии умеренно выраженных тубулоинтерстициальных изменений, которые выявлялись у больных второй группы, развиваются компенсаторно-приспособительные процессы в виде гипертрофии эпителиоцитов и пролиферации канальцевого эпителия. В группе больных с выраженными тубулоинтерстициальными изменениями морфологически регистрируются признаки начинающегося дисрегенераторного процесса и развитие необратимых изменений в почечной ткани.

Литература

1. Томилина Н. А., Багдасарян А.Р. Механизмы нефросклероза и фармакологическая ингибиция внутрипочечной ренинангиотензиновой системы является основой нефропротективной стратегии при хронических заболеваниях нативных почек и почечного трансплантата. Нефрология и диализ. – 2004; 3 (6): 226-234.
2. Iwano M., et al. Mechanisms of tubulointerstitial fibrosis //Curr. Opin. Nephrol. Hypertens. – 2004; 3(13): 279-284.
3. Мухин Н. А. Современная нефропротективная стратегия лечения хронических прогрессирующих заболеваний почек //Клиническая фармакология и терапия. – 2002; 2(11): 58-62.
4. Ратнер М.Я., и др. Гистоморфологические тубулоинтерстициальные изменения при прогрессировании хронического гломерулонефрита. Урология 2000; 1: 28-30.
5. Ru Y et al. The ultrastructure of human tubulo-interstitial fibrosis. J. Submicrosc. Cytol. Pathol. – 2003; 2 (35): 147-160.
6. Непомнящих Л. М. и др. Ультраструктурные и биосинтетические реакции эпителиоцитов почечных канальцев при развитии хронической почечной недостаточности //Бюллетень экспериментальной биологии и медицины 2005. – 3(139): 352-357.
7. Вощула В.И., Владимирская Т.Э., Сугак Н.К. Морфологические изменения в почке при мочекаменной болезни //Медицина 2007. – 3: 66-70.
8. Морфологические изменения почек при пиелонефрите. В кн. Болезни почек в детском возрасте. – М.: Медицина, 1976; 109-117.
9. Сергеева Т. В. и др. Характер и частота тубулоинтерстициальных изменений при первичном гломерулонефрите у детей //Педиатрия 1997; 2: 49-52.
10. Yuan H-T et al. Peritubular capillary loss after mouse acute nephrotoxicity correlates with down-regulation of vascular endothelial growth factor-A and hypoxia-inducible factor-1alpha. //Am. J. Pathol., 2003; 163 :2289 –2301.
11. Kairaitis L.K., et al. HIF-1alpha expression follows microvascular loss in advanced murine adriamycin nephrosis //Am J Physiol Renal Physiol. – 2005; 288 :198 –206.
12. Nangaku M. Chronic hypoxia and tubulointerstitial injury: a final common pathway to end-stage renal failure //J. Am. Soc. Nephrol. – 2006; 17: 17-25.
13. Ставская, В.В., Рябов С.И., Клемина И. К. О клиническом значении тубулоинтерстициальных изменений при хроническом гломерулонефрите // Клиническая медицина. – 1987; 10: 125-129.