ID: 2015-12-23-A-5492 Краткое сообщение

Цатурова К.Н.

Позитронно-эмиссионная томография с 18F-фтордезоксиглюкозой: место в диагностике нейродегенеративных заболеваний

ГБОУ ВПО Саратовский ГМУ им. В.И. Разумовского Минздрава России

Резюме

Разработка методов ранней доклинической диагностики нейродегенеративных заболеваний относится к числу приоритетных задач современной медицины. Одним из таких методов является позитронно-эмиссионная томография. Несмотря на противоречивые данные, касательно информативности применения в качестве радиофармпрепарата ^{18}F-фтордезоксиглюкозы (^{18}F-ФДГ) в диагностике нейродегенеративных заболеваний, многие исследователи указывают на высокие показатели диагностической точности при использовании данного радионуклида. В статье приведены типичные паттерны изменения метаболизма глюкозы в церебральных структурах при различных нейродегенеративных заболеваниях на основании анализа результатов исследований российских и зарубежных ученых.

Ключевые слова: позитронно-эмиссионная томография, 18F-ФДГ, нейродегенеративные заболевания, болезнь Альцгеймера, болезнь Паркинсона

Введение

Физические методы исследования всегда занимали важное место в медицине, и в настоящее время мы наблюдаем стремительное развитие и внедрение в медицинскую практику такого функционального визуализирующего метода диагностики как позитронно-эмиссионная томография (ПЭТ). Данный метод визуализации занимает особое место в неврологии и психиатрии. С его помощью стало возможным in vivo изучать нейрохимические процессы как в норме, так и при патологии. Более того, стала осуществима ранняя, доклиническая диагностика таких тяжелых нейродегенеративных заболеваний, как болезнь Альцгеймера, болезнь Паркинсона, хорея Гентингтона и т.д., которая позволит как можно раньше приступить к терапии и улучшить прогноз заболевания.

Цель: оценить возможности ПЭТ с ^{18}F-ФДГ в диагностике нейродегенеративных заболеваний.

Материал и методы

Проводилось изучение доступных литературных источников, результатов исследований по заявленной теме.

Результаты

ПЭТ представляет собой метод визуализации, основанный на метке радиофармпрепаратом (РФП) молекул, которые участвуют в специфических метаболических процессах (метаболизме глюкозы, дофамина, ацетилхолина и других нейротрансмиттеров, синтезе и накоплении β-амилоида, тау-протеина и др.) Для оценки церебрального метаболизма в качестве РФП в России наиболее часто используется ^{18}F-фтордезоксиглюкоза (^{18}F-ФДГ). Ограниченность выбора РФП связана с проблемами технического, экономического и организационного характера. [1]

Для головного мозга глюкоза является основным источником энергии (до 60% всей глюкозы уходит на обеспечение церебральных энергетических потребностей). Локальное снижение метаболизма глюкозы указывает на нарушение активности нейронов, что может свидетельствовать об активной дегенерации нервных структур с последующим развитием атрофических изменений. [2, 19]

Среди обширной группы нейродегенеративных заболеваний особое место занимают деменции и паркинсонизм. Так, согласно данным Всемирной организации здравоохранения и Международной ассоциации обществ болезни Альцгеймера («Alzheimer's Disease International»), общее число больных в мире, страдающих деменцией, в 2013 году составило 44,5 млн человек, а к 2050 году оно вырастет до 135,5 млн человек, при этом на долю болезни Альцгеймера приходится от 50 до 70% пациентов. [3, 4] По подсчетам, общая численность больных, страдающих болезнью Паркинсона, возрастет с 4,1 млн в 2005г. до 8,7 млн к 2030г. [5]
Наиболее распространенными нозологическими формами деменции являются болезнь Альцгеймера (БА), деменция с тельцами Леви (ДТЛ) и сосудистая деменция (СД). [6]

Ранним диагностическим признаком БА при ПЭТ с ^{18}F-ФДГ является снижение скорости метаболизма глюкозы (СМГ) преимущественно в области теменно-височных отделов коры головного мозга и задних отделах поясных извилин. Тем не менее, чувствительность и специфичность метода значительно выше на стадии умеренной и тяжелой деменции. Также имеет значение способ обработки ПЭТ-изображений. В частности, Станжевский А.А. в своем исследовании [7] указывает, что точность ПЭТ в диагностике БА колебалась в пределах от 63,8% до 88,8% (при визуальном исследовании и SPM (statistical parametric mapping), соответственно). Уровень церебрального метаболизма глюкозы в базальных ганглиях, мозжечке, таламусе и коре, отвечающей за первичные сенсорные и моторные функции, при БА обычно бывает неизмененным. [7-9]

Для ПЭТ картины ДЛТ наряду с билатеральным изменением метаболизма глюкозы в теменно-височных областях, характерно снижение СМГ в затылочных долях (в том числе в проекции ассоциативной зрительной коры) и мозжечке, что не типично для БА. [10-14]

Для дифференциальной диагностики деменций важно обозначить изменения ПЭТ картины, характерные для СД. При субкортикальной СД обычно выявляются локальные, несимметричные участки снижения СМГ преимущественно в лобных областях, включая поясную и верхнюю лобную извилины, с частым поражением мозжечка и субкортикальных структур. [13-15]

© Бюллетень медицинских Интернет-конференций, 2015

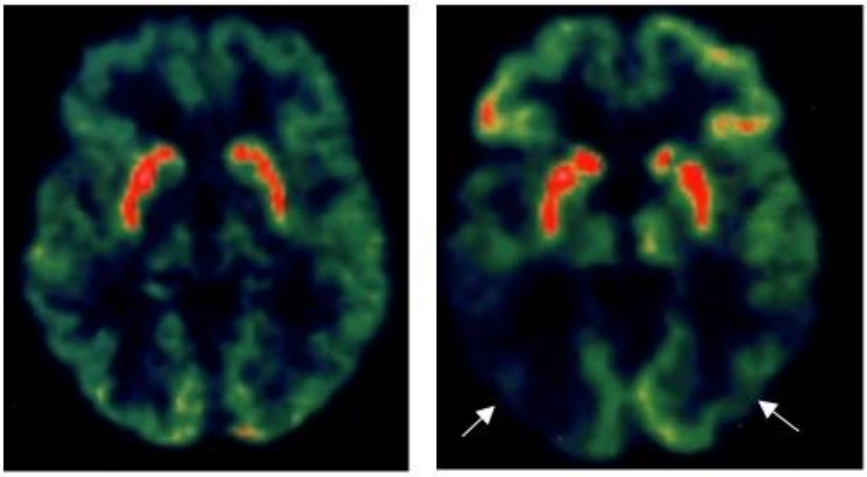

А) норма Б) Болезнь Альцгеймера

Рисунок 1. ФДГ-ПЭТ: гипометаболизм глюкозы в теменно-височных отделах коры при БА (указан стрелками)
© P.Valk, D.Delb

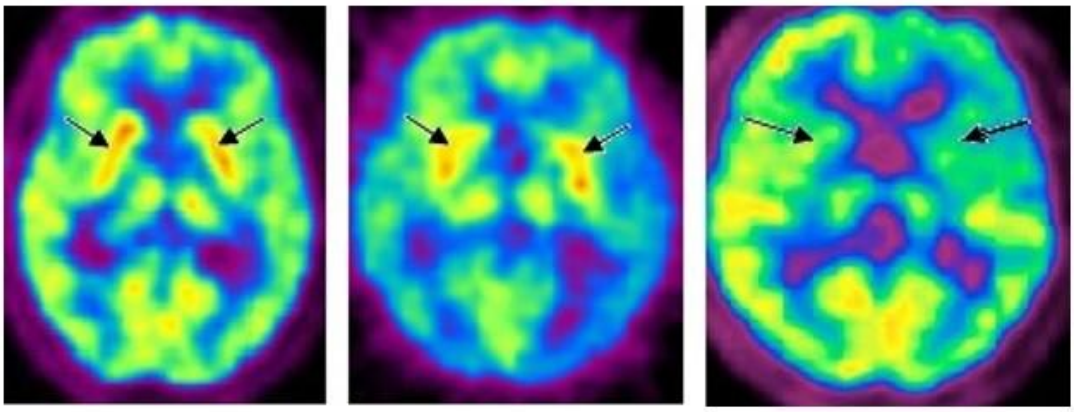

А) БП, ранние стадии Б) БП с деменцией В) МСА

Рисунок 2. ФДГ-ПЭТ: повышение СМГ лентикулярных ядер при БП (А,Б), снижение при МСА (В)
© А.М. Гранов, Л.А. Тютин, А.А. Станжевский, 2012

При постинсультных когнитивных нарушениях на томограммах отмечаются изменения в виде зон резкого снижения СМГ в участках перенесенных мозговых катастроф (наиболее часто вовлечены области теменно-височно-затылочного стыка, зрительные бугры, лобные доли, лимбические структуры). Как правило, по периметру зоны поражения дополнительно определяется область гипометаболизма глюкозы. [14, 15]

Дифференциальная диагностика БП и нейродегенеративных заболеваний, сопровождающихся развитием синдрома паркинсонизма (мультисистемной атрофии (МСА), прогрессирующим надъядерным параличом (ПНП) и кортикобазальной дегенерацией (КБД) является определяющей в тактике лечения и дальнейшем прогнозе заболевания. [16] Так, в качестве значимого дифференциального признака ПЭТ с ^{18}F-ФДГ выделяют состояние метаболизма глюкозы лентикулярных ядер. Установлено [17-20], что при БП отсутствовали метаболические изменения в указанной зоне или отмечался локальный гиперметаболизм. У пациентов с синдромом паркинсонизма отмечалось резкое снижение СМГ в лентикулярных ядрах. Для БП, не осложненной деменцией, на ранних стадиях характерно незначительное мелкоочаговое снижение СМГ в различных отделах коры головного мозга, на поздних – гипометаболизм глюкозы в хвостатых ядрах, орбитофронтальной и дорсолатеральной префронтальной коре. [17,18] В случаях БП, осложненной деменцией, отмечались диффузные нарушения метаболизма глюкозы в корковых отделах полушарий мозга (теменной, затылочной, фронтальной, височной коре) и лимбических структурах. [17,18,20] Что касается нейродегенеративных заболеваний, сопровождающихся развитием паркинсонизма, то наряду со снижением СМГ в области лентикулярных ядер характерны следующие изменения ПЭТ картины: для МСА – снижение СМГ в области мозжечка, хвостатых ядер, скорлупы, таламуса; для ПНП – гипометаболизм в таламусе, хвостатых ядрах и коре лобных и височных долей, для КБД – преимущественно одностороннее, контрлатеральное пораженным конечностям, снижение церебрального метаболизма глюкозы в зоне островка, лобной коре, таламусе, двустороннее снижение СМГ в скорлупе. [17,18,19,21] Чувствительность ФДГ-ПЭТ в диагностике паркинсонизма в зависимости от метода обработки ПЭТ-изображений по данным А.М.Гранова, Л.А.Тютина, А.А.Станжевского (2012г.) составила 83-91%, специфичность – 85-90%, точность – 84-90%. [22]

© Bulletin of Medical Internet Conferences, 2015

Заключение

Таким образом, ПЭТ с ^{18}F–ФДГ является эффективным современным методом нейровизуализации, позволяющим проводить диагностику основных нейродегенеративных заболеваний до момента наступления характерных клинических симптомов (нарушения двигательной функции при болезни Паркинсона, потере памяти и нарушения социальной адаптации при болезни Альцгеймера и др.), а также осуществлять качественную дифференциальную диагностику между различными нозологическими единицами. Более широкое использование ПЭТ в психоневрологической практике, безусловно, позволит как можно раньше начать превентивную терапию заболевания, расширить возможности коррекции тактики лечения в зависимости от нозологии на ранних этапах развития патологического процесса, что будет способствовать повышению эффективности проводимой терапии и способствовать продлению периода комфортной жизни больного.

Литература

1. А.М.Гранов, Л.А.Тютин, Н.А.Костеников, О.А.Штуковский, М.И.Мостова, Д.В.Рыжкова, М.С.Тлостанова, А.А.Станжевский, А.А.Балабанова, А.А.Панфиленко. Двенадцатилетний опыт использования ПЭТ в клинической практике (достижения и перспективы развития). Вестник рентгенологии и радиологии. 2008; 1: 10–18.
2. В.Ю.Лобзин, М.М.Одинак, И.А.Лупанов, И.В.Бойков, А.Ю.Емелин. Оценка церебрального метаболизма 18-фтордезоксиглюкозы в ранней диагностике когнитивных нарушений. Биомедицинский журнал. 2013; 14: 1057-1070.
3. The Lancet Neurology, Vol. 14, No. 8, p779. Published in issue: August, 2015. Режим доступа http://www.thelancet.com/pdfs/journals/laneur/PIIS1474-4422%2815%2900154-4.pdf
4. Сайт Всемирной организации здравоохранения. Информационный бюллетень №362. Март, 2015г. Режим доступа http://www.who.int/mediacentre/factsheets/fs362/ru/
5. E.R.Dorsey, R.Constantinescu et al. Projected number of people with Parkinson disease in the most populous nations, 2005 through 2030. Neurology. 2007; 68: 384—386.
6. J.P.Fago. Dementia: causes, evaluation, and management. Hosp.Pract. (Off Ed). 2001; 36: 59–69.
7. А.А.Станжевский. Позитронная эмиссионная томография с 18F-фтордезоксиглюкозой в диагностике эпилепсии, нейродегенеративных заболеваний и тревожно-обсессивных расстройств: автореферат диссертации на соискание ученой степени доктора мед. наук / А.А. Станжевский. – СПб., 2009. – с.32
8. G.F.Alexander, K.Chen, P.Pietrini et al. Longitudinal PET evaluation of cerebral metabolic decline in dementia: a potential outcome measure in Alzheimer`s disease treatment studies. American Journal of Psychiatry. 2002; 159(5): 738–745.
9. Нейродегенеративные заболевания: от генома до целостного организма. В 2-х томах. Том 2 / Под ред. М.В. Угрюмова. – М.: Научный мир, 2014. – с.87
10. N.Okamura, H.Arai, M.Higuchi et al. [18F]FDG-PET study in dementia with Lewy bodies and Alzheimer’s disease. Prog. Neuropsychopharmacology & Biological Psychiatry. 2001; 25: 447–456.
11. G.Ransmayr, K.Seppi, E.Donnemiller et al. Striatal dopamine transporter function in dementia with Lewy bodies and Parkinson's dosease. European Journal of Nuclear Medicine. 2001; 28: 1523–8.
12. Н.Н.Яхно, И.С. Преображенская. Деменция с тельцами Леви. Неврологический журнал. 2003; 8(6): 4–12.
13. O'Brien J.T. Role of imaging techniques in the diagnosis of dementia. The British Journal of Radiology. 2007; 80(2): S71–77.
14. А.А. Станжевский, Л.А. Тютин, Н.А. Костеников, А.В. Поздняков. Возможности позитронной эмиссионной томографии С 18F-фтордезоксиглюкозой в дифференциальной диагностике сосудистой деменции. Артериальная гипертензия. 2009; 15 (2): 233-237
15. А.Ю.Емелин, М.М.Одинак, Г.Е.Труфанов и др. Возможности позитронной эмиссионной компьютерной томографии в дифференциальной диагностике деменций. Вестник Российской Военно-медицинской академии 2010;4(32): 46–51.
16. О.С.Левин, Н.В.Федорова, В.Н.Шток. Дифференциальная диагностика паркинсонизма. Журнал неврологии и психиатрии. 2003; 2 (103): 54–60.
17. А.А.Станжевский, Л.А.Тютин, И.В.Литвиненко, Н.А.Костеников. Возможности позитронной эмиссионной томографии с 18F-фтордезоксиглюкозой в дифференциальной диагностике паркинсонизма. Медицинская визуализация. 2007;1: 97-103
18. И.В.Литвиненко, М.М.Одинак, А.Г.Труфанов, В.А.Фокин, И.В.Бойков. Нейровизуализация в диагностике нозологических форм паркинсонизма и возможности прогнозирования течения болезни Паркинсона. Болезнь Паркинсона и расстройства движений. Под ред. С.Н.Иллариошкина, О.С.Левина. НЦН РАМН. 2011: 113-130
19. L.K.Teune, A.L.Bartels, K.L.Leenders. FDG- PET Imaging in Neurodegenerative Brain Diseases. Режим доступа http://www.intechopen.com/books/functional-brain-mapping-and-the-endeavor-to-understand-the-working-brain/fdg-pet-imaging-in-neurodegenerative-brain-diseases
20. R.González-Redondo, D.García-García, P.Clavero at al. Grey matter hypometabolism and atrophy in Parkinson’s disease with cognitive impairment: a two-step process. Brain. 2014; 137: 2356–2367
21. R.Fernandez-Torron, E.Prieto, M.Riverol at al. Brain metabolic patterns assessed by 18-flurorodeoxyglucose (FDG) pet early differentiate Parkinson’s disease from other forms of parkinsonism. European Journal of Neurology. 2011. Режим доступа pdf
22. А.М. Гранов, Л.А. Тютин, А.А. Станжевский. Применение технологий ядерной медицины в неврологии, психиатрии и нейрохирургии. Режим доступа http://mariorad.com/books/Neuroradiology/sjezd/Tyutin.pdf