ID: 2016-02-1276-A-6074 Оригинальная статья

Попков В.М., Понукалин А.Н., Хотько Д.Н.

Лечение рецидивных стриктур лоханочно-мочеточникового сегмента

ГБОУ ВПО Саратовский ГМУ им. В.И. Разумовского Минздрава России

Ключевые слова: стриктуры лоханочно-мочеточникового сегмента

Введение

Несмотря на хорошо разработанные показания к операции, а также успешное лечение возможных осложнений, результаты оперативного восстановления проходимости лоханочно-мочеточникового сегмента (ЛМС) могут быть оценены как удовлетворительные. В 15-18% случаев наблюдаются рецидивы стриктур и требуются повторные операции или различные эндоскопические вмешательства. Частота первичных нефрэктомий при гидронефрозе колеблется в пределах 18-30%, а при повторных операциях более 50%. [2.7].

Повторные вмешательства при рецидивных стриктурах ЛМС представляют собой сложные технически и травматичные операции. Объясняется это как значительным рубцовым перипроцессом, так и следствием перенесенных операций, пиелонефритом, мочевых затеков, которые вызывают грубые рубцово-склеротические изменения в стенке мочеточника и окружающей его клетчатки. По литературным данным эти осложнения имеют место в 68% случаев [6]. Выделение лоханки и мочеточника сопровождается значительной кровопотерей, усугубляющейся при дополнительной мобилизации почки. Особую опасность представляет собой нарушение кровоснабжения верхней трети мочеточника, и его последующий некроз, приводящий к несостоятельности анастомоза.

Причиной рецидива стриктур ЛМС могут быть: неадекватная резекция измененного участка мочеточника, малая спатуляция его, а также плохая герметичность пиелоуретрального анастомоза. Большую роль в успехе пластической операции играет хорошее дренирование чашечно-лоханочной системы [5].

При выборе вида вмешательства есть приверженцы и эндоскопических методик и открытых операций, и всё же предпочтения к тому или иному вмешательству должно решаться строго индивидуально для каждого больного [5].

Цель исследования: провести сравнительную оценку отдельных открытых и эндоскопических операций при рецидивных стриктурах ЛМС.

Материал и методы

Всего с 2005 по 2014 гг. в клинике урологии находились на лечении 250 пациентов со стенозом ЛМС. Диагноз ставился как на основании стандартного рентгеноурологического обследования, так и с применением мультиспиральной компьютерной томографии, для выявления возможных конкрементов полостей почек или мочеточника, динамической нефросцинтиграфии, дуплексного исследования с целью определения функционального состояния почек. Мужчин было 128 (51,3%), женщин – 122 (48,7%), средний возраст – 45,5 лет. Органосохраняющее лечение с применением различных пластических операций и эндоскопических методик выполнено у 212 (85%) больных. Первичная нефрэктомия осуществлена у 38 (15%) пациентов. Показанием к ней являлась терминальная стадия гидронефроза. В 56% случаев нефрэктомия выполнялась у больных старше 45 лет. Односторонняя обструкция ЛМС наблюдалась у 217 пациентов, двухсторонняя – у 15, единственной почки – 10. Сочетание обструкции ЛМС с наличием конкрементов в ЧЛС выявлено у 73 (29,3%) пациентов.

Из 231 больного с гидронефрозом у 48 (20,1%) пациентов после неудачных первичных восстановительных операций возникли рецидивы ЛМС. Из 48 пациентов 11(23%) ранее оперированы в клинике урологии СГМУ, остальные 37 в других лечебных учреждениях. 27 (57,5%) пациентов имели нефростому.

Причины приведшие к рецидиву ЛМС были следующие:

- Предшествующие пластики ЛМС -28 (58,4%);
- Пиелолитотомии -12 (25,0%);
- Уретеролитотомии - 5 (10,4%);
- Лапароскопические пластики ЛМС - 2 (4,2%)
- Лапароскопическая нефропексия -1 (2,0%)

Сочетание рецидива стриктуры ЛМС с вторичными камнями наблюдалось у 22 (43,7%) больных. У одной пациентки с предшествующей пластикой ЛМС причиной послужило камнеобразование на нитях, которыми выполнялась предыдущая пластика.

Пациенты с рецидивными стриктурами ЛМС были разделены на две группы. Первая группа состояла из 28(58,3%) больных, которым выполнены повторные «открытые» операции. Неоходимо отметить, что у 1 пациента до поступления в нашу клинику выполнено две люмботомии, у одного - три люмботомии, 3 пациентам выполнена операция с резекцией нижнего полюса почки, у двух с рассечением перешейка подковообразной почки. У 4 пациентов повторная пластика выполнялась на единственной почке.

Во вторую группу вошли 20(41,6%) пациентов, которым выполнялись эндоскопические коррекции стриктур мочеточника: уретероскопия, ретроградное бужирование ЛМС (8), уретероскопия, рассечение стриктуры ЛМС (2), антеградное бужирование через нефростому (7), антеградная пиелоскопия, эндопиелотомия (3). При всех эндоскопических коррекциях устанавливался стент дренаж.

Всем пациентам первой группы выполнены различные виды повторных пластик ЛМС: по Hynes-Anderson - 18(64,3%), по Кучеру- 4 (14,3%), уретерокаликоанастомоз- 1 (3,5%), уретероуретероанастомоз- 1 (3,5%), нефрэктомия -4(14,3). В качестве доступа при повторных операциях использовалась люмболапаротомия, что позволяло получать широкий доступ к почке и начальным отделам мочеточника, имелась достаточная видимость зоны оперативного вмешательства, крупных сосудов, а визуальный контроль органов брюшной полости позволял избежать коллизий с кишечником, которые нередко бывают при повторных оперативных вмешательствах в условиях выраженного спаечного процесса. После выделения лоханки и мочеточника выполнялось одно из

видов пластических операций, применимых в данной ситуации. При выполнении операции нами использовался двурядный шов, разработанный в клинике (Патент №2562708 от 7.09.2015 г.) Первым рядом накладывали непрерывные п-образные швы (Рис. 1), вторым – обвивные (Рис. 2).

Считаем, что данный способ формирования лоханочно-мочеточникового соустья является наиболее анатомичным, так как соединяются однородные по типу ткани, осуществляется их точное сопоставление, создается высокая герметичность, прочность за счет двурядности шва. Это предупреждает развитие мочевых затеков и способствует адекватному восстановлению мочевой дорожки в послеоперационном периоде.

Результаты и обсуждение

В послеоперационном периоде длительность стояния стент-дренажа составила в среднем 28 дней. Ультразвуковой контроль выполнялся на 1-е сутки после удаления стент дренажа, в дальнейшем амбулаторно через 2 недели, 1 , 3 и 6 месяцев. Ни у одного пациента первой группы в ближайшем послеоперационном периоде не было признаков несостоятельности анастомоза, либо мочевого затека. При дальнейшем ультразвуковом контроле не отмечалось выраженной ретенции мочевых путей как в ближайшем, так и отдаленном послеоперационном периодах. Неудовлетворительный результат имел место у 5 пациентов второй группы (25%), что потребовало выполнения повторных открытых оперативных вмешательств с удовлетворительным непосредственным результатом.

Клинический пример. Больной П., 26 лет поступил в клинику с жалобами: на периодические тупые, тянущие боли в поясничной области справа. В 2001 году, в ГБ г. Пенза, впервые выявлен гидронефроз справа. В том же 2001 году больному выполнялась телелапороскопия, ревизия ЛМС справа. В последующем в 2003 году там же по месту жительства выполнялась люмботомия, уретеропиелолиз справа, перевязка добавочного сосуда и тогда же установлен диагноз – аномалия развития верхних мочевых путей, ретрокавальный мочеточник. В последующем наблюдался амбулаторно. В 2012 году в связи с ухудшением самочувствия направлен в институт уронефрологии СГМУ для оперативного лечения. При обследовании диагноз уточнен: Врожденная аномалия развития верхних мочевых путей. Ретрокавальный мочеточник справа. Послеоперационная стриктура ЛМС. Гидронефроз справа. Киста правой доли печени.

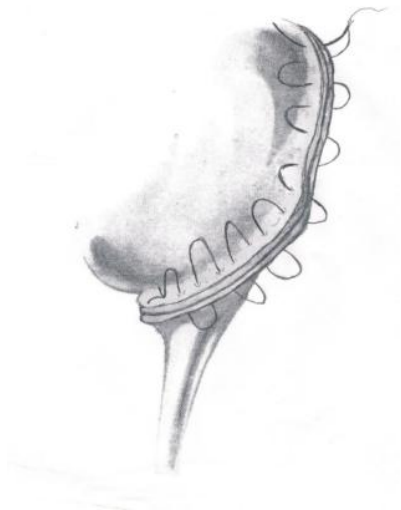

Рисунок 1. Первый ряд п-образные швы

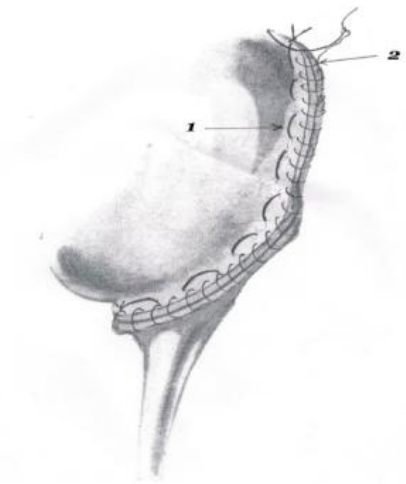

Рисунок 2. Второй ряд – обвивной непрерывный шов

© Bulletin of Medical Internet Conferences, 2016

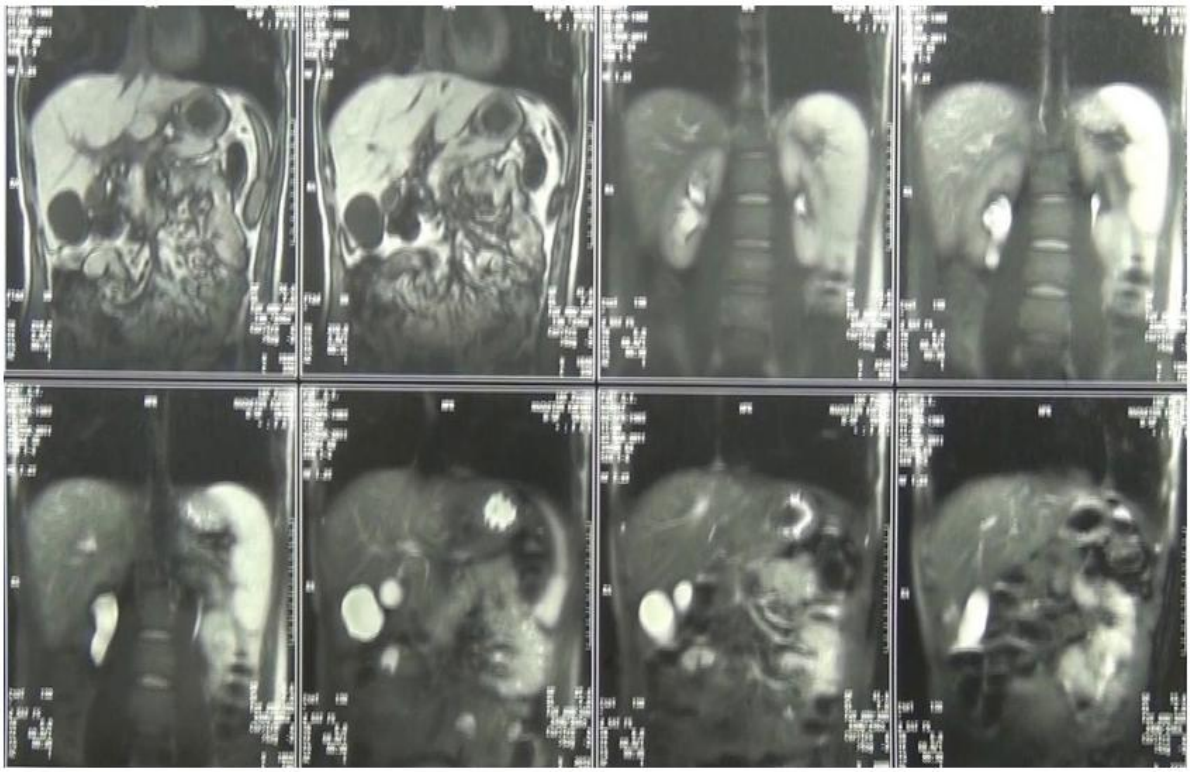

Рисунок 3. На компьторной томографии видна расширенная лоханка правой почки и киста в правой доли печени

Рисунок 4. На ретроградной уретеропиелограмме видна девиация правого мочеточника в верхней трети, повторяющая контур нижней полой вены

По описанной методике выполнена релюмболапаротомия справа. Удаление эхинококковой кисты печени с формалинизацией ее ложа. Иссечение стриктуры ретрокавально расположенного мочеточника с антевазальной пластикой по Хайнс- Андерсену с применением двухрядного шва, нефростомия, установка стент-дренажа. Течение послеоперационного периода без особенностей. Стент-дренаж удалён через 1,5 мес. Ретенции мочевых путей нет, функция почки при динамической нефросцинтиграфии отмечено повышение ренального индекса с 30% (до операции) до 42% (после операции).

Заключение

Сравнительный анализ различных методов лечения показывает, что необходим индивидуальный подход к применению эндоскопических методов коррекции рецидивных стриктур ЛМС и при отсутствии эффекта целесообразен пересмотр тактики в сторону открытых оперативных вмешательств.

При повторных операциях на ЛМС целесообразно применять трансабдоминальный доступ к почке, который позволяет менее травматично выполнить мобилизацию всей почки, лоханки и верхней трети мочеточника из рубцов от предыдущей операции. Выделенная из рубцов почка становится подвижной и при необходимости её можно сместить, чтобы пиелоуретральный анастомоз был осуществлён без натяжения.

Применение двурядного шва ЛМС позволяет уменьшить количество осложнений за счет, высокой прочности и герметичности анастомоза. Это значительно повышает эффективность повторных операций на ЛМС. Внедренные в клинику новых оперативных вмешательств при рецидивных стриктурах ЛМС позволили снизить чистоту нефрэктомий, в нашей клинике, с 56% до 14,4%.

Литература

1. Антонов, А. В. Возможности и место эндовидеохирургических операций на почках и верхних отделах мочеточников: автореф. дис. ...д-ра мед. наук . - СПб., 2007. - 41 с.
2. Братчиков, О.И. Хирургические аспекты лечения больных гидронефрозом / О.И. Братчиков, А.Г. Косяков // Материалы IX всероссийского съезда урологов. Курск. - Москва, 1997. - С.36-37.
3. Комяков, Б. К. Лапароскопическая пластика при первичных сужениях пиелоуретерального сегмента/Б. К. Комяков, Б. Г. Гулиев, Р. В. Алиев // Урология. – 2013. - N 6. - С.81-84.
4. Комяков, Б.К. Отдаленные результаты эндопротезирования мочеточника нитиноловыми стентами / Б. К. Комяков, Б. Г. Гулиев, Р. А. Серов // Урология. - 2009. - № 4. - С. 30-35.
5. Пытель, Ю.А. Гидронефроз / Ю.А. Пытель // IX Всероссийский съезд урологов. - Москва. -1997. - С. 5-20.
6. Теодорович, О.В. Рентгеноэндоскопическая диагностика и лечение стриктур лоханочно-мочеточникового сегмента и мочеточника / О.В. Теодорович, М.И. Абдуллаев // Урология. – 2003. - N 6. - С.52-58.
7. Persky, L. Management of initialpyeloplasty failure/ L. Persky, W. S. McDougal, K. Kedia // J.Urol.- 1981.- Vol.125.- P.695.
8. Ureteral metal stents: 10-year experience with malignant ureteral obstruction treatment/ EN. Liatsikos [et al.] // J. Urol. – 2009. - Dec;182(6). - P.2613-7.

© Bulletin of Medical Internet Conferences, 2016