Bulletin of Medical Internet Conferences (ISSN 2224-6150)
2016. Volume 6. Issue 2

ID: 2016-02-1276-A-6078 Оригинальная статья

Попков В.М., Потапов Д.Ю., Понукалин А.Н., Дурнов Д.А.

Сравнительная характеристика гемостатических швов на почке по данным математического моделирования

ГБОУ ВПО Саратовский ГМУ им. В.И. Разумовского Минздрава России

Резюме

Одним из перспективных направлений для практической медицины является применение математического моделирования для описания процессов, происходящих в органах при нормальном и патологическом функционировании, во время и после оперативных вмешательств. Цель исследования: на основании предложенной модели изучить влияние различных модификаций гемостатических швов на паренхиму почки в зоне резекции. Материалы и методы: для построения моделей использовали метод конечных элементов с применением программного комплекса «ANSYS». Созданы модели паренхимы почки после плоскостной резекции с наложенными П-образным, непрерывным и модифицированным двойным узловым швами. В качестве эквивалента затягивания нитей к ним прикладывалась сила, равная 1 Н. Принципиально прикладывание одинаковой силы в 1 Н во всех трёх моделях, чтобы иметь в дальнейшем возможность сравнения полученных результатов. Толщина нити в модели равнялась 0,2 мм. Степень деформации паренхимы и сдавления её нитями при затягивании изображали графически с помощью цветовой гаммы. Результаты: при использовании непрерывного шва в качестве методики гемостаза наблюдаются наибольшая деформация и сдавление паренхимы нитями в зоне резекции почки. Наименьшая деформация органа и сдавление его нитями при их затягивании наблюдается, по данным моделирования, при наложении модифицированного двойного лигатурного шва. Заключение: Проведённое исследование не позволяет рекомендовать использование при резекции почки непрерывного шва с вовлечением в него паренхимы. Использование непрерывного шва целесообразно при наложении на капсулу почки с целью герметизации. Наиболее подходящим в качестве метода окончательного гемостаза является двойной узловой шов, обеспечивающий оптимальные условия для заживления тканей в области резекции.

Ключевые слова: резекция почки, математическое моделирование, метод конечных элементов

Введение

Долгое время резекция почки выполнялась в основном у больных с патологией единственной или единственно функционирующей почки, что делало вмешательство достаточно редким в клинической практике. Объяснялось это возможностью возникновения фатального кровотечения, как во время операции, так и в послеоперационном периоде [1]. В последние годы, показания к выполнению резекции почки при различных патологиях и травмах почки значительно расширились. Резекцию почки выполняют при травме почки и множестве её заболеваний, ведущее место среди которых занимают опухоли [2,3,4]. Между тем, частота кровотечений из паренхимы почки достигает 7,5%, а в 2,5% случаев возникает необходимость в выполнении нефрэктомии. [2,5,6].

В настоящее время для практической медицины актуальными являются исследования, имеющие в своём арсенале методы фундаментальных наук, в частности математики и биофизики. Одним из перспективных направлений является применение математического моделирования для описания процессов, происходящих в органах при нормальном и патологическом функционировании, во время и после оперативных вмешательств. В частности, математическое методы применяется для моделирования патологических процессов в почках и их хирургической коррекции, таких как моделирование зоны коагуляционного некроза при применении микроволновой и криохиругии; моделирование процессов повреждения почек при их травме; изучение влияния дистанционной литотрипсии на паренхиму почки; прогнозирование прогрессии опухолевой ткани в почке; усовершенствование лучевых методов диагностики заболеваний почек [7,8,9,10,11,12,13,14]. Работы, описывающие математические модели паренхимы почки с наложенными гемостатическими швами, в доступной нам литературе отсутствуют. Изучение на модели влияния различных швов на паренхиму почки в зоне резекции позволяет уменьшить частоту послеоперационных кровотечений и, тем самым, улучшить результаты хирургического лечения больных с заболеваниями почек.

Цель исследования: на основании предложенной модели изучить влияние различных модификаций гемостатических швов на паренхиму почки в зоне резекции.

Материал и методы

Для достижения поставленной цели нами была построена модель паренхимы почки в зоне резекции. Построение модели производилось с помощью программного комплекса «ANSYS» с использованием метода конечных элементов (МКЭ). Суть МКЭ состоит в следующем. Область моделирования разбивается на некоторое количество подобластей, каждую из которых можно описать простым дифференциальным уравнением. В дальнейшем с помощью компьютерной программы выполняется решение системы полученных простых уравнений и выдаётся суммированный конечный вариант. Основным преимуществом метода конечных уравнений является возможность его применения для моделирования обладающих сложной геометрией и большой индивидуальной изменчивостью объектов, характерными представителями которых являются внутренние органы человека. Моделирование в программном комплексе «ANSYS» включает в себя несколько шагов:

1. Предварительная постановка задачи.

Определяется цель расчета и базовая форма модели. Цель нашего расчета – построение математической модели зоны резекции почки. Базовая форма модели – упрощённая трехмерная модель паренхимы (параллелепипед, длина, ширина и высота по 5 сантиметров). В качестве исходных данных при создании модели использовали числовые значения усилия начала разрыва паренхимы, модуля упругости для паренхимы почки и относительной деформации образца паренхимы, полученные нами ранее в

 © Bulletin of Medical Internet Conferences, 2016

ходе эксперимента [15]. Значение модуля упругости для паренхимы составило в среднем 0,12 МПа, усилия начала разрыва – 2,18 Н, относительной деформации 90,2%.

2. Создание геометрии модели.

Геометрия модели может быть построена в программном комплексе ANSYS и в программном комплексе для трехмерного проектирования Solid Works путём построения базовой формы модели, параметры которой указаны в пункте 1.

3. Создание таблицы атрибутов элементов.

В программном комплексе ANSYS указывается тип элемента, свойства материалов. Для нашей трехмерной задачи подходит элемент SOLID185. Элемент SOLID185 используется для трехмерного (3D) моделирования объемных конструкций. Он определяется узлами, имеющими три степени свободы в каждом узле: перемещения в направлении осей X, Y и Z узловой системы координат. Элемент имеет свойства пластичности, гиперупругости, изменения жесткости при приложении нагрузок, ползучести, больших перемещений и больших деформаций; смешанную формулировку для расчета почти несжимаемых упругопластических материалов и полностью несжимаемых гиперупругих материалов. Далее задаются свойства материала: модуль упругости, усилие начала разрыва и относительная деформация для паренхимы почки.

4. Создание узлов и элементов (разбиение на сетку) на основе геометрической модели.

Полученная модель разбивается на конечное число элементов. Элемент SOLID185 определяется восемью узлами. В этих узлах решаются системы уравнений.

5. Добавление уравнений ограничений.

Добавляются граничные условия: зона наложения нитей; применение усилий к нити, как моделирование затягивания гемостатического шва на операции; допущение сжатия модели.

6. Получение результатов расчётов.

Запускается решатель. По истечении некоторого времени можно посмотреть результаты и сделать выводы.

Для изучения степени деформации паренхимы почки при затягивании гемостатического шва и степени сдавления паренхимы нитями во время резекции почки нами было создано 3 различных конечно-элементных модели с наложенными П-образным, непрерывным и модифицированным двойным узловым швом. П-образный и непрерывный швы накладывали по стандартным методикам. Модифицированный двойной узловой шов накладывали следующим образом (рисунок 1). После выполнения плоскостной или фронтальной резекции и ушивания полостной системы через всю толщину почки в одном канале проводили двойные лигатуры на расстоянии 2-2,5 см друг от друга (шаг 1). Затем, используя подкладки из паранефрального жира, лигатуры завязывали с двух сторон (шаг 2), после чего свободные концы соседних швов связывали между собой по передней и задней поверхности почки для обеспечения дополнительного гемостаза (шаг 3).

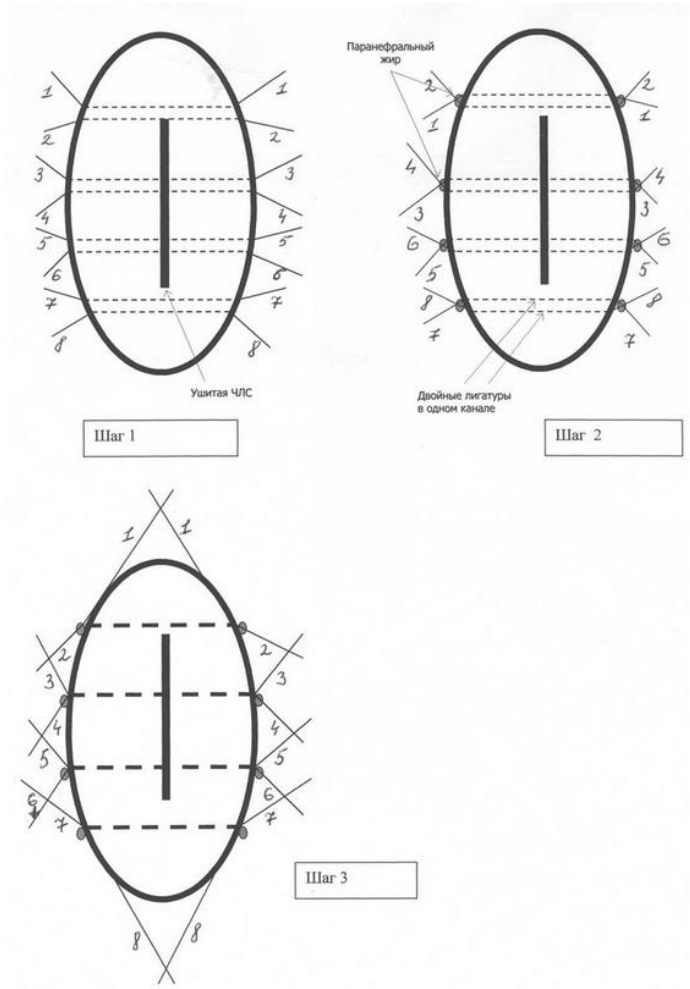

Рисунок 1. Схема наложения двойного узлового шва на паренхиму почки

В качестве эквивалента затягивания нитей к ним прикладывалась сила, равная 1 Н. Принципиальным моментом считаем прикладывание одинаковой силы в 1 Н во всех трёх моделях, чтобы иметь в дальнейшем возможность сравнения полученных результатов. Толщина нити в модели равнялась 0,2 мм.

Результаты

Результаты математического моделирования давления нитей на паренхиму почки при их затягивании

Результаты моделирования представлены в графическом виде, степень сдавления паренхимы изображена с помощью цветовой гаммы: степень сдавления возрастает при смещении цветового спектра от синего к красному. При этом синему цвету соответствует зона наибольшего разряжения, а красному – зона наибольшего сдавления паренхимы почки. Зелёным изображена зона паренхимы без сдавления. На рисунке 2 изображена математическая модель сдавления паренхимы почки наложенным непрерывным швом.

На рис. 2 видна значительная зона высокого давления на паренхиму почки, которая распространяется на всю глубину наложенного непрерывного обвивного шва и может в последующем стать причиной атрофии паренхимы в этой зоне, а при обширном её некрозе – ещё и явится причиной послеоперационного кровотечения. Между тем участки, соседние с зоной наложенного шва, испытывают силу противоположную сдавлению и стремятся к разряжению, т.е. в них создаются дополнительные условия для возникновения послеоперационного кровотечения.

Иная картина предстаёт при моделировании П-образного шва, поскольку он накладывается только в горизонтальной плоскости и не затрагивает лежащие в глубине от зоны резекции слои паренхимы. Результат построения модели П-образного гемостатического шва и изучения его давления на паренхиму почки представлен на рис. 3.

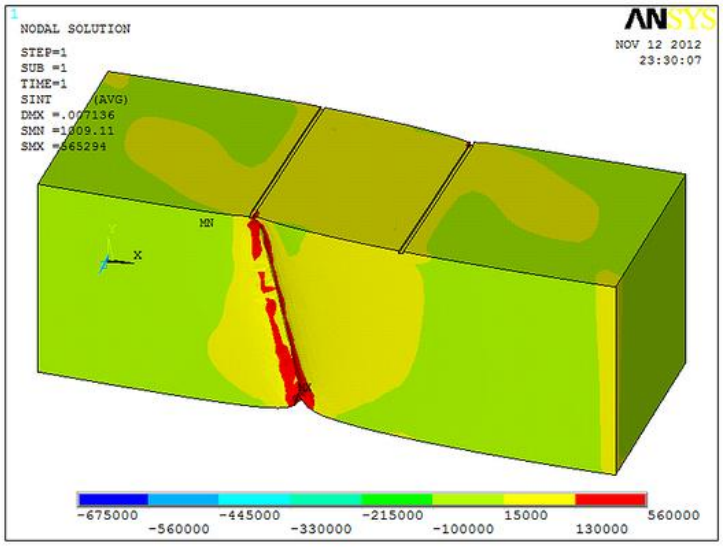

Рисунок 2. Сдавление паренхимы почки в зоне резекции при наложении непрерывного шва

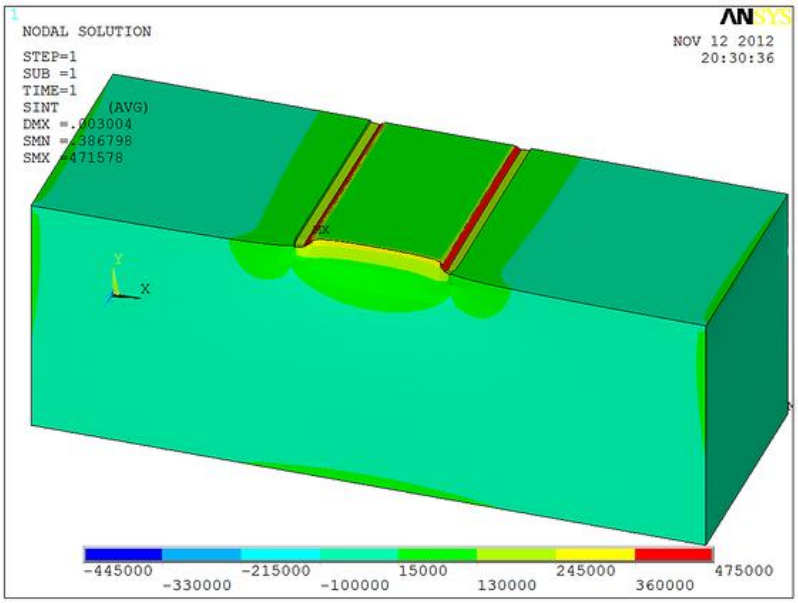

Рисунок 3. Сдавление паренхимы почки в зоне резекции при наложении П-образного шва

© Bulletin of Medical Internet Conferences, 2016

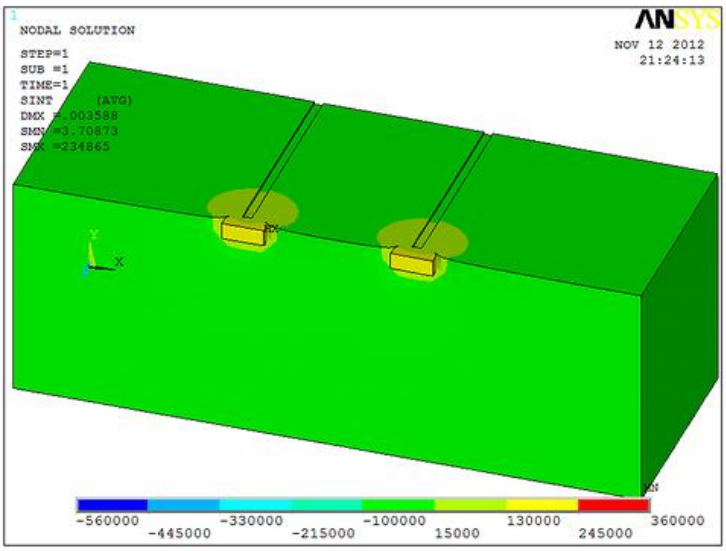

Рисунок 4. Сдавление паренхимы почки в зоне резекции при наложении двойного лигатурного шва

Анализ модели позволяет выявить следующие преимущества П-образного шва по сравнению с непрерывным: не создаются зоны разряжения паренхимы вблизи наложенных швов; меньшие по площади зоны чрезмерного сдавления паренхимы, соответственно меньшая в дальнейшем зона атрофии паренхимы почки. Однако, конечно-элементная модель П-образного шва выявила и его недостатки, самым главным и которых является избыточное сдавление зоны внутри шва, что способствует прорезыванию шва на операции или в ближайшем послеоперационном периоде и возникновению кровотечения из зоны резекции.

Данного существенного недостатка лишён модифицированный двойной узловой шов. Результат построения его модели и изучения давления на паренхиму почки при затягивании лигатуры представлен на рис. 4.

Как видно и приведённого рисунка 4, зона паренхимы между соседними швами испытывает такое же давление, как и ткань вдалеке от зоны операции. Тем самым, становится очевидно, что двойной лигатурный шов является наиболее щадящим по отношению к паренхиме из всех испытанных нами кровоостанавливающих швов. Кроме того, узкая зона чрезмерного сдавления позволяет прикладывать к шву гораздо бóльшую силу при затягивании, не опасаясь его прорезывания и усиления кровотечения, как на операции, так и в ближайшем послеоперационном периоде. Примечательно, что выводы, полученные с помощью моделирования, полностью соответствуют и нашей клинической практике [15].

Результаты математического моделирования деформации паренхимы почки в зоне резекции при использовании различных гемостатических швов

Проведённые нами экспериментальные исследования свидетельствуют о том, что паренхима почки является самой хрупкой частью органа и, следовательно, наименее устойчива к деформации. Это имеет важное значение в процессе резекции почки, особенно на этапе наложения гемостатических швов.

Степень деформации изображалась графически, степень смещения паренхимы изображена с помощью цветовой гаммы: степень смещения возрастает при смещении цветового спектра от синего к красному. При этом синему цвету соответствует отсутствие смещения паренхимы, а красному – зона наибольшего её смещения. Изначально было изучено смещение паренхимы почки при затягивании лигатур по трём стандартным осям: оси X, оси Y и оси Z. Затем при помощи компьютерной программы смещения по трём осям суммировались и выводились в виде единой картинки. Математическая модель суммарного смещения паренхимы почки в зоне её резекции при применении непрерывного шва представлена на рис. 5.

При анализе полученного изображения видно, что при наложении непрерывного шва на паренхиму почки, последняя испытывает сильные деформации по всем трём осям на всю глубину органа. Это вызывает, вкупе с высоким давлением на ткань органа при затягивании лигатуры, сильное расстройство кровообращения и грубое нарушение функции органа в послеоперационном периоде.

При оценке суммарных перемещений паренхимы почки в зоне плоскостной резекции при затягивании П-образных швов получен следующий результат, представленный на рис. 6.

При анализе полученных данных становятся очевидными преимущества П-образного шва в сравнении с непрерывным. К ним относятся: отсутствие влияния наложенного шва на глубжележащие слои паренхимы, следовательно и отсутствие нарушения кровообращения в ней с развитием послеоперационной атрофии паренхимы; более равномерное смещение паренхимы, что снижает риск прорезывания шва и, следовательно, риск интра- и послеоперационного кровотечения из зоны резекции. Однако П-образный шов всё-таки оказывает достаточно значительное влияние на паренхиму в зоне резекции. В этом плане модифицированный нами двойной лигатурный шов выгодно отличается как от П-образного, так и, тем более, от непрерывного шва.

Математическая модель суммарных перемещений паренхимы почки в зоне наложения двойного лигатурного шва представлена на рис. 7.

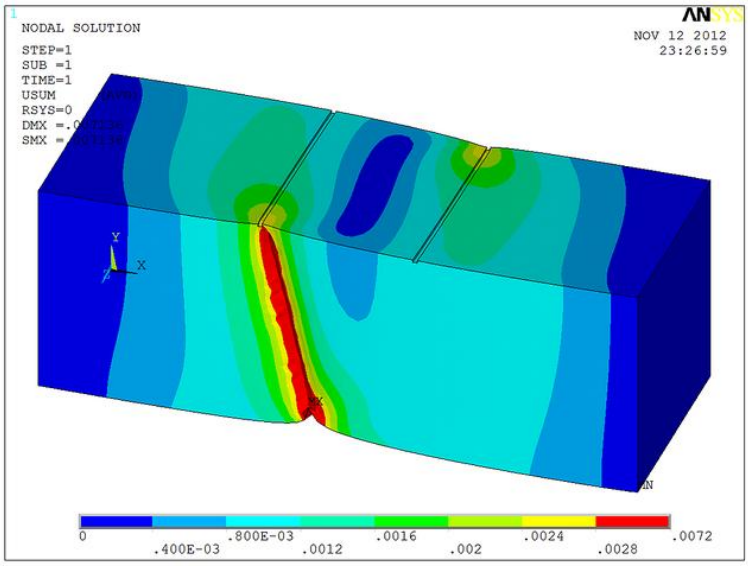

Рисунок 5. Смещение паренхимы почки при наложении непрерывного шва

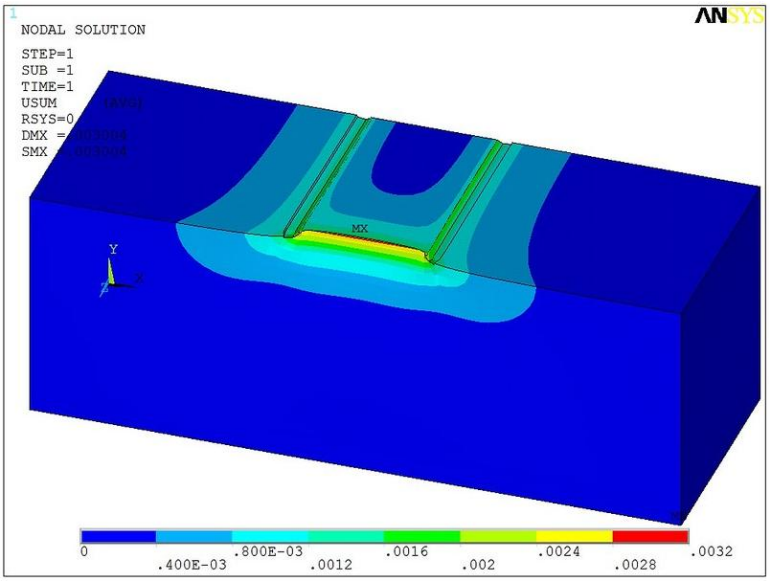

Рисунок 6. Суммарные перемещения паренхимы почки при наложенном П-образном шве

После проведённого моделирования очевидно, что при затягивании двойного лигатурного шва наибольшее перемещение испытывает зона выхода шва на поверхность паренхимы и подкладка из паранефрального жира, используемая в обязательном порядке при наложении данного шва. Между тем, участки паренхимы, как в глубине органа, так и между наложенными швами остаются практически интактными к перемещению, а следовательно, находятся в наилучших условиях для первичного заживления послеоперационной раны. Всё это способствует профилактике развития осложнений после операции.

Обсуждение

Наше исследование показало, что при использовании непрерывного шва в качестве методики гемостаза наблюдаются наибольшая деформация и сдавление паренхимы в зоне резекции почки. Это может явиться причиной некроза и атрофии паренхимы почки в месте её резекции. Наименьшая деформация и сдавление органа наблюдается, по данным моделирования, при наложении модифицированного двойного лигатурного шва. Минимальная затронутость тканей почки при использовании этого шва создает хорошие условия для заживления тканей и уменьшает вероятность развития осложнений в послеоперационном периоде. Кроме того, при неэффективном интраоперационном гемостаза, возможно прикладывание большего усилия для затягивания шва и большей компрессии паренхимы почки, не опасаясь прорезывания и некроза паренхимы после операции.

Показатели перемещения паренхимы и её сдавления при использовании для окончательной остановки кровотечения горизонтального П-образного шва занимают промежуточное положение между таковыми у непрерывного и двойного. Хотя при использовании П-образного шва и мало страдают глубокие слои паренхимы, однако ткань почки непосредственно в плоскости резекции находится в состоянии более выраженной ишемии, а, следовательно, могут быть субстратом для возникновения осложнений, а именно кровотечений и мочевых свищей.

© Bulletin of Medical Internet Conferences, 2016

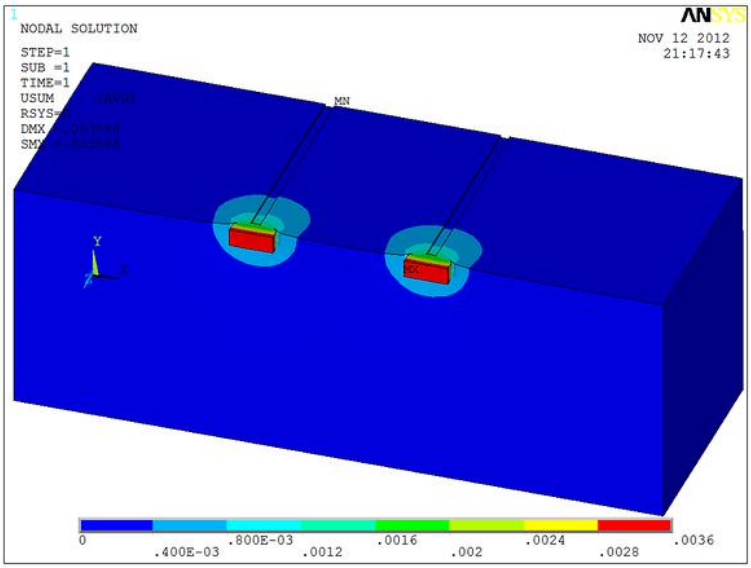

Рисунок 7. Суммарные перемещения паренхимы почки при наложенном двойном лигатурном шве

Заключение

Построенная на основании полученных экспериментальных данных математическая модель различных модификаций гемостатических швов на паренхиму почки позволила изучить перемещение паренхимы и давление на ткани почки при наложении швов. Произведённое исследование не позволяет рекомендовать при выполнении резекции почки использование непрерывного шва с вовлечением в него паренхимы. Использование непрерывного шва целесообразно при наложении его только на капсулу почки с целью её герметичного закрытия. Наиболее подходящим для использования в качестве метода окончательного гемостаза является, согласно нашим данным, является двойной лигатурный шов, обеспечивающий оптимальные условия для заживления тканей в области резекции. При этом, полученные экспериментальные данные полностью совпадают с клиническими.

Литература

1. Айвазян А.В. Гемостаз при операциях на почке. / А.В. Айвазян – 2-е доп. изд. М., Наука, 1982, 280 с.
2. Аляев Ю.Г. Резекция почки при раке / Ю.Г. Аляев, А.А. Крапивин - М.: Медицина, 2001 – 224 с.: ил.
3. Казимиров В.Г. Анатомо-функциональное обоснование резекции почки. / В.Г. Казимиров, С.В. Бутрин – Волгоград: Государственное учреждение «Издатель» , 2001 – 168 с.
4. Kural A. Outcome of nephron-sparing surgery: elective versus imperative indications / A. Kural, O. Demirkesen, B. Onal // Urol.Int.- 2003.- 71(2): 190-196
5. Павлов В.Н. Применение аллотрансплантата с целью гемостаза при операциях на почке / В.Н. Павлов, А.А. Казихинуров, Р.И.Сафиуллин, А.М. Пушкарев, А.Т. Мустафин, Р.Г. Назмутдинова и др.// Медицинский вестник Башкортостана.- 2011.-Т.6.- №6. – с.91-94
6. Матвеев В.Б. Роль органосохраняющего хирургического лечения рака почки на современном этапе / В.Б. Матвеев, Б.П. Матвеев, М.И. Волкова // Онкоурология.- 2007.- №2.- с.5-11
7. Schmidlin F. Measurement and prediction of thermal behavior and acute assessment of injury in a pig model of renal cryosurgery./ F. Schmidlin, C. Rupp, N. Hoffmann, J. Coad // J Endourol. - 2001.- Mar;15(2).- S.193-7
8. Meyer M. Radiofrequency ablation of renal tumors improved by preoperative ex-vivo computer simulation model./ M. Meyer, H. Velte, H. Lindenborn, A. Bangert // J Endourol. - 2007.- Aug;21(8)/ - S.886-90
9. He X. Analysis of thermal stress in cryosurgery of kidneys./ X. He, J. Bischof // J Biomech. Eng.- 2005.- Aug;127(4).- S.656-61
10. Ahmed M. Computer modeling of the combined effects of perfusion, electrical conductivity, and thermal conductivity on tissue heating patterns in radiofrequency tumor ablation./ M. Ahmed, Z. Liu, S. Humphries, SN. Goldberg // Int J Hyperthermia.- 2008.- Nov;24(7). - S.577-88
11. Weinberg K. Kidney damage in extracorporeal shock wave lithotripsy: a numerical approach for different shock profiles./ K. Weinberg, M. Ortiz // Biomech. Model Mechanobiol. - 2009.- Aug;8(4).- S.285-99
12. Farshad M. Material characterization of the pig kidney in relation with the biomechanical analysis of renal trauma / M. Farshad, M. Barbezat, P. Flüeler, F. Schmidlin et al. // J Biomech.- 1999.- Apr;32(4).- P.417-25
13. Tham L. Enhanced kidney stone fragmentation by short delay tandem conventional and modified lithotriptor shock waves: a numerical analysis./ L. Tham, H. Lee, C. Lu // J Urol.- 2007.- Jul;178(1).- S.314-9
14. Snedeker J. A comprehensive renal injury concept based on a validated finite element model of the human abdomen./ J. Snedeker, B. Barnstuble, P. Iaizzo, M. Farshad // J Trauma. - 2007.- May;62(5).- S.1240-9
15. Попков В.М. Экспериментальное обоснование гемостатических швов при резекции почки по поводу опухоли / В.М. Попков, А.Н. Понукалин, Д.Ю. Потапов, Ю.А. Малышева // Онкоурология. – 2012. - №4. – С. 15-22.