Bulletin of Medical Internet Conferences (ISSN 2224-6150)
2016. Volume 6. Issue 5

ID: 2016-05-23-A-6673 Клинический случай

Сексяев Н.Е., Болотов И.С., Васильева Е.А., Злотникова М.А.

Клинический случай диффузного альвеококкоза головного и спинного мозга

ГБОУ ВПО Пермский ГМУ им. ак. Е.А. Вагнера Минздрава России

Резюме

Альвеококкоз центральной нервной системы является заболеванием паразитарной этиологии, которое вызывается личиночной стадией ленточного червя Echinococcus multilocularis. Первично инвазии альвеококка подвергается печень, реже - легкие. Альвеококкоз ЦНС характеризуется развитием множественных кист, которые идентифицируются нейровизуализационными методами, что в сочетании с эпидемиологическим анамнезом и неврологической симптоматикой способствует постановке диагноза. Данный клинический случай является уникальным примером диффузного поражения ЦНС альвеококком.

Ключевые слова: альвеококкоз, паразитарные заболевания ЦНС, менингит

Описание клинического случая

Пациент Ш, 37 лет, мужчина, проживающий в О-ком районе Пермского края, находился на стационарном лечении в О-й ЦРБ с диагнозом Инфекционного эндокардита аортального клапана в период с 22.07 по 14.08.2015 г. Из анамнеза известно, что в 2011 году перенес хирургическое вмешательство в объеме бисегментэктомии печени (6+7) без холецистэктомии по поводу нагноившегося альвеококка правой доли печени. В 2012 году была выполнена атипичная резекция нижней доли правого легкого (альвеококк). После оперативного лечения самостоятельно прошел двухмесячный курс Альбендазола.

Впервые неврологическая симптоматика появилась 9.08.2015 г. в виде 2-х эпизодов потери сознания, сопровождавшихся генерализованными тоническими судорогами. 10.08.2015 г. был консультирован неврологом и с подозрением на объемное образование ГМ направлен в нейрохирургическое отделение ГБУЗ ПК ГКБ №1 (после КТ в ПСО г. Краснокамск). По результатам КТ данных за объемное образование ГМ нет, ИФА на Echinococcus granulosus (специфический анализ на Echinococcus multilocularis в Пермском крае не выполняется) отрицательный (0,00 (0,0-0,9)). За время пребывания в ГКБ №1 три раза консультирован инфекционистом. Проводилась интенсивная противосудорожная, антибактериальная терапия и, впервые с момента появления неврологической симптоматики, назначена специфическая терапия альбендазолом. На фоне проводимого лечения нарастает клиника угнетения сознания до комы I, и пациент переводится в ОРИТ ГБУЗ ПККБ 28.09.2015 г. Повторно выполнена КТ 29.09.2015 г., выявлена окклюзионная тетравентрикулярная гидроцефалия, признаки отека ГМ. Проведен анализ ликвора 28.09.2015 г.: глюкоза – менее 2,2 ммоль/л, хлориды – 123 ммоль/л (115-125), цитоз – 42 клетки (31 нейтрофил, 11 лимфоцитов), белок – 0,694 г/л. К проводимой ранее терапии добавлен флуконазол и немозол в адекватной дозе. Повторный ИФА от 02.10.2015 г. на антитела Echinococcus granulosus IgG отрицательный. Проведено дренирование правого желудочка с целью декомпрессии и стабилизации гемодинамики. Результаты КТ от 07.10. 2015 г.: состояние после дренирования желудочков мозга. Значительно нарастают проявления общего отека мозга: сужение субарахноидального пространства, сглаженность борозд, стертость границ между белым и серым веществом, цистерны основания не дифференцируются – вертикальная дислокация. Клиническая смерть наступила 08.10.2015 г. Реанимационные мероприятия, проведенные в полном объем эффекта не дали, диагностирована биологическая смерть.

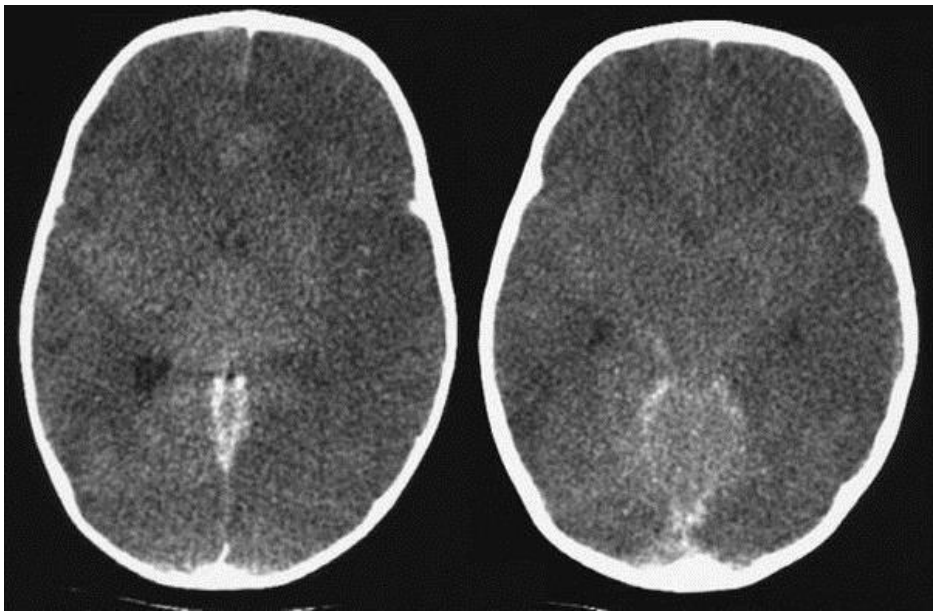

Рисунок 1. КТ головного мозга пациента Ш от 7.09.2015 г.

 © Bulletin of Medical Internet Conferences, 2016

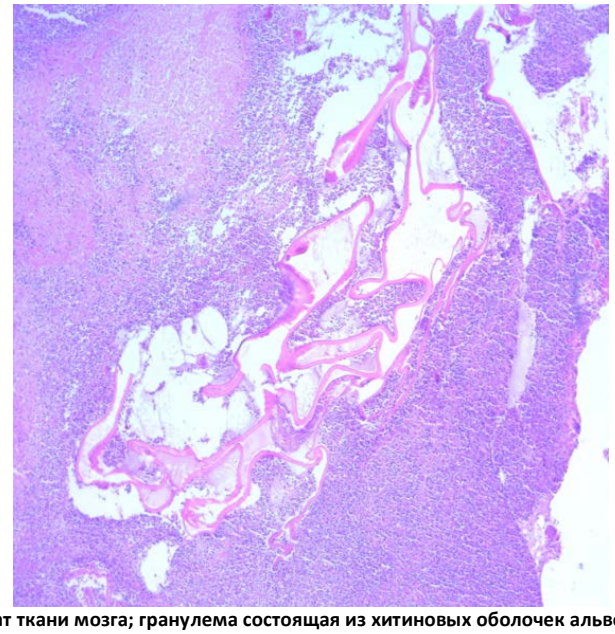

Рисунок 2. Гистологический препарат ткани мозга; гранулема состоящая из хитиновых оболочек альвеококка, гигантских клеток Пирогова Лангханса

На патологоанатомической экспертизе, при изучении гистологических препаратов ткани и оболочек головного и спинного мозга мозга было установлено наличие множественных мелких гранулем в виде хитиновых оболочек с окружающим валом, состоящим из гигантских клеток Пирогова-Лангханса и гистиоцитов.

На основании проведенной экспертизы установлен посмертный диагноз:

Альвеококкоз головного и спинного мозга. Оперированный альвеококкоз правой доли печени и нижней доли правого легкого. Операция бисегментэктомия правой доли печени 2011 год; атипическая резекция нижней доли правого легкого 2012 год.

Данный клинический случай демонстрирует нам атипичное течение альвеококкоза ЦНС с отсутствием характерной очаговой неврологической симптоматики, нейровизуализационной картины, отсутствием возможности проведения специфических серологических тестов, свидетельствуя о сложности диагностики этого заболевания. Основой для предположения диагноза альвеококкоза ЦНС должен служить эпидемиологический анамнез, в данном случае перенесенный альвеококкоз печени и легких. Необходимо проводить специфическую антигельминтную терапию на этапе установления первичного очага альвеококкоза в полном объеме и, как можно раньше, включать ее в объем проводимой терапии при подозрении на поражение ЦНС.

Литература

1. Корнякский Г.П., Васин Н.Я., Эпштейн П.В. Паразитарные заболе вания центральной нервной системы. М.: Медицина, 1968.
2. Константинова Т.Н., Авдюхина Т.И. Эхинококкозы: учебное пособие. М., 2004.