ID: 2019-01-3883-A-18483 Краткое сообщение

Шилкина И.В., Ермаков И.Ю., Мареев Г.О.

Исследование мукоцилиарного клиренса

ФГБОУ ВО Саратовский ГМУ им. В.И. Разумовского Минздрава России

Резюме

Нарушения МЦК играют центральную роль в патогенезе многих заболеваний верхних дыхательных путей. Известны также заболевания, сопровождающиеся врожденными дефектами реснитчатой системы эпителия человека. На мукоцилиарный клиренс также воздействуют различные лекарственные препараты (например, интраназальные деконгестанты и местные анестетики снижают подвижность ресничек). Поэтому, в последнее время оценка функционирования МЦК и различных влияний на него, стала особенно важной.

Ключевые слова: мукоцилиарный клиренс, МЦК

Актуальность

Одним из ведущих и ранних защитных механизмов органов дыхания является функция мукоцилиарного клиренса (МЦК). Мукоцилиарный клиренс (МЦК) — это неспецифический механизм, осуществляющий местную защиту слизистой оболочки органов дыхания от внешних воздействий, включая инфекцию. Ведущая роль в защитной функции носа и околоносовых пазух принадлежит слизистой оболочке, которая покрыта псевдомногослойным эпителием, состоящим из мерцательных, бокаловидных, а также коротких и длинных вставочных эпителиоцитов. Мерцательная клетка на своем свободном конце имеет многочисленные реснички – по 250-300 ресничек длиной около 7 мкм, частота колебаний 160-250 в минуту. Движение ресничек мерцательного эпителия слизистой оболочки носа осуществляется посредством скольжения микротрубочек, составляющих фрагменты ресничек, относительно друг друга. Движение ресничек строго направлено — от преддверия полости носа в сторону носоглотки; в околоносовых пазухах – имеет сложный и причудливый характер.

Нарушения МЦК играют центральную роль в патогенезе многих заболеваний верхних дыхательных путей. Известны также заболевания, сопровождающиеся врожденными дефектами реснитчатой системы эпителия человека. На мукоцилиарный клиренс также воздействуют различные лекарственные препараты (например, интраназальные деконгестанты и местные анестетики снижают подвижность ресничек). Поэтому, в последнее время оценка функционирования МЦК и различных влияний на него, стала особенно важной.

Разработано несколько методик, позволяющих в некоторой степени судить о МЦК и его звеньях. Но большинство этих методов не нашли применения в клинической практике, ввиду низкой информативности и достоверности, а также сложности проведения и дороговизны. Разработанная нами методика позволяет с высокой точностью оценивать состояние МЦК.

Цель:

1. Локально исследовать функции мукоцилиарного клиренса.
2. Оценить поражение слизистой оболочки полости носа и ОНП.
3. Исследовать воздействие различных химических и лекарственных средств на функцию мукоцилиарного клиренса.
4. Усовершенствовать цифровую программу для обеспечения обработки изображений и автоматизации анализа полученных данных.

Материал и методы

Для исследования применялся специальный комплекс, состоящий из лабораторного микроскопа «Zeiss», с тубусом для фотосъемки, оптического кольца-переходника, при помощи которого на тубус одета камера фирмы «BASLER» a cA 1920-155u m с частотой съемки 400 кадров/с, светодиодная подсветка с длиной волны 450 нМ. Также разработано оригинальное программное обеспечение для записи и обработки кадров.

При помощи специальной щеточки производится браш-биопсия слизистой оболочки полости носа (преимущественно слизистая из среднего носового хода, средней носовой раковины). После чего биоптат помещается в физиологический раствор с температурой 37^0С. Затем взвесь клеток реснитчатого эпителия с 0,9% раствором NaCl перемещается на предметное стекло с лунками глубиной 80-100 мкм, накрывается покровным стеклом и помещается под микроскоп, предварительно, внеся иммерсионное масло. Под объективом 100х микроскопа и естественной подсветке рассматривается конгломерат клеток. После чего освещение меняется на светодиодное в зеленом спектре (это необходимо в связи с тем, что матрица камеры более чувствительна к спектру света с длиной волны 450 нМ). Вид препарата, при помощи камеры, подключенной к ПК, и разработанного оригинального программного обеспечения, наблюдают на экране монитора персонального компьютера. Оператор выделяет на кадре прямоугольную область, интересную для исследования, и все части кадра, не вошедшие в данную область, отсекаются. Затем камера при экспозиции 2 мс записывает более 1000 кадров.

Результаты

Результатами данного исследования явилось получение кадров высокого разрешения, на которых четко видны реснички клеток мерцательного эпителия. В результате высокоскоростной съемки отчетливо фиксируется изменение положения ресничек, что позволяет судить о функции мукоцилиарного клиренса.

На рисунке 1 представлена программа, при помощи которой обрабатываются снимки. На данной фотографии четко видна реснитчатая клетка. Также на снимке выделена область интереса, содержащая изображение ресничек.

На рисунке 2 представлен выделенный, согласно указанной на рисунке 1 области интереса, ряд последовательных кадров, на котором можно отчетливо проследить изменение положения ресничек.

© Бюллетень медицинских Интернет-конференций, 2019

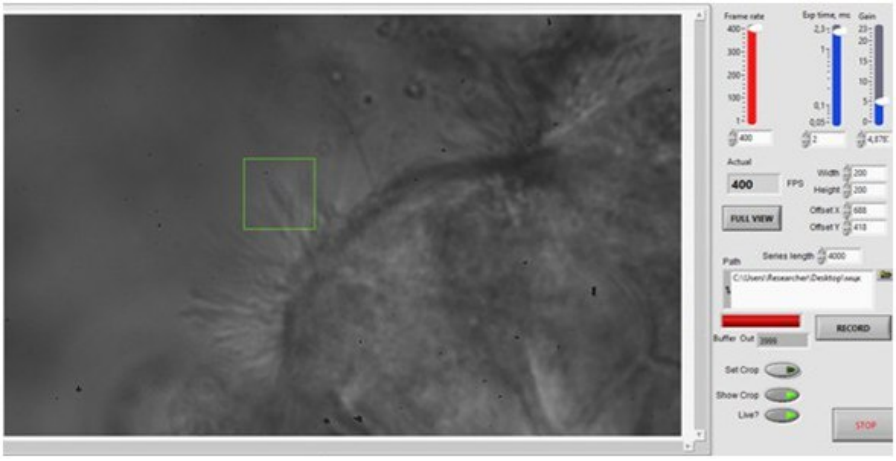

Рисунок 1. Программа, при помощи которой обрабатываются снимки



Рисунок 2. Ряд последовательных кадров, на котором можно отчетливо проследить изменение положения ресничек

Выводы

При помощи данной методики оказалось возможным локально исследовать функции мукоцилиарного клиренса, оценивать состояние слизистой оболочки полости носа и ОНП у пациентов с различными патологиями, исследовать воздействие различных химических и лекарственных средств на функцию мукоцилиарного клиренса. Данная методика представляет широкие возможности для дальнейших исследований МЦК.

Литература

1. Герберт Рихельман, А.С. Лопатин, Мукоцилиарный транспорт: экспериментальная и клиническая оценка. Росс, ринология №4 1994.
2. Кобылянский В.И. Методы исследования мукоцилиарной системы: возможности и перспективы, терапевт. Архив, 2001, №3, 73-76.
3. Ланцов А.А., Лавренева Г.В. Особенности микроциркуляторного русла слизистой оболочки полости носа у лиц старших возрастных групп.// Вестн. Оторинолар.-199С),№1.-с.44-47.
4. Lale, A. M., Mason, J. D. T., Jones, N. S. Mucociliary transport and its assessment: a review Clinical Otolaryngology & Allied Sciences, Volume 23, Number 5, October 1998 , pp. 388-396(9).

© Bulletin of Medical Internet Conferences, 2019