

Фольц Э.Э.

Рак поджелудочной железы

ФГБОУ ВО Саратовский ГМУ им. В.И. Разумовского Минздрава России

Резюме

В данной работе представлен: рак поджелудочной железы (ПЖ), эпидемиологические данные о его распространенности, факторы риска его развития (хронический панкреатит, вирусный гепатит В, курение и др.), клиническая симптоматика. Всесторонне рассмотрены современные лабораторные и инструментальные методы диагностики и дифференциальной диагностики рака ПЖ, морфологическая классификация, определение стадии опухолевого процесса, представлены хирургические методы лечения и адъювантная терапия рака ПЖ.

Ключевые слова: рак поджелудочной железы**Встречаемость**

Заболееваемость раком поджелудочной железы постоянно растет, особенно среди мужчин в возрасте 50-60 лет. В США рак поджелудочной железы занимает четвертое место в структуре онкологической смертности. По оценке Американской ассоциации рака ежегодно от рака поджелудочной железы в США умирает приблизительно 25 тыс. человек.

Этиология

Заболееваемость раком поджелудочной железы может быть связана с табакокурением, сахарным диабетом, воздействием асбеста. По мнению некоторых авторов имеется ряд предрасполагающих моментов к развитию рака поджелудочной железы: хронический панкреатит, холецистит, хронический алкоголизм, прием острой и жирной пищи. Риск рака поджелудочной железы значительно возрастает у больных с наследственными формами панкреатита.

Патологическая анатомия

В большинстве случаев это аденокарциномы различной степени зрелости, дающие раннее и обширные метастазы в регионарные лимфатические узлы (парапанкреатические, мезентериальные и т.д.). Величина опухоли может быть различной - от маленького едва заметного узла до размеров головки ребенка. Большие опухоли часто сочетаются с кистой поджелудочной железы или возникают в случаях кровоизлияния в нее. В литературе обращается внимание на то, что опухоли головки железы обычно не бывают большими в противоположность опухолям тела и хвоста железы. Раковый узел имеет беловатую окраску, в отличие, от нормальной железы (цвет мяса) и может располагаться поверхностно или в глубине ее. На ощупь раковый узел в большинстве случаев плотный, но может иметь и мягкую консистенцию. Рак поджелудочной железы чаще всего развивается из эпителия панкреатических протоков, реже - из эпителия ацинозной ткани и еще реже из островков Лангерганса. Гистологически различают много разновидностей рака, но чаще всего наблюдается аденокарцинома, реже - плоскоклеточный рак, кистоаденокарциномы.

Классификация

Т первичная опухоль

T0 первичная опухоль не определяется

T1 опухоль ограничена поджелудочной железой

T1a опухоль до 2 см в наибольшем измерении

T1b опухоль более 2- см в наибольшем измерении

T2 опухоль, распространяющаяся на любую из следующих структур: 12 перстная кишка, желчный проток, ткани около поджелудочной железы

T3 опухоль, распространяющаяся на любую из следующих структур: желудок, селезенка, ободочная кишка, прилежащие крупные сосуды.

N Регионарные лимфатические узлы

NX недостаточно данных для оценки регионарных лимфатических узлов

N0 нет признаков метастатического поражения регионарных лимфатических узлов

N1 регионарных лимфатические узлы поражены метастазами

M Отдельные метастазы

Группировка по стадиям представлена на рисунке 2.

Клинические проявления

Клинические проявления рака поджелудочной железы могут быть разнообразными. Они зависят от локализации ракового узла (головка, тело, хвост или диффузное поражение железы), его величины, отношения опухоли к близлежащим органам, от первоначального места ее развития (эпителий панкреатических протоков, ацинозная часть железы, островки Лангенганса), а также от длительности заболевания.

Как было отмечено выше, рак поджелудочной железы чаще всего локализуется в головке железы. В этих случаях клинические проявления его будут другими, чем при поражении опухолью тела и хвоста поджелудочной железы или при диффузном ее поражении. На клинической картине этого заболевания также отражается величина опухоли: ее легче распознать при больших опухолях и трудно выявить при малых.

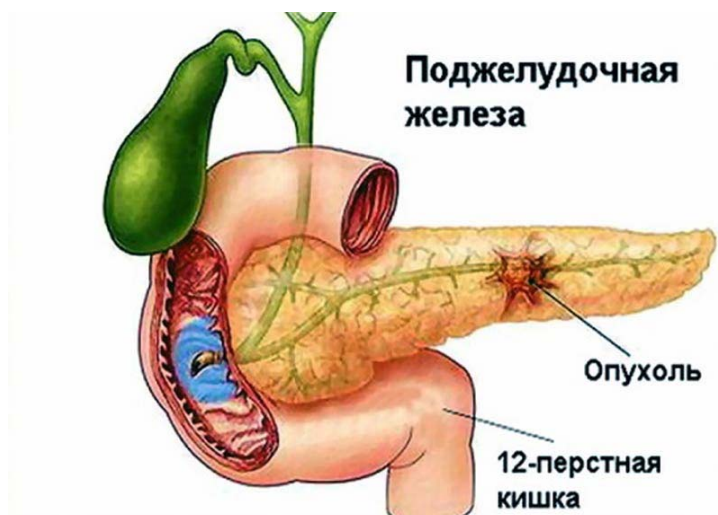


Рисунок 1. Рак поджелудочной железы

Стадия процесса	Первичный очаг	Состояние регионарных л/у	Наличие поражения внутренних органов
I	T1	N0	M0
II	T0 - 1	N1	M0
	T2	N0	M0
	T2	N1	M0
III	T3	N0	M0
	T3	N1	M0
	T любое	N2	M0
IV	T любое	N любое	M1
	T4	N любое	M любое

Рисунок 2. Группировка по стадиям

При развитии опухоли из эпителия панкреатического протока симптоматика несколько иная, чем при образовании ее из эпителия ацинозной части железы, и совершенно другой будет клиническая картина при развитии опухоли из эпителия островков Лангерганса.

Клинические проявления рака поджелудочной железы зависят также от его вида (аденокарцинома, кистаденокарцинома и др.): в одних случаях течение заболевания медленное, в других быстро прогрессирующее.

Наконец, ряд симптомов при раке поджелудочной железы определяется соотношением опухоли с окружающими органами. При раке в головке поджелудочной железы, расположенной вблизи желчных протоков и двенадцатиперстной кишки, часто и быстро присоединяются симптомы со стороны этих органов. При сдавлении общего желчного протока опухолью развивается интенсивная механическая желтуха, при прорастании опухоли в двенадцатиперстную кишку может наступить ее сужение, а при распаде возникнуть профузное кровотечение. Раку тела и хвоста поджелудочной железы свойственны другие симптомы.

Принято считать, что для рака поджелудочной железы характерны следующие симптомы:

- Боли в верхней половине живота
- Быстро развивающееся похудание, приводящее к раковой кахексии
- Диспепсические явления (анорексия, тошнота, рвота, отрыжка)
- Механическая желтуха
- Увеличение печени с наличием симптома Курвуазье
- Прощупывание опухоли поджелудочной железы
- Развитие асцита
- Множественные тромбозы
- Желудочное или кишечное кровотечение в случаях прорастания опухоли в желудок или двенадцатиперстную кишку
- Появление глюкозурии
- Функциональные нарушения со стороны поджелудочной железы
- Рентгенологические признаки

Ранние симптомы аденокарциномы поджелудочной железы неспецифичны - боли в эпигастральной области, похудание, ноющие боли в спине.

Первым проявлением аденокарциномы поджелудочной железы могут быть тромбофлебиты мигрирующего характера (приблизительно у 10% пациентов).

Симптомы, проявляющиеся ко времени осмотра пациентов, зависят от локализации опухоли в поджелудочной железе.

Головка железы. Чаще всего рака поджелудочной железы развивается в ее головке (50-80%). При этой локализации опухоли у 75% пациентов основными симптомами бывают похудание и механическая желтуха.

Механическая желтуха появляется без болевого приступа, хотя приблизительно у 25% пациентов с локализацией опухоли в головке поджелудочной железы возникают опоясывающие боли и неопределенный дискомфорт в эпигастрии.

Поскольку поджелудочная железа расположена ретроперитонеально, обнаружение ее опухолей на ранних стадиях при физикальном обследовании затруднено и становится возможным при значительных размерах опухоли (пальпируется опухолевидное образование в эпигастриальной области) или при метастазировании.

При наличии пальпируемого опухолевидного образования (опухоль головки поджелудочной железы) приблизительно в 20% случаев уже можно говорить о неоперабельности.

Если опухоль увеличивается в размерах и при пальпации определяется увеличенный безболезненный желчный пузырь (симптом Курвуазье), следует предположить опухолевую обструкцию панкреатических и/или желчевыводящих протоков. При этом желчный пузырь пальпируется менее чем у 50% пациентов.

Рак тела и хвоста поджелудочной железы встречается реже и проявляется на поздних стадиях, поскольку опухоли такой локализации вызывают механическую желтуху только в 10% случаев.

Диагностика

Считается, что скрининговое обследование пациентов с целью выявления рака поджелудочной железы на ранних стадиях не оправдано, поскольку опухоли, доступны для скрининговой диагностики, как правило, уже инкурабельны.

Неинвазивные диагностические методики.

КТ и УЗИ - наиболее точные методы исследования для диагностики рака поджелудочной железы, так как с их помощью можно обнаружить опухоли размерами 2-3 см.

Если опухоли поджелудочной железы достаточно больших размеров и смещают двенадцатиперстную кишку (поздние стадии), их можно обнаружить при рентгенографии верхних отделов ЖКТ.

Инвазивные диагностические методики.

Чрескожная аспирационная биопсия опухоли тонкой иглой под контролем УЗИ или КТ с последующим цитологическим исследованием пунктата с высокой точностью и практически без осложнений позволяет ставить диагноз злокачественного новообразования поджелудочной железы.

Эндоскопическая ретроградная холангиопанкреатография с использованием для канюлирования протока поджелудочной железы фиброволоконного дуоденоскопа. После введения в проток рентгенконтрастного вещества выполняется серия снимков.

Применяя эту методику, можно диагностировать опухоли поджелудочной железы небольших размеров. Кроме того, возможно цитологическое исследование эпителия и содержимого протока поджелудочной железы.

Для выполнения успешного канюлирования протока необходим опытный эндоскопист.

При обследовании пациентов с механической желтухой эффективна чрескожная чреспеченочная холангиография.

Под местной анестезией через кожу и ткань печени под контролем УЗИ в один из расширенных внутривенных протоков проводят длинную тонкую иглу для введения контрастного вещества с целью топической диагностики обструкции желчевыводящих путей.

После катетеризации расширенных внутривенных протоков следует провести катетер через участок обструкции (для разрешения механической желтухи), поскольку высокий уровень билирубина в крови приводит к увеличению частоты послеоперационных осложнений.

Возможные осложнения этой процедуры - крово- и желчеистечение из места вкола иглы в печень и гнойные осложнения.

Лабораторные исследования

У 80% больных повышена активность щелочной фосфатазы в сыворотке, что обусловлено компрессией панкреатической части общего желчного протока. Часто отмечают повышенные уровни КЭАг, ЛДГ и сывороточной глутаматоксалоацетат трансминазы. Желтуху обнаруживают у 65% больных, а у 25% - высокие уровни амилазы сыворотки. Выявлена связь опухолевого маркера СА19-9 и карциномы поджелудочной железы (чувствительность этого теста для карциномы поджелудочной железы составляет 80%, а специфичность - 90%).

Ангиография может выявить смещение или сдавление поджелудочной артерии или артерии двенадцатиперстной кишки. Венозная фаза может быть особенно информативной при закупорке верхней брыжеечной или селезеночной вен.

Проба со стимуляцией секретинном выявляет снижение объема панкреатической секреции при нормальной содержании ферментов и бикарбоната.

Дифференциальная диагностика

Желчнокаменная болезнь

Диагностика рака поджелудочной железы, особенно при локализации его в теле и хвосте железы, крайне трудна. Эти трудности обусловлены топографическими особенностями расположения поджелудочной железы (забрюшинное расположение ее), что осложняет ее обследование методами, обычно применяемыми при исследовании органов брюшной полости, общностью симптоматики (боль, похудание, диспепсические явления и т.д.) и отсутствием специфических функциональных и рентгенологических методов исследования.

При постановке диагноза рака поджелудочной железы приходится проводить дифференциальную диагностику с различными заболеваниями и, прежде всего со злокачественными заболеваниями органов брюшной полости - раком желудка, печени, желчного пузыря и желчных путей, толстой кишки, левой почки и других органов, которые могут дать метастазирование в

лимфатические узлы ворот и паренхиме печени, а также с хроническим панкреатитом, циррозом печени, и, наконец, с болезнью Боткина.

При наличии резко выраженной желтухи, развившейся при раке головки поджелудочной железы, приходится, прежде всего, проводить дифференцирование с обтурационной желтухой, вызванной закупоркой общего желчного протока камнем. В этих случаях большую роль играет тщательный расспрос больного, из которого обычно выясняется, что в прошлом у него бывали приступы болей, характерные для желчно-каменной болезни. Интенсивность желтухи, вызванной закупоркой общего желчного протока - так называемым вентильным камнем, может быть различной в отличие от желтухи, обусловленной раком головки поджелудочной железы.

Важное значение для диагностики в этих случаях имеет состояние желчного пузыря. Симптом Курвуазье более характерен для рака головки поджелудочной железы, чем для желчно-каменной болезни, при которой вследствие склерозирования пузыря, обусловленного хроническим воспалением в нем, этот симптом обычно не наблюдается.

В дуоденальном содержимом при раке головки поджелудочной железы количество панкреатических ферментов уменьшено или полностью или они совсем отсутствуют, тогда как при желчно-каменной болезни концентрация панкреатических ферментов обычно не нормальная.

Решающее значение при дифференцировании, если нет у больных желтухи, имеет метод холеграфии, дающих возможность при желчно-каменной болезни выявить наличие камней в желчном пузыре и желчных протоках.

Рак фатерова соска

Принято считать, что рака фатерова соска характерно наличие интермиттирующей желтухи в отличие от рака головки поджелудочной железы, при котором она носит постоянный и прогрессирующий характер. Такое колебание в интенсивности желтухи, по мнению исследователей, обусловлено свойством рака фатерова соска быстрее распадаться. Рак фатерова соска часто сопровождается вторичным холангитом и протекает под видом этого заболевания с ознобами и высокой температурой. Ввиду большой склонности рака фатерова соска к распаду при нем чаще, чем при раке головки поджелудочной железы, отмечают наличие крови в дуоденальном содержимом и скрытой крови в испражнениях. С этим положением едва ли можно согласиться или, во всяком случае, этот симптом не дает полной уверенности в правильности диагноза рака фатерова соска и исключения рака головки поджелудочной железы, при котором наличие скрытой крови в испражнениях не редкость. Рак фатерова соска в отличие от рака головки поджелудочной железы чаще протекает без болей и позже дает метастазирование в другие органы.

Для дифференцирования этих заболеваний большое значение имеет исследование панкреатических ферментов в дуоденальном содержимом. При раке головки поджелудочной железы вследствие обтурации панкреатического протока опухолью панкреатические ферменты в дуоденальном содержимом могут отсутствовать или концентрация их бывает значительно пониженной, тогда как при раке фатерова соска отделение панкреатических ферментов не нарушается или изменяется значительно меньше, чем при раке головки железы.

Рак желчных протоков

Рак желчных протоков встречается редко, и трудно отличим от рака головки поджелудочной железы. При дифференцировании этих заболеваний важная роль принадлежит холеграфии, а также другим специальным рентгенологическим методам исследования (ангиография и др.) и сканированию поджелудочной железы. В неясных случаях следует прибегать к хирургическому вмешательству.

Болезнь Боткина

Имеет большое значение эпидемиологический анамнез, оценка данных клинического и лабораторного исследований, а также методы функционального исследования печени и поджелудочной железы.

Желтуха при болезни Боткина обычно несколько другой окраски (rubinicterus), чем при раке головки поджелудочной железы, когда она довольно часто приобретает темно-зеленоватый оттенок (melasicterus). Желтуха при болезни Боткина обычно не сопровождается полной задержкой выделения желчи в двенадцатиперстную кишку и поэтому реакция на стеркобилин и уробилин в моче в противоположность раку головки поджелудочной железы в большинстве случаев при ней бывает положительной. Однако иногда в тяжелых случаях болезни Боткина эта реакция может быть отрицательной.

Функциональные пробы печени (тимоловая, пробы на трансаминазы и пр.) при болезни Боткина бывают нарушенными, тогда как при раке головки поджелудочной железы в начале заболевания эти пробы выпадают нормальными только в далеко зашедших случаях становятся патологическими. По мнению некоторых авторов, повышение в крови содержания эфирорастворимого билирубина характерно для рака головки поджелудочной железы.

Общее количество холестерина чаще бывает повышенным при раке головки железы и нормальным или пониженным при болезни Боткина. Имеются также отличия и со стороны данных анализа крови. При раке головки поджелудочной железы отмечается тенденция к снижению гемоглобина и уменьшению количества эритроцитов; при болезни Боткина обычно этого не бывает, а иногда даже наблюдается их повышение.

У большинства больных при раке головки поджелудочной железы отмечаются ускоренная РОЭ и лейкоцитоз, а при болезни Боткина - лейкопения и замедленная РОЭ. В дуоденальном содержимом при болезни Боткина, поскольку отток панкреатического сока в двенадцатиперстную кишку бывает не нарушен, могут быть обнаружены панкреатические ферменты, в то время как при раке головки поджелудочной железы концентрация их понижена или они полностью отсутствуют. В крови и моче у больных раком поджелудочной железы может быть повышено количество диастазы, чего чаще не бывает при болезни Боткина, а если и бывает, то в очень незначительной степени. Нарушение углеводного обмена (появление гипергликемии, глюкозурии или диабетического типа гликемической кривой после нагрузки глюкозой) чаще наблюдается при раке поджелудочной железы, чем при болезни Боткина.

Индуративный панкреатит

Особую трудность в дифференциальной диагностике иногда приходится испытывать при проведении дифференциального диагноза между раком головки поджелудочной железы и склерозирующей формой хронического панкреатита, когда последний сопровождается механической желтухой. Эти трудности могут возникнуть даже у хирургов во время операции. В подобных случаях предлагается производить скенирование поджелудочной железы, а если нужно биопсию ее и панкреатографию. Особенно трудно поставить диагноз рака головки поджелудочной железы при отсутствии у больного желтухи. В этих случаях раковая опухоль разрастается в сторону двенадцатиперстной кишки, прорастает ее стенку, давая при этом, кроме общих явлений, свойственных раковому процессу, местную, локальную симптоматику. Заболевания может протекать под видом язвенной болезни, стеноза привратника и сопровождаться желудочно-кишечным кровотечением и резкими болями в верхней половине живота. Для уточнения диагноза в таких случаях большое значение имеют тщательно собранный анамнез, клиническое течение заболевания, данные рентгенологического обследования, скенирование поджелудочной железы и методы функционального исследования железы.

Лечение

Панкреатодуоденальная резекция (операция Уиппла) при операбельных опухолях - стандартный метод хирургического лечения аденокарциномы головки поджелудочной железы.

Операбельность опухоли устанавливают на операционном столе по нескольким критериям:

- Отсутствие метастазов в печень;
- Опухоль не прорастает ворота печени, воротную вену позади поджелудочной железы, область верхней брыжеечной артерии и другие органы брюшной полости.

Гистологическое подтверждение малигнизации опухоли можно получить при помощи пункционной аспирационной биопсии, выполняемой до или во время операции.

Операция Уиппла включает удаление головки поджелудочной железы, двенадцатиперстной кишки, дистальной части общего желчного протока, желчного пузыря и дистальных отделов желудка. Восстановление проходимости ЖКТ осуществляется формированием гастроэнтероанастомоза, холедохоэнтероанастомоза и панкреатоэнтероанастомоза. Операционная летальность при этом обширном оперативном вмешательстве высока и составляет около 15%.

Частота возникновения осложнений также достаточно высока. Наиболее частые осложнения - кровотечение, формирование абсцесса и несостоятельность панкреатикоэнтероанастомоза.

Левосторонняя гемипанкреатэктомия со спленэктомией и лимфаденэктомией выполняется при локализации опухоли в средней части тела и в области хвоста поджелудочной железы.

Панкреатэктомия также была предложена для лечения рака поджелудочной железы, хотя эта операция не получила широкого распространения.

Эта операция имеет два потенциальных преимущества:

- Возможно удаление мультфокальной опухоли (имеется приблизительно у 40% пациентов с опухолью поджелудочной железы).
- Отсутствует риск развития несостоятельности панкреатикоэнтероанастомоза.

Тем не менее, выживаемость пациентов после этой операции ненамного выше, чем после панкреатодуоденальной резекции.

Кроме того, после панкреатэктомии возникает особо тяжелая форма сахарного диабета, что ухудшает качество жизни пациента после операции.

Паллиативные операции при раке поджелудочной железы выполняют чаще, чем радикальные, так как большая часть диагностированных опухолей поджелудочной железы уже неоперабельна.

Паллиативные операции направлены на устранение препятствия оттоку желчи, для чего накладывают декомпрессивный анастомоз между ЖКТ и либо желчным пузырем, либо общим желчным протоком.

Почти 20% пациентов нуждается в повторной операции, направленной на восстановление проходимости между желудком и двенадцатиперстной кишкой, если подобную шунтирующую операцию не выполнить ранее. Поэтому во многих клиниках во время операции холедохоэнтероанастомоз дополняется наложением гастроэнтероанастомоза.

Иногда для разрешения механической желтухи и обеспечения внутреннего дренирования желчи используют чрескожный чреспеченочный билиарный дренаж, что позволяет избежать травматичной операции.

Химиотерапия в лечении рака поджелудочной железы использовать достаточно широко. Комплексные схемы применения препаратов, включающих 5-фторурацил, вызывают временное уменьшение опухоли в размерах, но не увеличивают продолжительность жизни.

Комбинированное лечение (интраоперационная лучевая терапия и имплантация в кишку радиоактивных источников) применялось для подавления первичного очага и предотвращения развития метастазов. Предварительные результаты достаточно обнадеживающие (при неоперабельных случаях средняя продолжительность жизни составляет 13 мес.).

Лучевая терапия уменьшает размеры опухолевого образования у 60-70% больных, возможно, ее использование в качестве паллиативного метода.

Прогноз

Прогноз для пациентов с аденокарциномой поджелудочной железы крайне неблагоприятный.

5 летняя выживаемость составляет 5%, случаи излечения очень редки. Большая часть пациентов умирает в течение 1 года после операции.

Средняя продолжительность жизни пациентов с неоперабельными опухолями составляет 6 мес.

Даже у пациентов с операбельными опухолями поджелудочной железы эффективность оперативного лечения невысока. Только 10% пациентов после резекции поджелудочной железы живет более 5 лет.

Литература

1. Абелев Г.И. Механизмы дифференцировки и опухолевый рост // Биох. --2000. №1. - С. 127- 138.
2. Аксель Е.М., Давыдов М.И, Ушакова Т.И; Злокачественные новообразования желудочно-кишечного тракта: основные статистические показатели и тенденции// Совр. онкол. — 2001.-№4. С.36-41.
3. Александров В.А., Беспалов В .Г. Принципы и перспективы; химиопрофилактики рака // Вопр. онкол. 1991. - Т.37, №1. - С.37- 39.
4. Гарин А.М., Базин И.С. Злокачественные опухоли пищеварительной системы. М.: Инфомедия Паблишерз. — 2003. — С. 171— 236.