ISSN 2224-6150

www.medconfer.com

БЮЛЛЕТЕНЬ МЕДИЦИНСКИХ ИНТЕРНЕТ-КОНФЕРЕНЦИЙ

Bulletin of Medical Internet Conferences

2019 Том 9 Выпуск 8
2019 Volume 9 Issue 8

Бюллетень медицинских Интернет-конференций

ISSN 2224-6150

2019. Том 9. Выпуск 8 (Август)

Учредитель журнала – Общество с ограниченной ответственностью «Наука и Инновации» (Россия, Саратов)

Главный редактор
В.М. Попков, докт. мед. наук (Россия, Саратов)

Зам. главного редактора
А.Р. Киселев, докт. мед. наук (Россия, Саратов)
А.С. Федонников, канд. мед. наук (Россия, Саратов)

Ответственный секретарь
Ю.В. Попова, канд. мед. наук (Россия, Саратов)

Редакционный совет
В.Ф. Киричук, засл. деятель науки РФ, профессор, докт. мед. наук (Россия, Саратов)
А.И. Кодочигова, профессор, докт. мед. наук (Россия, Саратов)
А.П. Ребров, профессор, докт. мед. наук (Россия, Саратов)
Ю.В. Черненков, профессор, докт. мед. наук (Россия, Саратов)
Ю.Г. Шапкин, профессор, докт. мед. наук (Россия, Саратов)

Редакционная коллегия
Е.А. Анисимова, доцент, докт. мед. наук (Россия, Саратов)
Г.А. Афанасьева, доцент, докт. мед. наук (Россия, Саратов)
Н.В. Булкина, профессор, докт. мед. наук (Россия, Саратов)
В.И. Гриднев, докт. мед. наук (Россия, Саратов)
И.В. Нейфельд, канд. мед. наук (Россия, Саратов)
О.М. Посненкова, докт. мед. наук (Россия, Саратов)
С.Н. Потахин, канд. мед. наук (Россия, Саратов)
И.Е. Рогожина, доцент, докт. мед. наук (Россия, Саратов)
Д.Е. Суетенков, доцент, канд. мед. наук (Россия, Саратов)
В.А. Шварц, канд. мед. наук (Россия, Москва)

Руководитель Интернет-проекта
И.М. Калмыков (Россия, Саратов)

Технический редактор
А.Н. Леванов (Россия, Саратов)

Адрес редакции:
410004, г. Саратов, а/я 4440.
E-mail: info@medconfer.com

Электронная версия журнала – на сайте www.medconfer.com

Общественное рецензирование публикуемых материалов осуществляется на сайте www.medconfer.com.
Материалы публикуются в авторской редакции.
Сведения обо всех авторах находятся в редакции.
© Бюллетень медицинских Интернет-конференций, 2019

Bulletin of Medical Internet Conferences

ISSN 2224-6150

2019. Volume 9. Issue 8 (August)

Publisher – Limited Liability Company "Science and Innovation" (Saratov, Russia)

Editor-in-Chief
V.M. Popkov, D.Sc., MD (Saratov, Russia)

Deputy Chief Editor
A.R. Kiselev, D.Sc., MD (Saratov, Russia)
A.S. Fedonnikov, PhD, MD (Saratov, Russia)

Executive Secretary
Yu.V. Popova, PhD, MD (Saratov, Russia)

Drafting Committee
V.F. Kirichuk, Professor, D.Sc., MD (Saratov, Russia)
A.I. Kodochigova, Professor, D.Sc., MD (Saratov, Russia)
A.P. Rebrov, Professor, D.Sc., MD (Saratov, Russia)
Y.V. Chernenkov, Professor, D.Sc., MD (Saratov, Russia)
Yu.I. Shapkin, Professor, D.Sc., MD (Saratov, Russia)

Editorial Board
E.A. Anisimova, D.Sc., MD (Saratov, Russia)
G.A. Afanasyeva, D.Sc., MD (Saratov, Russia)
N.V. Bulkina, Professor, D.Sc., MD (Saratov, Russia)
V.I. Gridnev, D.Sc., MD (Saratov, Russia)
I.V. Neyfeld, PhD, MD (Saratov, Russia),
O.M. Posnenkova, D.Sc., MD (Saratov, Russia)
S.N. Potakhin, PhD, MD (Saratov, Russia)
I.E. Rogojina, D.Sc., MD (Saratov, Russia)
D.E. Suetenkov, PhD, MD (Saratov, Russia)
V.A. Schvartz, PhD, MD (Moscow, Russia)

Head of the Internet Project
I.M. Kalmikov (Saratov, Russia)

Technical Editor
A.N. Levanov, MD (Saratov, Russia)

E-mail: info@medconfer.com

URL: www.medconfer.com

© Bulletin of Medical Internet Conferences, 2019

VIII Всероссийская неделя науки с международным участием «Week of Russian science - 2019» (WeRuS-2019) посвященная 110-летию СГМУ им. В.И. Разумовского (материалы: часть 2)

Организаторы:

- ФГБОУ ВО Саратовский ГМУ им. В.И. Разумовского Минздрава России,
- Общество молодых учёных и студентов Саратовского ГМУ им. В.И. Разумовского,
- Научно-образовательный кластер «Нижневолжский»,
- Проект «Медицинские конференции On-line»

Дата проведения очной сессии: 2-5 апреля 2019 года
Подробная информация о мероприятии на сайте: https://medconfer.com/Rusmedsci-2019-about

Конференция ординаторов и врачей 313
Лучевая диагностика и лучевая терапия 313
Врабие Е.Е., Ашевский В.В. Возможности рентгенодиагностики безоаров желудка и 12-ти перстной кишки 313
Игнатова В.А. Трудности дифференциальной рентгенодиагностики одонтогенного и риногенного гайморита 314
Левина П.И., Анисимова М.А. Сравнительный анализ краниографии и магнитно-резонансной томографии в диагностике некоторых заболеваний гипофиза 315
Мусаев А.И., Ихсанова А.М. Возможности рентгенографии в диагностике миеломной болезни 316
Сергиенко М.В., Белоусова А.А. Рентгеноскопия желудка как самостоятельный метод в диагностике рака желудка 317
Скрипниченко Е.М., Симонов А.И. Лучевая диагностика мочекаменной болезни 318
Багавдинова Д.Р., Касаева М.М. Возможности магнитно резонансной холангиографии в диагностике желчнокаменной болезни 319
Анникова О.В., Белова Г.Ю. Возможности ирригоскопии в дифференциальной диагностике воспалительных заболеваний кишечника 322
Умаров Д. С-Х., Котова Е.В., Растегаева А.А., Двоенко О.Г., Курсаченко А.С., Бахметьев А.С., Чехонацкая М.Л. Неатеросклеротические поражения сонных артерий. Роль ультразвуковой диагностики 323
Шитухина Е.В., Казаногина М.Н., Пономарева Ю.С. Особенности диагностики заболеваний паращитовидных желез 326
Гасич О.Ю., Атаева Ф.М. Информативность магнитно-резонансной томографии в распознавании гидатидозного эхинококкоза печени 327
Карякина И.В., Астафьева О.В., Михеева Н.В. Ультразвуковые маркеры для прогнозирования преждевременных родов 328

Офтальмология 329
Емельянова В.Е. Спортивный бадминтон как средство профилактики и стабилизации близорукости школьников 329
Нам В.А., Томенко А.А., Зюзина А.Г. Современные методы удаления внутриглазных инородных тел (ВГИТ) 330
Гришина Ю.А., Холдаенко О.К., Батищева Ю.С. Оценка эффективности лечения пациентов с ишемическим типом тромбоза центральной вены сетчатки и её ветвей в КГБ СГМУ 331

Педиатрия 332
Арутюнян А.Г. Медико-социальные аспекты грудного вскармливания 332
Картавых А.К., Петрухина Е.А., Спиваковская А.Ю. Исследование уровня осведомленности родителей по вопросам вакцинопрофилактики 333

Скорая неотложная и анестезиолого-реанимационная помощь 334
Магадова А.С. Новая методика пункции эпидурального пространства на уровне ThIV-ThV 334

Терапия 335
Нетесонова Ю.В. Распространенность заболеваний щитовидной железы в Саратовской области 335
Бурджулиани М.А. Особенности клинического течения пневмонии у пациентки старческого возраста 336
Береза Н.А. Опыт лечения идиопатического легочного фиброза нинтеданибом (клиническое наблюдение) 337
Ватрасова С.И. Первичная лимфома сердца под маской миоперикардита: клинический случай 338
Козлов А.Е., Ходунова В.А., Силкина А.А. Частота выявления синдрома старческой астении у пациентов с артериальной гипертонией в амбулаторной практике 339
Гаврищук Т.В. Случай множественной миеломы, впервые выявленной у пациента с патологией легких (клиническое наблюдение) 340
Пынзарь А.Н. Тяжелая бронхиальная астма: что мы можем сделать сегодня 341
Ерина К.С. Статин-индуцированная миопатия у пациента с нестабильной стенокардией 342
Тлепсерукова С.А. Результативность использования Диаскинтеста в диагностике туберкулеза легких у взрослых 343

Шестеркина Ю.В. Фуросемид-ассоциированная нефропатия. Клинические наблюдения 344
Коваленко О.К., Полтанова К.С. Лекарственная терапия как причина острого почечного повреждения (по данным нефрологического отделения ГУЗ «Областная клиническая больница», г. Саратов) 345
Симонян М.А. Успешное ведение беременной пациентки с мультиморбидностью в терапевтическом стационаре 346
Ломакин М.В. Болезнь Вильсона-Коновалова: клиническое наблюдение 347
Халидова М.С. Эрадикация H. pylori в клинической практике 348
Солтамурадов И.Д. Динамическое наблюдение течения целиакии 349
Щелконогова С.С. Лекарственная устойчивость возбудителя туберкулеза у больных, злоупотребляющих алкоголем 350
Власов А.В., Канаев А.М. Гастроэнтерологическая симптоматика и характер питания у студентов-медиков 351
Пожидаева Е.И. Клинический случай диффузного полипоза кишечника 352
Титова Е.И. Клинические и диагностические аспекты поражения печени при синдроме аутоиммунного перекреста с рассмотрением клинического случая 353
Григорьев Н.С., Беляева Ю.Н. Влияние автономной диабетической нейропатии на формирование атипичной клинической картины энтеропатии у пациентки поликлиники, страдающей сахарным диабетом второго типа. Клиническое наблюдение 354
Боеску Т.М., Зырянов Е.Г. АНЦА-ассоциированный васкулит: особенности течения и трудности диагностики 356
Нургазиева Д.С. Десятилетнее наблюдение за больными с ХСН: приверженность терапии и сердечно-сосудистые осложнения 357

Урология и андрология 358
Скрипова С.А. Диагностическое значение трансформирующего фактора роста-beta в сыворотке крови у больных раком мочевого пузыря 358
Викторова Е.А., Понукалин А.Н. Факторы риска возникновения повторного камнеобразования при лечении рецидивного коралловидного нефролитиаза 359
Краснощекова А.С. Сэндвич-терапия в лечении больных с коралловидными камнями 360
Андреев Д.А., Арганов С.И. Результаты спасительной цистэктомии у больных с инвазивным раком мочевого пузыря 361

Хирургия 362
Сенин А.А. Возможности прогнозирования варикотромбофлебита у пациентов с варикозной болезнью вен нижних конечностей 362

© Bulletin of Medical Internet Conferences, 2019

Конференция ординаторов и врачей

Лучевая диагностика и лучевая терапия

ID: 2019-08-1658-T-18800 Тезис

Врабие Е.Е., Ашевский В.В.

Возможности рентгенодиагностики безоаров желудка и 12-ти перстной кишки

ФГБОУ ВО Саратовский ГМУ им. В.И. Разумовского Минздрава России

Актуальность. Безоары (камни) желудочно-кишечного тракта (ЖКТ) встречаются нечасто, в связи с этим практикующие врачи недостаточно знакомы с клиникой и диагностикой заболевания, что несет за собой возможные диагностические ошибки. Различают 2 основные формы безоаров: фитобезоары (растительного происхождения) и трихобезоары (волосяные). Традиционные физикальные методы обследования не позволяют распознать и дифференцировать безоары.

Цель исследования: оценка рентгенологической картины безоаров, выявление наиболее патогномоничных признаков, позволяющих выявить безоары ЖКТ на ранних стадиях.

Материал и методы. В ретроспективном исследовании было изучено 10 историй болезней пациентов с окончательным клиническим диагнозом безоаров ЖКТ, наблюдавшихся в ГКБ им. С.Р. Миротворцева СГМУ. Всем пациентам проводилась рентгеноскопия желудка на рентгеновском аппарате с цифровой техникой.

Результаты. По нашим данным, несколько чаще встречались фитобезоары (57%), чем трихобезоары (43%). По локализации преимущественно диагностировались безоары желудка – в 86% случаев, из них фитобезоары у 67 % пациентов и трихобезоары - у 33%. Безоары 12-п кишки составили 14%, из них 100% трихобезоары. У всех 10 пациентов общим признаком безоаров был дефект наполнения, форма которого была неправильной и контуры неровными в 100% при фитобезоарах и в 50% при трихобезоарах, нечеткость, ворсинчатость контуров наблюдалась в 22% при трихобезоарах и не отмечалась при фитобезоарах; собственный рельеф дефекта наполнения за счет неровной поверхности отмечался чаще при фитобезоарах – в 87%, реже при трихобезоарах – в 12%. Подвижность безоаров, особенно в желудке, с перемещением в горизонтальном положении пациента из синуса в свод, наблюдалась преимущественно при фитобезоарах - в 75%, реже при трихобезоарах - в 33%. Фитобезоары в 29% случаев осложнялись образованием язв-пролежней с типичным расположением в области угла желудка. Все безоары 12-ти перстной кишки, которые были трихобезоарами, осложнялись частичной непроходимостью с задержкой эвакуации. Нами проведена оценка, правильности постановки клинического диагноза с момента поступления в стационар, в 37% случаев установлен неправильный диагноз язвы или рака, после рентгенологического исследования, диагностические ошибки снизились до 2%.

Выводы. Таким образом, рентгеноскопия желудка является достаточно информативным методом диагностики, которая позволяет выявить признаки безоаров, уточнить их характер (фито- или трихобезоары), локализацию в желудке и/или в 12-ти перстной кишке, наличие и вид осложнений, что необходимо хирургам для определения тактики лечения и дальнейшего прогноза.

Ключевые слова: безоары, фитобезоар, трихобезоар, рентгендиагностика, ЖКТ

Bulletin of Medical Internet Conferences (ISSN 2224-6150)
2019. Volume 9. Issue 8

ID: 2019-08-27-T-18805 Тезис

Игнатова В.А.

Трудности дифференциальной рентгенодиагностики одонтогенного и риногенного гайморита

ФГБОУ ВО Саратовский ГМУ им. В.И. Разумовского Минздрава России, кафедра лучевой диагностики и лучевой терапии им. проф. Н.Е. Штерна

Научный руководитель: к.м.н. Илясова Е.Б.

Актуальность изучения проблемы дифференциальной диагностики одонтогенного и риногенного гайморита объясняется не только высоким уровнем их распространенности. Очаг воспаления у корней зубов или дефекты ортодонтического лечения нередко вызывают одонтогенный гайморит. Несмотря на многочисленные научные исследования, одной из самых распространенных форм патологии до сих пор остаются верхнечелюстные синуситы одонтогенного генеза.

Цель: повышение качества и эффективности лечения больных с воспалительными явлениями в слизистой оболочке верхнечелюстной пазухи путем разработки необходимых дифференциально-диагностических критериев верхнечелюстных синуситов одонтогенного и риногенного происхождения.

Материал и методы: 26 пациентов, в возрасте от 25 до 40 лет, с клиническим подозрением на гайморит. Проведен анализ рентгенограмм (РГ) верхнечелюстных пазух во фронтальной и боковой проекции, внутриротовых рентгенограмм (ВРРГ), ортопантомограмм (ОПТГ) и компьютерных томограмм (КТ) верхнечелюстных пазух.

Результаты. На рентгенограммах придаточных пазух носа у всех пациентов выявлено затемнение гайморовых пазух, в 23 случаях однородной структуры, в 3-х – неоднородной за счет корня 16 зубапосле удаления в 1 (3%) случае и пломбировочного материала в 3-х (33%) случаях. У 9 (34%) пациентов заподозрен вторичный одонтогенный характер гайморита и сделаны ВРРГ, ОПТГ и КТ. При этом, на ВРРГ и ОПТГ заподозрена перфорация нижней стенки пазухи на уровне причинных зубов, что подтверждено при КТ. У всех 26 (100%) пациентов при КТ также уточнялось утолщение слизистой оболочки пазух и наличие жидкости. В 4-х (44%) из 9 случаев у корней причинных зубов при всех методах лучевой диагностики отмечались признаки периодонтита, а у 2-х (20%) из 9 пациентов – ретикулярные кисты. В 17(66%) из 26 случаев выявлялась гипертрофия носовых раковин, что свидетельствовало о риногенном гайморите, при этом в 4-х (24%) случаях было двухстороннее затемнение пазух. При одонтогенном гайморите во всех 9 (34%) случаях было одностороннее поражение пазухи.

Заключение. Для проведения дифференциальной диагностики одонтогенных и риногенных гайморитов необходимо комплексное рентгенологическое исследование. Методом первой очереди являются рентгенограммы придаточных пазух носа, при подозрении на одонтогенный характер гайморита – ВРРГ и ОПТГ, для уточнения – КТ.

Ключевые слова: трудности дифференциальной рентгенодиагностики гайморитов

 © Bulletin of Medical Internet Conferences, 2019

ID: 2019-08-1658-T-18815 Тезис

Левина П.И., Анисимова М.А.

Сравнительный анализ краниографии и магнитно-резонансной томографии в диагностике некоторых заболеваний гипофиза

ФГБОУ ВО Саратовский ГМУ им. В.И. Разумовского Минздрава России, кафедра лучевой диагностики и лучевой терапии им. проф. Н.Е. Штерна

Научный руководитель: к.м.н. Кондратьева О.А.

Актуальность. Гипофиз — центральная железа эндокринной системы, регулирующая деятельность всех органов и тканей, контролирующая обменные процессы, что обеспечивает адаптацию к внешней среде и гомеостаз. Алгоритм обследования пациентов с патологией гипофиза требует уточнения.

Цель исследования: уточнить оптимальный алгоритм обследования женщин с бесплодием для выявления заболеваний гипофиза.

Материал и методы. Проведен анализ клинико-лабораторных данных у 20 женщин, в возрасте от 20 до 30 лет, находившихся на лечении в гинекологическом отделении клинической больницы им. С.Р. Миротворцева СГМУ. Всем пациентам проводилась краниография на аппарате Evolution фирмы «Stephanix», Франция, 2003 года выпуска, на которой были выявлены патологические изменения турецкого седла, после чего проводилась МРТ на аппарате Philips Achiva 1,5Т с динамическим контрастным усилением.

Результаты. У всех обследованных при краниографии были выявлены патологические изменения турецкого седла: значительное увеличение размеров и расширение входа в турецкое седло в 20 из 20 случаев (100%), истончение и укорочение клиновидных отростков в 18 из 20 случаев (90%), углубление дна в 17 из 20 случаев (85%), выпрямление, разрушение спинки седла в 17 из 20 случаев (85%), двухконтурность седла в 19 из 20 случаев (95%), остеопороз спинки турецкого седла в 18 из 20 случаев (90%), «подрытость» клиновидных отростков основной кости в 18 из 20 случаев (90%). По данным краниографии для исключения макроаденомы гипофиза обследованным была проведена МРТ. По данным МРТ у 13 пациенток (65%) была выявлена макроаденома, у 7 (35%) - синдром «пустого» турецкого седла. Среди пациентов с макроаденомой в 8 случаях (61,5%) была выявлена супраселлярная локализация патологического процесса, в 4 случаях (30,5%) – латероселлярная (в 2 случаях с распространением на сифоны внутренних сонных артерий) и в 1 случае (8%) инфраселлярная локализация. У пациенток с малыми размерами гипофиза (3 мм и менее) в 100% (7 наблюдений) случаев отмечалось пролабирование субарахноидальной цистерны в полость турецкого седла.

Заключение. Краниография является важным методом выявления костных изменений турецкого седла, что позволяет предположить наличие макроаденомы гипофиза. Магнитно-резонансная томография позволяет детально уточнить характер патологический изменений, причины и провести точную топическую диагностику патологических образований селлярной области.

Ключевые слова: краниография и МРТ при заболеваниях гипофиза

ID: 2019-08-2467-T-18816 Тезис

Мусаев А.И., Ихсанова А.М.

Возможности рентгенографии в диагностике миеломной болезни

ФГБОУ ВО Саратовский ГМУ им. В.И. Разумовского Минздрава России, кафедра лучевой диагностики и лучевой терапии им. проф. Н.Е. Штерна

Научный руководитель: асс. Крючков И.А.

Актуальность. Миеломная болезнь составляет 1 % от всех злокачественных заболеваний и 10–13 % среди гематологических опухолей. В западных странах и в США заболеваемость миеломной болезнью составляет 5–10 случаев на 100 000 населения в год. Средняя регистрируемая заболеваемость по регионам РФ в среднем составляет 1,7-1,8 на 100 тыс населения в год, и увеличивается количество первично выявленных пациентов в 1,6 раза. Летальность по регионам РФ составляет 4,1 случаев на 100 000 населения в год, что составляет примерно 2 % от всех злокачественных опухолей.

Цель: оценка информативности рентгенографии в диагностике миеломной болезни.

Материал и методы. Проанализированы архивные медицинские документации 10 больных, находившихся на лечении в отделении терапии факультетской терапевтической клиники клинической больницы им. С.Р. Миротворцева, в период с 2010 по 2018 года. Всем пациентам выполнялась рентгенография костей грудной клетки, черепа и таза в прямой и в боковых проекциях.

Результаты. В возрасте моложе 55 лет заболевание было выявлено только у одного пациента; 55–64 лет у двоих; в возрасте старше 65 лет у 7. Мужчины (60%) болеют чаще, чем женщины. Во всех 10 случаях были обнаружены литические очаги в костях черепа. В 80% единичные четко ограниченные литические участки костной деструкции, овальной формы с четкими ровными контурами, средний размер очага 0,7-1,2 см; в 20% множественные литические участки, различной формы с четкими ровными контурами, размерами 0,3х0,2см до 2,3х2,8 см. В костях таза множественные остеолитические очаги с ровными, четкими контурами, размерами 0,4х0,3см до 1,5х1,3 см обнаружены только в двух случаях. В костях ребер и грудины мелкие и средние остеолитические очаги размерами от 0,3х0,5 см до 1,6х1,4 см, с четкими ровными контурами - в 2 случаях. Из-за скиалогических наслоений в остальных случаях визуализировать очаги деструкции не удалось. У 7 пациентов рентгенологами впервые заподозрена миеломная болезнь при рентгенографии, в 6 случаях диагноз был подтвержден при дальнейшей диагностике.

Выводы. Рентгенография остается методом первой очереди в диагностике миеломной болезни. Информативность рентгенографического исследования позволяет не только заподозрить миеломную болезнь, но и провести дифференциальную диагностику с другими поражениями костной ткани.

Ключевые слова: миеломная болезнь

 © Bulletin of Medical Internet Conferences, 2019

ID: 2019-08-2467-T-18819 Тезис

Сергиенко М.В., Белоусова А.А.

Рентгеноскопия желудка как самостоятельный метод в диагностике рака желудка

ФГБОУ ВО Саратовский ГМУ им. В.И. Разумовского Минздрава России, кафедра лучевой диагностики и лучевой терапии им. проф. Н.Е. Штерна

Научный руководитель: асс. Климашин Д.Ф.

Актуальность. Ежегодно в РФ регистрируют около 36000 новых случаев, и более 94% больных умирает от этого заболевания. У 75% первично выявленных больных заболевание диагностируется на 3-4 стадии, а частота обнаружения ранних форм рака не превышает 10 - 20%.

Цель: определить достоинства и возможности рентгеноскопии желудка как самостоятельного метода в диагностике рака желудка на основании комплексного клинико-инструментального исследования.

Материал и методы. В работе представлен результат ретроспективного анализа диагностики 13 пациентов с клиническим диагнозом РЖ. Всем исследуемым проведены: рентгеноскопия желудка и эндоскопическая фиброгастродуоденоскопия.

Результаты. Из 13 пациентов при проведении рентгеноскопии желудка подозрение на злокачественный процесс выдвинуто в 92.3% (12 исследуемых) случаев. При этом эндоскопически подозрение на злокачественное образование только у 84.6% (11 пациентов). В 1 случае при рентгеноскопии желудка были признаки доброкачественного образования (лейомиома), при эндоскопии расценивалось как «объемное образование». В 1 случае при эндоскопии был воспалительный процесс. Окончательный клинический диагноз был подтвержден гистологически. По результатам гистологии РЖ на рентгеноскопии желудка был подтвержден в 11 (84.6% из 100%) случаях из 12. В 1 наблюдении гистологически была установлена лимфома, что имеет категорию также из злокачественных процессов. При эндоскопии желудка гистологически из 11 пациентов у 10 был РЖ (76.9% из 100%) и в 1 случае также был установлен диагноз лимфомы. В случае, где при эндоскопической фиброгастродуоденоскопии было «объемное образование», а при рентгеноскопии желудка была лейомиома, - гистологически был установлен диагноз перстневидно-клеточный рак желудка.

Выводы. Относительно простым и недорогим методом исследования желудка является рентгеноскопия желудка. Чувствительность определения раннего РЖ составляет 92.3%. В настоящее время рентгенологический метод с помощью контрастного исследования желудочно-кишечного тракта не потерял своей актуальности и как самостоятельный метод имеет отличные результаты в диагностике РЖ. Возможно, рентгеноскопия желудка в определенных случаях имеет преимущество перед эндоскопическим исследованием, но, как правило, рентгенологическое исследование вместе с эндоскопией желудка и морфологической верификацией дает наиболее лучшие результаты в диагностике РЖ.

Ключевые слова: рак желудка

ID: 2019-08-1276-T-18864 Тезис

Скрипниченко Е.М., Симонов А.И.

Лучевая диагностика мочекаменной болезни

ФГБОУ ВО Саратовский ГМУ им. В.И. Разумовского Минздрава России, кафедра лучевой диагностики и лучевой терапии им. проф. Н.Е. Штерна

Научный руководитель: асс. Крючков И.А.

Актуальность. Мочекаменная болезнь (МКБ) является одним из наиболее распространённых урологических заболеваний. Ежегодная заболеваемость МКБ в мире составляет от 0,5 до 5,3% всего населения, в Российской Федерации - до 38% от всех урологических заболеваний. Рецидивы МКБ встречаются в 30 - 70% случаев. Продолжительность жизни снижается у 5 - 20% пациентов. Чаще страдают мужчины в возрасте 35 - 60 лет.

Цель: оценить возможности ультразвуковой диагностики (УЗИ), экскреторной урографии (ЭУ) и компьютерной томографии (КТ) и сравнить эффективность данных методов в визуализации конкрементов.

Материал и методы. Был проведен ретроспективный анализ 50 историй болезни пациентов, находившихся на лечении по поводу МКБ в клинике урологии КБ им. С.Р. Миротворцева в период с сентября по декабрь 2018 года. УЗИ было выполнено на аппарате Philips HD 11. Экскреторная урография проводилась на рентгеновском аппарате Vision (Villa Sistemi Medicali). КТ на компьютерном томографе Asteion Super (TOSHIBA, Япония).

Результаты. По данным методом УЗИ проведенным 50 пациентам были обнаружены конкременты в почках у 41 (82%) пациента, у 6 (12%) в мочевом пузыре, а у 3 (6%) не были обнаружены. По данным экскреторной урографии: из 50 пациентов конкременты в почках были обнаружены у 42 (84%) пациентов, а в мочевом пузыре у 6 (12%) пациентов, у 2 (4%) пациентов не были обнаружены. Сведения, полученные при проведении КТ показали, что из 50 (100%) пациентов у 43 (86%) обнаружены конкременты в почках, а у 7 (14%) – в мочевом пузыре. Размеры конкрементов составили от 5 до 15 мм. По КТ плотности было получено следующее распределение: у 10 (20%) из них имели плотность менее 500 HU, у 12 (24%) от 500 до 800 HU, у 28 (56%) более 800 HU.

Выводы. Рентгеновское исследование целесообразно выполнять для экстренной оценки анатомических причин обструкции, определения взаимоотношения почек и мочеточников и их количества, первичной дифференциальной диагностики с другими заболеваниями и первичной оценки функции почек. Метод УЗИ является скрининговым методом и позволяет выявить конкременты в чашечках, лоханке, лоханочно-мочеточниковом и пузырно-мочеточниковом сегментах, а также оценить состояние верхних мочевых путей. Наиболее эффективным является применение метода КТ, которая позволяет определить локализацию конкрементов по отношению к анатомическим структурам, их размеры, плотность, с наибольшей точностью выявлять сопутствующие изменения, также проводить дифференциальную диагностику с другими заболеваниями со схожей с МКБ симптоматикой.

Ключевые слова: мочекаменная болезнь

 © Bulletin of Medical Internet Conferences, 2019

ID: 2019-08-8-A-18867 Краткое сообщение

Багавдинова Д.Р., Касаева М.М.

Возможности магнитно резонансной холангиографии в диагностике желчнокаменной болезни

ФГБОУ ВО Саратовский ГМУ им. В.И. Разумовского Минздрава России, кафедра лучевой диагностики и лучевой терапии им. проф. Н.Е. Штерна

Резюме

Магнитно резонансная холангиография (МРХГ) позволяет детально изучить внутри - и внепечёночные желчные протоки, форму и размеры как самого желчного пузыря, так и пузырного протока без использования контрастных средств; выполнять исследование в любой проекции, получать трёхмерное изображение. Это способствует выявлению желчнокаменной болезни (ЖКБ), достаточно чёткой визуализации конкрементов, установлению ихпараметров, в том числе локализации и уровня обструкции в билиарном тракте.

Ключевые слова: магнитно резонансная холангиография, желчнокаменная болезнь

Введение

Желчнокаменная болезнь (ЖКБ) — одно из наиболее распространенных заболеваний человечества. Исследования заболеваемости ЖКБ свидетельствуют о том, что количество больных в мире каждое десятилетие увеличивается как минимум вдвое. В России ежегодно проводится 110 тысяч холецистоэктомий. Чаще этим заболеванием страдают женщины старше 40 лет. Для диагностики ЖКБ в последние годы стала применяться МРХГ.

Цель: оценить возможности магнитно-резонансной холангиографии в диагностике желчнокаменной болезни.

Материал и методы

Проведен анализ историй болезни 23 пациентов, находившихся на обследовании и лечении в Клинической больнице им. С.Р. Миротворцева СГМУ, у которых при МР-холангиографии были обнаружены признаки ЖКБ, подтвержденные у 17 пациентов с холецистэктомией (у 12 – эндоскопической, у 5 – полостной) и у 6 пациентов с удалением конкрементов из протоков при эндоскопии.

Результаты

При анализе результатов МРХГ были выявлены признаки ЖКБ, представленные в таблице 1.

Обсуждение

По результатам анализа МРТ-холангиографии выявлено 17 пациентов с локализацией конкрементов в желчном пузыре, 6 пациентов в желчном протоке.

Таблица 1. Возможности МРХГ в диагностике желчнокаменной болезни

МРХГ симптомы	*Конкременты в желчном пузыре (у 17 пациентов)*		*Конкременты в желчных протоках (у 6 пациентов)*	
	Кол-во	%	Кол-во	%
		Конкременты		
Единичные	6	35,3	2	33,3
Множественные	11	64,7	4	66,7
В шейке желчного пузыря	5	29,4		
В теле желчного пузыря	12	70,6		
В пузырном протоке			1	16,7
В общем печеночном протоке			2	33,3
В общем желчном протоке			3	50
		Желчный пузырь		
		Форма		
Обычная	3	17,6	4	66,7
Перегиб в шейке	5	29,4	1	16,7
Перегиб в теле	9	52,9	1	16,7
		Размеры		
Не увеличены	4	23,5	2	33,3
Увеличены	13	76,5	4	66,7
		Стенка		
Не визуализируется/не изменена	3	17,6		
Отечная	7	41,2		
Слоистая	7	41,2		

© Бюллетень медицинских Интернет-конференций, 2019

Рисунок 1. МРХГ. Множественные конкременты желчного пузыря и желчных протоков

Рисунок 2. МРХГ по методике толстого блока. Множественные конкременты желчного пузыря

Как видно из полученных данных множественные конкременты были выявлены в желчном пузыре у 11пац. (64,7%) и у 4 пац (66,7%) в желчных потоках, единичные конкременты встречались у 6 пац.(35,3%) желчном пузыре и у 2 пац. (33,3%) в желчном протоке. МРХГ позволяет получать тонкие срезы, на которых визуализируются как достаточно крупные дефекты наполнения, так и очень мелкие камни размером 1—2 мм, в том числе, в нерасширенных желчных протоках.

При калькулезном холецистите локализация камней наблюдалось чаще в теле у 12пац (70,6%),реже в шейкеу 5 пац (29,4%) желчного пузыря.

Среди исследованных пациентов встречаются перегиб тела желчного пузыря у 9пац. (52,9%) перегиб в шейке у 5пац. (29,4%) и обычной формыу 3пац. (17,6%). Исследование натощак в норме позволяет визуализировать все отделы органа, оценить форму, размеры, состояние стенки и просвета пузыря. Наиболее информативными в оценке желчного пузыря являются МР-холангиограммы, полученные при ориентации блока или срезов вдоль его длинной оси.

При ЖКБ наблюдается увеличение размеров ЖП у 13 пац. (76,5%) за счет переполнения полостипузыря желчью и плохой его сократительной способностью. МР-холангиорафия на фоне утолщения стени ЖП дополнительно позволяет выявить ее отечность у7пац.(41,1%), слоистостьу 7пац. (35,3%), и в редких случаях стенка не визуализируется у3пац. (29,4%).

При холедохолитиазе локализация камней выявлялась в общем желчном протокеу 3 пац. (50%), в общем печеночном протоке у 2 пац. (33,3%) в пузырном протокеу 1 пац. (16,7%). У большинства пациентов встречалось увеличение ЖП (4 пац-66,7%). Желчный пузырь при холедохолитиазе наиболее часто имеет обычную форму-4 пац. (66,7%) и в редких случаях наблюдается перегиб в теле и в шейке по 1 пациенту. (16,7%).Возможность неинвазивного бесконтрастного выявления анатомических особенностей строения билиарного тракта является эффективным методом профилактики ятрогенных повреждений желчных протоков.

© Bulletin of Medical Internet Conferences, 2019

Рисунок 3. МРХГ. Острый холецистит, перегиб желчного пузыря, множественные конкременты желчного пузыря

Заключение

1. Магнитно-резонансная холангиография является высоко информативным методом в диагностике ЖКБ.
2. Существеным преимуществом МРХГ является проведение бесконтрастной холангиографии с получением изображений в любой проекции.
3. С помощью МРХГ имеется возможность интенсивного контрастирования мягких тканей с получением трехмерных изображений не только желчного пузыря, но и желчных протоков при отсутствие лучевой нагрузки.
4. МРХГ помогаетне только выявить конкременты, но и уточнить их количество, локализацию, размеры.
5. МРХГ повышает эффективность традиционного клинико-инструментального исследования.
6. Учитывая преимущества МРХГ в уточненной диагностике желчных конкрементов, этот метод должен быть включен в план обследования при подозрении на ЖКБ.

Литература

1. Болезни печени и желчевыводящих путей: Руководство для врачей / Под ред. В. Т. Ивашкина. 2002 416 с.
2. Бурков С. Г., Гребенев А. Л. Желчнокаменная болезнь (эпидемиология, патогенез, клиника) // Руководство по гастроэнтерологии. Под общей редакцией Ф. И. Комарова и А. Л. Гребенева. Т. 2. Болезни печени и билиарной системы 1995, с. 417–441.
3. Желчнокаменная болезнь и последствия холецистэктомии: диагностика, лечение и профилактика /Григорьев П. Я., Солуянова И. П., Яковенко А. В., 2002, № 6 С. 26–32.
4. Лучевая диагностика: учебник / А. Ю. Васильев, Е. Б. Ольхова. - М: ГЭОТАР Медиа, 2008. 688 с.
5. Магнитно-резонансная холангиография в диагностике заболеваний желчевыводящих путей/Васильев А.Ю., Ратников В.А., 2006 – 243 с.

ID: 2019-08-8-T-18909 Тезис

Анникова О.В., Белова Г.Ю.

Возможности ирригоскопии в дифференциальной диагностике воспалительных заболеваний кишечника

ФГБОУ ВО Саратовский ГМУ им. В.И. Разумовского Минздрава России

Актуальность. В России ежегодно регистрируется 22,3 случая на 1000 человек неспецифического язвенного колита (НЯК), 3,5 на 1000 болезни Крона (БК) и 19 случаев на 1000 хронических колитов, отмечается рост заболеваемости среди лиц трудоспособного возраста (20–40 лет, чаще страдают женщины).

Цель работы: изучение возможностей ирригоскопии в дифференциальной диагностике воспалительных заболеваний кишечника.

Материал и методы. В настоящей работе проведен анализ результатов клинико-лабораторного и рентгенологического обследования пациентов хирургического отделения Клинической больницы им. С.Р. Миротворцева СГМУ, находящихся на обследовании и лечении в период с октября 2018 года по январь 2019 года. В исследовании приняли участие 28 пациентов, в возрасте от 30 до 65 лет, из них 18 женщин (64,3%) и 10 мужчин (35, 7%).

Результаты. В ходе проведения ирригоскопии НЯК был выявлен в 9 (32%), БК в 8 (28,6%), а хронический колит в 11 случаях (39,4%).

У всех больных с хроническим колитом определялось непрерывное поражение толстого кишечника (100%). У 6 пациентов (54,5%) имелась неравномерная зазубренность складок, у 5 (45,5%) - сглаженность, при этом рентгенологических признаков псевдополипоза и свищей кишечника обнаружено не было.

У пациентов с НЯК выявлялось непрерывное поражение кишечника во всех 9 случаях (100%). Сглаженность гаустр – у 1 (11,15%), неравномерная зазубренность – у 1 (11,15%), полное отсутствие – у 7 (77,7%) больных. Свищей толстой кишки не определялось, однако псевдополипоз был выявлен в 9 случаях (100%).

В свою очередь, у всех пациентов с БК (100%) отмечалось сегментарное поражение и отсутствие гаустрации, свищи - в 6 случаях (75%), а рентгенологические признаки псевдополипоза отсутствовали.

Заключение. Таким образом, ирригоскопия является информативным исследованием, позволяющим с достаточной точностью проводить дифференциальную диагностику воспалительных заболеваний толстого кишечника.

Ключевые слова: возможности ирригоскопии

 © Bulletin of Medical Internet Conferences, 2019

ID: 2019-08-67-A-18936 Краткое сообщение

Умаров Д. С-Х., Котова Е.В., Растегаева А.А., Двоенко О.Г., Курсаченко А.С., Бахметьев А.С., Чехонацкая М.Л.

Неатеросклеротические поражения сонных артерий. Роль ультразвуковой диагностики

ФГБОУ ВО Саратовский ГМУ им. В.И. Разумовского Минздрава России

Резюме

В работе рассмотрены случаи неатеросклеротического поражения сонных артерий у 6235 пациентов. Наиболее частым неатеросклеротическим поражением сонных артерий является их извитость (64,1%). Флотирующие структуры диагностированы в 7,5% случаев. Реже выявляются тромботические поражения, аневризмы, диссекции, артерииты, перемычки и др.

Ключевые слова: ультразвуковая диагностика, флотирующая интима, извитость сонных артерий

Актуальность

Атеросклероз является основной причиной патологического поражения сонных артерий, выявляемых у пациентов преимущественно старшей возрастной группы [1-3]. Известно, что среди пациентов старше 50 лет вне зависимости от пола толщина стенки (комплекс «интима-медиа») превышает нормальные значения в 80% случаев, а в возрасте более 60 лет миоинтимальный комплекс утолщен у 98,5% пациентов [4, 5]. Стенозирующие просвет сонных артерий атеросклеротические бляшки у лиц старше 60 лет встречаются в 30-40% [6-8]. Однако помимо атеросклеротических причин выделяют другие патологические состояния сонных артерий. Некоторыми из них являются гемодинамически-значимые извитости сонных артерий, наличие флотирующих структур, тромботические поражения, аневризмы, диссекции, артерииты, перемычки и др.

Цель: выявить частоту встречаемости случаев неатеросклеротического поражения сонных артерий у пациентов, обследованных ультразвуковым методом исследования.

Материал и методы

Были проанализированы 6235 ультразвуковых протоколов исследования брахиоцефальных артерий в период с 2012 по 2019 гг. (на базе отделения ультразвуковой и функциональной диагностики Клинической больницы им. С.Р. Миротворцева Саратовского ГМУ). Из работы были исключены пациенты с атеросклеротическим, а также с совместным атеротромботическим поражением сонных артерий. Ультразвуковое ангиосканирование проведено на приборах Philips HD 15XE и Siemens SC2000 Prime.

Результаты

Наиболее частой неатеросклеротической причиной поражения сонных артерий являлась их извитость (3998 пациентов; 64,1%). На долю гемодинамически-значимых извитостей (критерием значимости с позиции гемодинамики считали разницу скоростей до и после извитости более чем в 2 раза) пришлись 889 пациентов (14,3%). Кинкинг-извитость (S-образная извитость под острым углом) выявлена в 800 случаях (12,8%), а койлинг-извитость (петлеобразный ход сонной артерии) – у 75 пациентов (1,2%). Отметим, что S-образная извитость под прямым или тупым углами являлась гемодинамически-значимой лишь в единичных случаях. Подавляющее количество пациентов с кинкинг и койлинг-извитостями имели неровный ход внутренней сонной артерии в среднем или дистальном сегменте.

Тромбоз сонных артерий выявлен у 78 пациентов (1,3%), причем в 70 случаях тромбоз имел окклюзивный характер (45 случаев пришлись на общую сонную артерию). Среди пациентов с выявленным тромботическим поражением внутренней сонной артерии за период наблюдения диагностированы 3 спонтанные реканализации тромбомасс (Рис. 1).

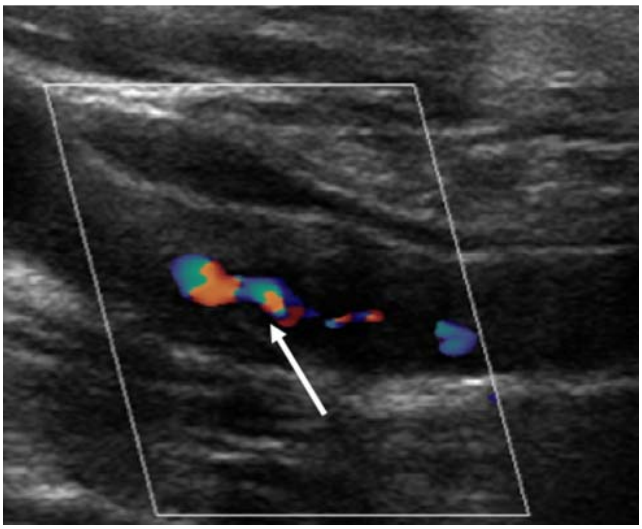

Рисунок 1. Спонтанная реканализация исходно окклюзирующих просвет тромботических масс внутренней сонной артерии у пациентка К., 68 лет

Флотирующие внутрипросветные элементы (Рис. 2) диагностированы в 466 случаях (7,5%). У большинства пациентов мобильная структура расценена как отслойка интимы с ее гиперподвижностью (чаще всего у лиц с начальным нестенозирующим атеросклеротическим поражением). Сонографические критерии флотирующей интимы: гиперэхогенная структура длиной не менее 3 мм и толщиной не более 0,2-0,3 мм [9, 10]. В ряде случаев подвижная интима была причиной турбулентного тока крови с развитием транзиторных ишемических атак (ТИА) головного мозга (вероятно, за счет микроагрегации тромбоцитов и других форменных элементов крови с последующей эмболией в мозговое русло). У 7 пациентов мы наблюдали подвижный элемент в месте повторного образования атеросклеротической бляшки после ее удаления, причем при первичном послеоперационном ультразвуковом ангиосканировании был исключен технический хирургический дефект ввиду отсутствия флотирующей структуры.

Для определения потенциальной эмболоопасности в результате наличия подвижных структур в сонных артериях и, вследствие этого, турбулентного кровотока, возможно применение транскраниального допплерографического мониторинга высокоинтенсивных сигналов в средней мозговой артерии (СМА), получивших название «микроэмболические сигналы» (МЭС). Автоматическая детекция микроэмболов в режиме реального времени является надежным методом диагностики спонтанной эмболии преимущественно в бассейне СМА, которая многими авторами рассматривается как независимый фактор риска цереброваскулярных осложнений у больных с атеросклеротическим поражением брахиоцефальных артерий [11].

В проведенном крупном рандомизированном исследовании ACES (Asymptomatic embolization for prediction of stroke in the Asymptomatic Carotid Emboli Study) обнаружена связь между наличием МЭС в СМА и последующими сосудистыми ишемическими событиями. По результатам исследования, ежегодный риск развития ишемического инсульта или ТИА у пациентов с МЭС и у пациентов без МЭС составлял 7,1% и 3,4%, соответственно [12].

Ряду пациентов (n=9) был проведен транскраниальный мониторинг с целью определения МЭС. В подавляющем большинстве случаев отмечена отчетливая корреляция между наличием флотирующей структуры с явлениями турбулентного потока и МЭС в ипсилатеральной СМА.

Аневризматическое расширение сонных артерий диагностировано в 5 случаях (0,08%). Максимальный диаметр артерии – 35 мм у пациентки 60 лет. В 3 случаях аневризма имела распространение на внутреннюю сонную артерию начиная с бифуркации общей сонной артерии (в 2 случаях – с тромботическими массами по периферической части аневризмы). Во всех случаях пациенты были оперированы по поводу патологического расширения артерий (протезирование).

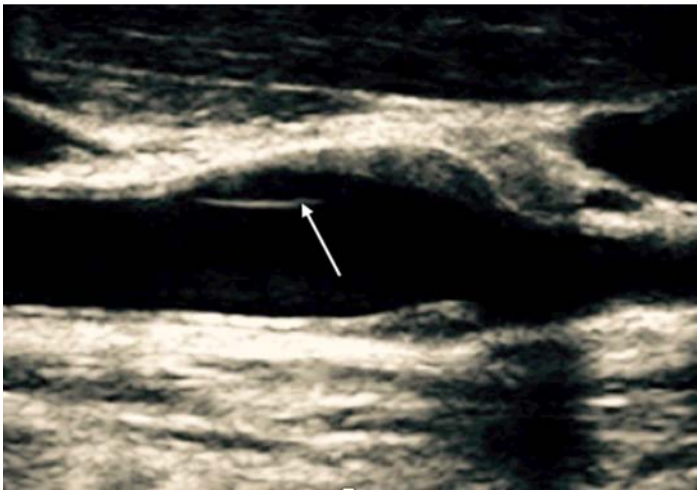

Рисунок 2. Флотирующая структура по передней стенке в бифуркации правой общей сонной артерии (стрелка) у пациентки П., 65 лет

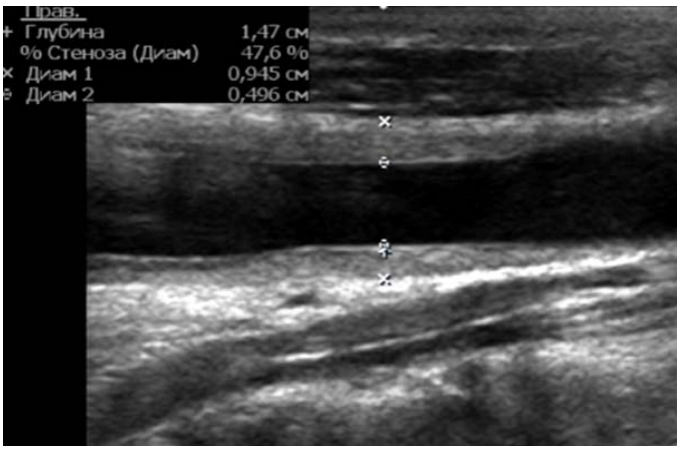

Рисунок 3. Артериит Такаясу у пациентки Г., 17 лет. Продольное сканирование. Стеноз правой общей сонной артерии 47% по NASCET

© Bulletin of Medical Internet Conferences, 2019

Также в одном из случаев была диагностирована постоперационная аневризма у пациента 64 лет, которому ранее была выполнена эверсионная каротидная эндартерэктомия по поводу атеросклеротического стеноза устья правой внутренней сонной артерии, а затем спустя 1,5 года – стентирование оперированного участка в связи с гемодинамически-значимым рестенозом. В результате через 6 месяцев после эндоваскулярной коррекции рестеноза у пациента появились жалобы на пульсирующее образование у угла нижней челюсти справа. При проведении УЗ-исследования сосудов шеи выявлена аневризма бифуркации и внутренней сонной артерии справа. В последующем пациент был прооперирован (резекция аневризматического расширения с протезированием).

Классическая диссекция стенки артерии выявлена в 8 случаях (0,1%), причем важно отметить, что лишь у 2 пациентов лоцированы признаки диссекции внутренней сонной артерии.

Ультразвуковые признаки артериита Такаясу выявлены у 10 пациентов (0,2%) за весь период наблюдения. Стенотическое поражение общей сонной артерии при артериите как минимум с одной стороны выявлено у 9 пациентов (Рис. 3), внутренней сонной артерии – у 3 пациентов. Отметим, что в 9 случаях из 10 с артериитом Такаясу пациентами являлись молодые девушки (средний возраст – 21,5 лет; max-31).

Перемычка (перетяжка) общей сонной артерии является наиболее редкой находкой среди всех рассматриваемых. Подобное образование выявлено лишь у 2 пациентов (0,03%), причем в одном случае была выявлена двойная перетяжка в дистальной части общей сонной артерии по передней стенке.

Выводы

Таким образом, наиболее частым неатеросклеротическим поражением сонных артерий является их извитость (64,1%). Флотирующие структуры диагностированы в 7,5% случаев, причем часть из них привела к транзиторным ишемическим атакам и, вследствие этого, является темой, заслуживающей отдельного внимания. В целом, ультразвуковое сканирование брахиоцефальных артерий является весьма информативным инструментальным методом диагностики патологии сонных артерий, в том числе таких редких состояний, как артериит Такаясу, диссекция и внутрипросветная перемычка.

Литература

1. Амбатьелло С.Г. Диагностика и лечение больных с мультифокальным атеросклерозом. Дисс. докт. мед. наук. М. 2002.
2. Бокерия Л.А., Бахметьев А.С., Коваленко В.И., Темрезов М.Б. и др. Выбор метода каротидной эндартерэктомии при атеросклеротическом поражении внутренней сонной артерии. Анналы хирургии. 2017; 22(5): 265-71.
3. Белоярцев Д.Ф. Каротидная эндартерэктомия. Учебное пособие. 2016. М. 130 с.
4. Тимина И.Е. Ультразвуковые методы исследования в диагностике атеросклеротических поражений сонных артерий на этапах каротидной эндартерэктомии. Дисс. докт. мед. наук. М. 2005.
5. Шумилина М.В. Комплексная ультразвуковая диагностика патологии периферических сосудов: учебно-методическое руководство. М. НЦССХ им. А.Н. Бакулева, 2007; 310 с.
6. Юрченко Д.Л., Китачев К.В., Ерофеев А.А., Хубулава Г.Г. Хирургическое лечение стенозов сонных артерий.СПб.Наука. 2010. 212 с.
7. Покровский А.В. Клиническая ангиология. М.: Медицина, 2004; 808.
8. Покровский А.В. Национальные рекомендации по ведению пациентов с заболеваниями брахиоцефальных артерий. Ангиол. и сосуд. хирургия. 2013; 2: 13-14.
9. Di Pino L., Costanzo L., Tamburino C. Carotid Thin Fluttering Bands: Fact or Artifact? J Non Invasive Vasc Invest. 2017; 2: 6-8.
10. Бокерия Л.А., Бахметьев А.С., Шумилина М.В., Чехонацкая М.Л. Ультразвуковая оценка подвижных элементов интимы и атеросклеротических бляшек в бассейне сонных артерий. Клиническая физиология кровообращения. 2017; 14(3): 27-33.
11. Babikian V.L., Caplan L.R. Brain embolism is a dynamic process with variable characteristics. Neurology 2000; 54: 797-801.

ID: 2019-08-3928-T-19019 Тезис

Шитухина Е.В., Казаногина М.Н., Пономарева Ю.С.

Особенности диагностики заболеваний паращитовидных желез

ФГБОУ ВО Саратовский ГМУ им. В.И. Разумовского Минздрава России

Научный руководитель: к.м.н. Двоенко О.Г.

Актуальность. В настоящее время первичный гиперпаратиреоз (ПГПТ) занимает третье место среди эндокринных патологий. Причиной первичного гиперпаратиреоз (ПГПТ) в 80-90% случаев является единичная аденома, в 2-20% - множественные аденомы и в 0,5-4% рак.

Цель исследования: изучить возможности ультразвукового исследования (УЗИ) и сцинтиграфии (СГ) в диагностике заболеваний паращитовидных желез.

Материал и методы. Ультразвуковое исследование проводилось 30 пациентам, находившимся на обследовании и лечении в ГКБ им. С.Р. Миротворцева СГМУ, на аппарате Philips HD 11 XE, в В-режиме, с применением энергетического доплера и ЦДК. Сцинтиграфия была выполнена на двухдетекторной сцинтиграфической гамма-камере “Philips Bright View Spect”. Пациенты неоднократно находились на лечение в урологическом отделении ГКБ им. С.Р. Миротворцева по поводу МКБ, у них было выявлено повышение уровня паратгормона (150 пг/мл и выше). Диагноз подтвержден данными тонкоигольной аспирационной биопсии под УЗИ контролем и биопсией послеоперационного материала.

Результаты. У всех исследуемых пациентов были выявлены очаговые образования в проекции паращитовидных желез. 25случаев(83,3%) - одиночная аденома, 2случая (6,6 %) - гиперплазия всех 4-х желез, 2 случая (6,6%) - множественные аденомы, 1 случай (3,3%) - паращитовидная карцинома. При ультразвуковом исследовании в проекции паращитовидных желез визуализировались гипоэхогенные, единичные или множественные образования, с четким ровным контуром, овальной формы, однородной структуры, регистрировался перинодулярный тип кровотока.

Выводы. Аденома – наиболее часто встречаемая патология паращитовидных желез. УЗИ является безопасным и информативным методом диагностики очаговой патологии паращитовидных желез. Сцинтиграфия паращитовидных желез, проводится не для первичной диагностики, а с целью дооперационного уточнения локализации аденомы, в т.ч. загрудинной. Одновременное использование УЗИ и СГ увеличивает диагностическую чувствительность до 81–98%.

Ключевые слова: УЗД паращитовидных желез, СГ паращитовидных желез

 © Bulletin of Medical Internet Conferences, 2019

ID: 2019-08-24-T-19075 Тезис

Гасич О.Ю., Атаева Ф.М.

Информативность магнитно-резонансной томографии в распознавании гидатидозного эхинококкоза печени

ФГБОУ ВО Саратовский ГМУ им. В.И. Разумовского Минздрава России, кафедра лучевой диагностики и лучевой терапии им. проф. Н.Е. Штерна

Научный руководитель: к.м.н. Приезжева В.Н.

Актуальность. В настоящее время эхинококкоз продолжает оставаться серьезной медицинской и социальной проблемой. В Саратовской области (по данным многолетнего анализа уровня заболеваемости населения России эхинококкозом) выявлено превышение среднероссийских показателей заболеваемости в 4,5 раза. По литературным данным, поражение печени занимает первое место (50-75% всех заболевших).

Цель исследования: изучить информативность магнитно-резонансной томографии (МРТ) в распознавании гидатидозного эхинококкоза печени.

Материал и методы. Проведен анализ результатов МРТ 10 пациентов, среди них 3 мужчины (30%) и 7 женщин (70%), с гидатидозным эхинококкозом печени, проходивших обследование в КБ им. С.Р. Миротворцева, на аппарате «Achieva» - 1,5 Т (Philips).

Результаты. По данным МР-исследования у 7 пациентов (70%) визуализировались единичные жидкостные округлые образования печени, у 3 пациентов (30%) - множественные. У 10 пациентов (100%) определяется капсула кисты, толщина которой составляла 1-5 мм; двухконтурная стенка -у 7 пациентов (70%). Наличие неоднородного сигнала от содержимого, за счет умеренной гипоинтенсивности в базальных отделах у 8 пациентов (80%). Многокамерное строение кисты у 4 пациентов (40%). Линейные участки сниженной интенсивности сигнала в просвете (хитиновая оболочка)- у 3 пациентов (30%). Наличие перифокального отека- 3 пациента (30%).Точная топическая диагностика проведена в 10 случаях (100%).

Выводы. МРТ является методом неинвазивной диагностики, позволяющий определить локализацию, распространенность, особенности строения и стадию эволюции паразитарных кист, наличие и вид осложнений, оказывает определяющее значение в выборе метода лечения и позволяет провести постоперационный контроль.

Ключевые слова: эхинококкоз, МРТ

ID: 2019-08-257-T-19085 Тезис

Карякина И.В., Астафьева О.В., Михеева Н.В.

Ультразвуковые маркеры для прогнозирования преждевременных родов

ФГБОУ ВО КубГМУ Минздрава России, кафедра лучевой диагностики

Актуальность. Важной и актуальной проблемой акушерства и гинекологии являются преждевременные роды (ПР), оказывая существенное влияние на перинатальную и заболеваемость и смертность (Howson C.P. et al., 2013). Использование трансвагинальной цервикометрии является объективным неинвазивным методом исследования для определения группы риска по развитию ПР (Sotiriadis A. et al., 2009).

Цель: определить информационную значимость дополнительного ультразвукового маркера-маточно-шеечного угла (МШУ) для прогнозирования преждевременных родов (ПР) при проведении ультразвуковой (УЗ) цервикометрии в сроке 16-20 недель беременности.

Материал и методы. Проведено обследование 340 беременных на сроке с 16 по 20 недель в возрасте 20-35 лет, с применением УЗ-цервикометрии и измерением величины МШУ. Проведен анализ исхода родов (ПР или роды в срок) в зависимости от длины шейки матки (ШМ) и величины МШУ.

Результаты. ПР (до 37 нед.) наступили у 32 пациенток (9,4%). В 1-й группе (ШМ≤25 мм) ПР наступили у 18 пациенток (56,3%), роды в срок - у 1 (0,3%) (ОШ394,714 [ДИ49,128-3171.289], p<0,05); величина МШУ составила 107,3±2,3º. Во 2-й группе (ШМ 26-35 мм) ПР наступили у 11 пациенток (34,3%), роды в срок–у 147 (47,7%) (ОШ0,574 [ДИ0,267-1,230], p>0,05); величина МШУ - 101,2±3,7º. В 3-й группе (ШМ>35 мм) ПР наступили у 3 пациенток (9,4%), роды в срок–у 160 (52%) (ОШ0,096 [ДИ0,029-0,321], p<0,05); величина МШУ - 92,6±3,8º. Длина ШМ≤25 мм, прогнозировала риск наступления ПР с чувствительностью 56,3%, специфичностью 99,7% (p<0,001). Диагностическая эффективность теста составляет 95,6%. Среднее значение МШУ при ПР составило 104,2±0,9º, при родах в срок – 92,3±2,7º. При анализе взаимосвязи значения МШУ и наступления ПР, выявлено, что при величине МШУ>105º частота наступления ПР составила 81,2%, в то время как в группе родивших в срок величина МШУ>105º встречалась в 16,9% случаев (ОШ 21,333 [ДИ8,363-54,418], p<0,05). МШУ>105º прогнозировал риск наступления ПР с чувствительностью 81,3%, специфичностью 83,1% (p<0,001). Диагностическая эффективность теста составила 83,1%.

Заключение. МШУ является прогностически значимым критерием для прогнозирования ПР.

Ключевые слова: цервикометрия, маточно-шеечный угол, преждевременные роды

 © Bulletin of Medical Internet Conferences, 2019

Офтальмология

ID: 2019-08-1149-T-18832 Тезис

Емельянова В.Е.

Спортивный бадминтон как средство профилактики и стабилизации близорукости школьников

ФГБОУ ВО Саратовский ГМУ им. В.И. Разумовского Минздрава России, кафедра глазных болезней

Научный руководитель: к.м.н. Рязанцева Т.В.

Актуальность. Одной из ведущих причин снижения зрительных функций школьников является близорукость. За годы обучения в школе большие зрительные нагрузки, слабость аккомодационного аппарата, гиподинамия приводят к увеличению числа детей с близорукостью с 3 до 30 % [1,2].

Цель работы: изучить эффективность занятий бадминтоном в профилактике и стабилизации близорукости у школьников младших и средних классов.

Материал и методы. В течение 1,5 лет под наблюдением находились три группы школьников в возрасте от 8 до 11 лет, которые посещали занятия в секции бадминтона 3 раза в неделю. В первой группе – 15 детей с эмметропией (30 глаз); во второй группе – 20 детей со стабилизированной близорукостью слабой и средней степени (40 глаз); в третьей группе – 20 детей с прогрессирующей близорукостью слабой и средней степени. Офтальмологическое обследование проводилось до начала занятий, далее - каждые 6 месяцев, и включало: визометрию, авторефрактометрию, ультразвуковую биометрию, офтальмоскопию и биомикроскопию.

Результаты. В течение 1,5 лет нами не было выявлено случаев развития близорукости у детей первой группы. Во второй группе прогрессирование заболевания отсутствовало, длина передне-задней оси (ПЗО) глаза в начале и конце наблюдения составила соответственно: 23,18±0,24 мм и 23,75±0,54 мм; средние показатели авторефрактометрии : 2,07±0,23 дптр и 1,95±0,18 дптр. В третьей группе в динамике нами выявлен только один случай прогрессирования близорукости - ПЗО 24,32±0,18 мм и 25,77±0,19 мм, средние показатели авторефрактометрии: 2,35 ±0,22 дптр и 3,95 дптр. У других детей в этой группе статистически значимых различий в динамике показателей выявлено не было: ПЗО 23,77±0,57 мм и 23,81 ±0,16 мм, средние показатели авторефрактометрии: 2,57 ±0,19 дптр и 2,71±0,21 дптр.

Выводы. Систематические занятия бадминтоном позволяют добиться стабилизации зрительных функций у школьников за счет улучшения аккомодации благодаря повышению работоспособности и сократительной активности цилиарной мышцы при зрительной адаптации к полету волана, который имеет непривычную баллистику и траекторию.

Литература

1. Паштаев Н.П., Поздеева Н.А., Бодрова С. Г., Зарайская М. М. Возрастные изменения рефракции и аккомодации у школьников младших классов. // Офтальмохирургия. – 2016. - №4. – С. 71.
2. Шахрай С. М., Нероев В. В.,Тарутта Е. П., Тарасова Н. А. Способ профилактики возникновения и прогрессирования миопии. Патент на изобретение №2471455 от 10.01.2013г.

Ключевые слова: рефракция, аккомодация, миопия

ID: 2019-08-1149-T-18911 Тезис

Нам В.А., Томенко А.А., Зюзина А.Г.

Современные методы удаления внутриглазных инородных тел (ВГИТ)

ФГБОУ ВО Саратовский ГМУ им. В.И. Разумовского Минздрава России, кафедра глазных болезней

Научный руководитель: к.м.н. Борисов А.В.

Актуальность. В структуре глазной травмы подавляющее большинство составляют проникающие ранения, которые могут привести к снижению или полной утрате зрения у трудоспособных граждан.

Цель: анализ эффективности оперативного лечения при проникающих ранениях с инородными телами (ИТ) в заднем сегменте глаза.

Материал и методы. Был проведен анализ 22 историй болезни в КГБ СГМУ в период 2013-2018 гг. пациентов с проникающими ранениями с ИТ в заднем сегменте глаза.

Результаты. Острота зрения у пациентов при поступлении: 1 группа(гр) — 1/∞ pr l incertae (4); 2 гр - 1/∞ pr l certae (6); 3 гр — 0,01-0,09 (3); 4 гр — 0,1-0,5 (3); 5 гр — 0,6-1,0 (6).

Осложнения, сопутствовавшие ранениям при поступлении, составили: гифема (5), гемофтальм (19), кровоизлияние в сетчатку (3), травматическая колобома радужки (3), травматическая катаракта (14), иридоциклит (2), эндофтальмит (1).

Инородные тела были удалены диасклеральным магнитом с индивидуальной рентгенлокализацией — 10 операций или трансвитреально — 12 операций.

Для определения локализации ИТ всем пациентам были проведены УЗИ и рентгенологический метод исследования. В 3 случаях рентгенлокализация дала неточный результат в отличии от УЗИ, которое помогло определить локализацию ИТ. В 1 случае только при УЗИ было визуализировано ИТ (стекло), а рентгенлокализация результатов не дала. Во всех остальных случаях ведущим способом локализации явилось рентгенологическое исследование.

Повышение зрительных функций после удаления ИТ диасклеральным методом выявлено у 3 из 10 пациентов и составило 30%, трансвитреальным — у 6 из 12 и составило 50%.

Заключение. Метод хирургического удаления ВГИТ определяется в зависимости от его локализации и происхождения. Условием для проведения трансвитреальной операции являются залегание ВГИТ в области макулы и зрительного нерва или амагнитность ИТ. Данный способ оперативного лечения показал свою эффективность и безопасность ввиду малой травматичности, успешного удаления ИТ любой природы, повышения зрительных функций. Всё это является залогом благоприятного прогноза и снижения частоты осложнений.

Ключевые слова: витрэктомия, внутриглазное инородное тело, ДУМИТ

 © Bulletin of Medical Internet Conferences, 2019

ID: 2019-08-1149-T-19087 Тезис

Гришина Ю.А., Холдаенко О.К., Батищева Ю.С.

Оценка эффективности лечения пациентов с ишемическим типом тромбоза центральной вены сетчатки и её ветвей в КГБ СГМУ

ФГБОУ ВО Саратовский ГМУ им. В.И. Разумовского Минздрава России

Актуальность. Сосудистые заболевания глаз в современном мире являются социально значимой проблемой. Данная патология опасна не только резким, часто необратимым снижением остроты зрения, но и развитием серьезных осложнений.

Цель: оценить эффективность лечения ишемических типов тромбоза сетчатки в зависимости от метода лечения.

Материал и методы. В диагностическом отделении КГБ СГМУ проходили лечение 15 пациентов (15 глаз) с ишемическим типом тромбоза ЦВС и её ветвей. Среди них 5 женщин и 10 мужчин, медиана возраста ±61. Сопутствующим соматическим фоном у всех пациентов являлась артериальная гипертензия, у 5 человек сахарный диабет 2 типа. Давность тромбоза у всех пациентов составила 2 недели. В 3 случаях наблюдался тромбоз ЦВС, в 12 её ветвей. У всех пациентов тромбоз осложнился кистозным макулярным отёком. Все пациенты были разделены на 2 группы. В 1-й группе 8 человек, им проводилось введение ингибиторов ангиогенеза (Луцентис), во 2-й группе 7 человек получали лазерное лечение.

При поступлении у пациентов наблюдалась острота зрения от 0,01 до 0,1.

Толщина сетчатки в макуле в первой группе была 565,4±20,7 мкм, во второй группе - 560,4±21,7 мкм.

Результаты. Через 1 месяц после первой интравитреальной инъекции Луцентиса у большинства пациентов отмечено значительное уменьшение макулярного отека. После ЛТГД также наблюдалось уменьшение макулярного отёка, но в меньшей степени. Толщина сетчатки в макуле в первой группе уменьшилась до 324,5±11,2 мкм, во второй группе - до 335,4±21,3 мкм. Было 2 пациента у которых после проведения ЛТГД на 3-й день толщина сетчатки увеличилась.

В обеих группах было отмечено появление четкости контуров ДЗН, рассосались интраретинальные кровоизлияния на периферии сетчатки, уменьшилась их интенсивность и количество в заднем полюсе глаза.

Положительная динамика сопровождалась повышением остроты зрения у всех наблюдаемых пациентов на 0,41±0,05 относительно исходного уровня, составив в среднем 0,65±0,05 в первой группе и 0,48±0,01 во второй группе.

Выводы. Результаты данного исследования (увеличение остроты зрения и уменьшения толщины сетчатки в макуле) указывают на преимущество 3-х кратного введения Луцентиса перед лазерным лечением.

Ключевые слова: тромбозы вен сетчатки

Bulletin of Medical Internet Conferences (ISSN 2224-6150)
2019. Volume 9. Issue 8

Педиатрия

ID: 2019-08-376-T-18991 Тезис

Арутюнян А.Г.

Медико-социальные аспекты грудного вскармливания

ФГБОУ ВО Саратовский ГМУ им. В.И. Разумовского Минздрава России, кафедра инфекционных болезней у детей и поликлинической педиатрии им. Н.Р. Иванова

Научные руководители: к.м.н. Добло Н.Н., к.м.н. Сердюков А.Ю.

Актуальность. С 2009г. в Российской Федерации введена в действие Национальная программа оптимизации вскармливания детей первого года жизни. Общеизвестно, что питание ребенка оказывает влияние не только на его рост, развитие и состояние здоровья. Стало очевидным, что питание на первом году жизни «программирует» метаболизм таким образом, что те или иные нарушения питания могут увеличить риск развития целого ряда заболеваний: таких как аллергические болезни, ожирение, метаболический синдром, остеопороз и некоторые другие.

Цель исследования: определить частоту грудного вскармливания детей на первом году жизни в г. Саратове и г. Балашове и выявить причины перевода детей на искусственное вскармливание.

Материал и методы. Было проведено анкетирование матерей и анализ медицинской документации (ф.112 – история развития ребёнка) 34 детей, проживающих в г. Балашов и 30 детей из г. Саратова. Анкета включала в себя вопросы о виде вскармливания, используемых смесях, занятиях в школе молодых матерей, источниках информации о питании детей. Статистическая обработка данных проводилась с помощью программы Microsoft Office Excel.

Результаты. В Балашове 79,4% детей находились на грудном вскармливании до 6 мес., 52,9% детей находились на грудном вскармливании до 1 года. В Саратове эти показатели составили 70% и 61,5% соответственно. Из детей, находящихся на искусственном вскармливании были переведены на него в возрасте до 1 мес. 37,5% детей в Балашове и 44,4% в Саратове; в возрасте 2-6 мес. – 62,5% детей в Балашове и 44,4% детей в Саратове. Практически во всех случаях причиной перевода детей на раннее искусственное вскармливание была гипогалактия. При этом профилактика гипогалактии проводилась только у 23,5% матерей из Балашова и 53% - в Саратове. Анализ источников информации по вопросам вскармливания показал, что для 73% матерей из Балашова основным источником информации является участковый врач-педиатр (в Саратове этот показатель составил только 47%). При этом 38% матерей из г. Балашов и 60% матерей из Саратова также пользуются различной информацией по вопросам вскармливания, размещённой в сети Интернет.

Выводы. Несмотря на высокие показатели распространённости грудного вскармливания, в вопросах питания детей первого года жизни остается ещё много проблем. В первую очередь это недостаточная профилактика гипогалактии и недостаточное информирование родителей участковыми врачами-педиатрами.

Ключевые слова: грудное вскармливание, искусственное вскармливание

© Bulletin of Medical Internet Conferences, 2019

ID: 2019-08-376-T-19077 Тезис

Картавых А.К., Петрухина Е.А., Спиваковская А.Ю.

Исследование уровня осведомленности родителей по вопросам вакцинопрофилактики

ФГБОУ ВО Саратовский ГМУ им. В.И. Разумовского Минздрава России, кафедра госпитальной педиатрии и неонатологии

Актуальность. Инфекционная заболеваемость среди детей - одна из глобальных проблем современного здравоохранения, однако, в последнее время регистрируется возросшая доля отказов немедицинского характера от проведения профилактических прививок.

Цель работы: определить приверженность и осведомленность родителей по вопросам вакцинопрофилактики.

Материал и методы. Проведено анкетирование 53 родителей или законных представителей детей, относящихся к контингенту ГУЗ «Саратовская городская поликлиника №16». Каждому участнику было предложено ответить на 14 вопросов анонимной авторской анкеты. Обработка данных проводилась с помощью программы Microsoft Office Excel.

Результаты. Участники опроса были разделены на 3 возрастные группы: в группу А вошли респонденты в возрасте от 20 до 29 лет (10 человек), в группу Б - от 30 до 39 лет (33 человека), в группу В – от 40 до 50 лет (10 человек). Максимальная приверженность к вакцинации была зарегистрирована в группе Б, где 28 человек выразили свое положительное отношение к программе вакцинопрофилактики, так же в этой группе был отмечен максимальный процент привитых детей согласно национальному календарю – 85%. Негативное отношение к вакцинопрофилактике было зарегистрировано в группе А, где был отмечен низкий образовательный уровень респондентов – 50% имели среднее профессиональное образование. Кроме того, в этой же группе 65% респондентов указали в качестве основного источника информации - мнение окружающих (родственники, знакомые) и средств массовой информации (интернет, телевидение).

Выводы. В результате проведенного исследования была определена наименее приверженная к вакцинопрофилактике группа родителей в возрасте от 20 до 29 лет на выбор которых в большей степени влияют советы родственников, знакомых и данные СМИ. Таким образом, эта категория родителей требует прицельной и наиболее качественной санитарно-просветительской работы со стороны участковой педиатрической службы.

Ключевые слова: вакцинопрофилактика

Bulletin of Medical Internet Conferences (ISSN 2224-6150)
2019. Volume 9. Issue 8

Скорая неотложная и анестезиолого-реанимационная помощь

ID: 2019-08-4-A-18843 Краткое сообщение

Магадова А.С.

Новая методика пункции эпидурального пространства на уровне ThIV-ThV

ФГБОУ ВО Саратовский ГМУ им. В.И. Разумовского Минздрава России

Научный руководитель: д.м.н. Пригородов М.В.

Резюме

Выполненная работа относится к анестезиологии-реаниматологии. Разработанная методика может быть использована в торакальной, абдоминальной хирургии в периоперационный период, и при проведении интенсивной терапии.

Упрощается пункция эпидурального пространства и ускоряется выполнение манипуляции. Это достигается тем, что иглу вводят снизу вверх на уровне Thiv-Thv, через середину межостистого промежутка Thiv-Thv под углом 49° к дорсальной плоскости, проведенной через вершины остистых отростков Thiv, Thv, Thvi.

Ключевые слова: пункция, эпидуральное пространство, анестезия

Введение

Пункцию эпидурального пространства можно осуществить на уровне шейного, грудного, поясничного отделов позвоночника. Пункция в области шейных и грудных позвонков сложнее, чем в области поясничных, требует большого опыта и сопряжена с множеством рисков. Это связано с индивидуальными анатомическими особенностями ориентации остистых отростков позвонков в виде "черепичной кровли" и небольшим расстоянием между ними.

Анализ источников литературы показывает, что основным осложнением при проведении эпидуральной анестезии является непреднамеренная пункция твёрдой мозговой оболочки.

Цель работы: упрощение способа пункции эпидурального пространства.

Материал и методы

Угол наклона пункционной иглы получен опытным путем при анализе 33 рентгеновских снимков грудного отдела позвоночника у мужчин и женщин с разными индексами массы тела. На рентгенограмме в боковой проекции измерялся угол, образованный прямой, проходящей перпендикулярно к дорсальной плоскости, проведенной через вершины остистых отростков Thiv, Thv, Thvi и прямой, проходящей параллельно осям остистых отростков Thiv-Thv, строго посредине расстояния между ними. Клинические исследования были проведены у 30 пациентов различного гендерного состава и антропометрическими данными под контролем транспортира. Исследование было проведены после получения у пациентов добровольного информированного согласия на медицинское вмешательство и соответствуют Хельсинскому кодексу профессиональной этики.

Результаты и обсуждение

Измеренный угол рентгенологическим путём находился в пределах 49° на уровне Thiv-Thv, что нашло подтверждение при клинических исследованиях. На основании полученных данных становится возможным пунктировать эпидуральное пространство под углом 49°. Таким образом, выявлено, что угол наклона осей остистых отростков Thiv-Thv постоянный, исключая случаи врожденной или приобретенной патологии позвоночника.

При пункции эпидурального пространства на уровне Thiv-Thv под углом 49° сокращается время манипуляции и снижается ее травматичность.

Аналогичные признаки не обнаружены в известных способах пункции эпидурального пространства. Следовательно, предложенный способ обладает новизной существенных признаков и практической значимостью.

Клинический пример. Пациент Н.К.С., 68 лет. Рост 175 см, масса тела 93 кг. Диагноз: острый инфаркт миокарда. Осложнения: некупирующийся болевой синдром. Выполнена продленная эпидуральная блокада на уровне Thiv-Thv под углом 49° одномоментно. Манипуляция была выполнена точно, атравматично. Угол наклона иглы контролировался транспортиром.

Вывод

Выполнение пункции и катетеризации эпидурального пространствана уровне Thiv-Thv под углом 49° обеспечивает безопасность и ускоряет манипуляцию, что снижает риск возникновения серьезных осложнений.

Литература

1. Пригородов М.В., Жданов Г.Г. (СССР). Способ пункции перидурального пространства А.с. № 1811808 СССР, МКИ5 А 61 В 17/00 № 4905024/14; Заявл. 22.01.91; Опубл. 30.04.93; Бюл. № 16. - С. 2.
2. Bonica J.J. Continuous peridural block // Anesthesiology. 1956 Jul-Aug;17(4):626-30. Blomberg, S Effects of thoracic epidural anesthesia on coronary arteries and arterioles in patients with coronary artery disease / S. Blomberg, H Emanuelsson, H. Kvist, C. Lamm, J. Pontén, F. Waagstein, S.E. Ricksten // Anesthesiology. 1990 Nov;73(5):840-7.
3. Joshi, G.P. A systematic review of randomized trials evaluating regional techniques for postthoracotomy analgesia / G.P. Joshi, F. Bonnet, R. Shah, R.C. Wilkinson, F. Camu, B. Fischer, E.A. Neugebauer, N. Rawal, S.A. Schug, C. Simanski, H. Kehlet // Anesth Analg. 2008 Sep;107(3):1026-40.

 © Bulletin of Medical Internet Conferences, 2019

Терапия

ID: 2019-08-3928-T-18783 Тезис

Нетесонова Ю.В.

Распространенность заболеваний щитовидной железы в Саратовской области

ФГБОУ ВО Саратовский ГМУ им. В.И. Разумовского Минздрава России, кафедра эндокринологии

Научные руководители: к.м.н. Чобитько В.Г., к.м.н. Максимова О.В.

Введение. В структуре эндокринной патологии заболевания щитовидной железы (ЩЖ) занимают первое место в связи с широким распространением йодной недостаточности, которая характерна для Российской Федерации, в частности, территории Поволжья. Основным клиническим проявлением хронического йоддефицита у взрослого населения является эндемический зоб (ЭНДЗ).

Цель: исследование динамики эпидемиологических показателей болезней ЩЖ в Саратовской области за 2009 и 2017 гг.

Материал и методы. Изучены показатели распространенности и заболеваемости ЭНДЗ, диффузным токсическим зобом (ДТЗ), гипотиреозом в 8 районах Саратовской области за 2009 и 2017 г.г. на основе статистических данных по заболеваниям ЩЖ в Саратовской области (Форма № 12). Статистический анализ проведен с использованием критерия Манна-Уитни.

Результаты. Общая распространенность и заболеваемость болезней ЩЖ в 2017 г. не отличалась от показателей 2009 г. Снизилась распространенность ЭНДЗ: 26,02±4,73 в 2009 г., 16,66±4,68 в 2017 г. (p=0,003) и его заболеваемость: 1,70±0,35 в 2009 г. и 0,41±0,17 в 2017 г. (p=0,003). Увеличилась распространенность гипотиреоза: 2,38±0,27 в 2009 г. и 4,50±0,71 в 2017 г. (p=0,04) и его заболеваемость: 0,18±0,03 в 2009 г и 0,97±0,07 (p=0,03). Не обнаружено достоверных различий в распространенности и заболеваемости ДТЗ. Наиболее высокие показатели распространенности и заболеваемости ЭНДЗ сохранялись в Калининском и Дергачевском районах. Большинство больных с ЭНДЗ (82%) были в возрасте от 18 до 45 лет, пациенты с гипотиреозом (70%) - старше 40 лет.

Выводы. За последние 9 лет в 8 обследованных районах Саратовской области отмечен рост распространенности и заболеваемости гипотиреозом, снижение – эндемическим зобом.

Ключевые слова: щитовидная железа, распространенность

ID: 2019-08-8-T-18788 Тезис

Бурджулиани М.А.

Особенности клинического течения пневмонии у пациентки старческого возраста

ФГБОУ ВО Саратовский ГМУ им. В.И. Разумовского Минздрава России, кафедра терапии, гастроэнтерологии и пульмонологии

Научный руководитель: д.м.н. Шаповалова Т.Г.

Больная О.,79 л., поступила в пульмонологическое отделение в начале январе 2019 г с жалобами на одышку при умеренной физической нагрузке, непродуктивный кашель, повышение температуры, выраженную слабость. Заболела остро, около недели назад. Амбулаторное лечение без эффекта. Госпитализирована с подозрением на пневмонию. Экспресс тест на грипп АН1N1 отрицательный. В анамнезе - артериальная гипертония, ОНМК, с 2018 года - персистирующая форма фибрилляции предсердий.

При поступлении в стационар состояние тяжелое. Кожа бледная, сухая, ЧД 23 в мин, ЧСС - 76 в мин, гипотония 100 и 70 мм рт ст. Физикально в легких отмечалось жесткое дыхание, влажные мелкопузырчатые хрипы в нижних отделах, Sa02 86%, на фоне оксигенотерапии - 98%. ОАК: лейкоцитоз 12тыс.(н 70%, п 3%, л 24%,м 3%), Hb 98 г/л, эр. 3.65 млн, тр. 378 тыс, СОЭ 42 мм/ч.; мочевина 8,54ммоль/л, креатинин 129 ммоль/л, АЛТ 93ед/л, АСТ 100 ед/д. При рентгенографии легких отмечалось затемнение легочных полей негомогенного двустороннего характера. Тень сердца расширена влево. По данным допплер-Эхо-КГ: нарушение диастолической функции левого желудочка по псевдонормальному типу, умеренная недостаточность клапанов сердца, СДЛА 64 мм рт. ст.

Несмотря на дезинтоксикационную, антибактериальную, муколитическую, бронхолитическую, антикоагулянтную, антиаритмическую и оксигенотерапию состояние пациентки прогрессивно ухудшалось. Нарастала дыхательная недостаточность, усугублялись нарушения гемодинамики с тенденцией к гипотонии, тахиаритмии, полиорганной недостаточности с нарастанием печеночных трансаминаз, увеличением азота мочевины и креатинина крови, свертывающей системы крови. Непосредственная причиной летального исхода стала фибрилляция желудочков. При патологоанатомическом исследовании выявлены пневмония справа S1-3, слева в S3-6,8 с исходом в карнификацию. Это наблюдение иллюстрирует как необычный исход пневмонии, так и сложность ведения пациентки старческого возраста с коморбидностью - декомпенсацией сердечно- сосудистой патологии на фоне инфекционного процесса в легких.

Ключевые слова: пневмония, карнификация, коморбидность, декомпенсация кровообращения

 © Bulletin of Medical Internet Conferences, 2019

ID: 2019-08-8-T-18789 Тезис

Береза Н.А.

Опыт лечения идиопатического легочного фиброза нинтеданибом (клиническое наблюдение)

ФГБОУ ВО Саратовский ГМУ им. В.И. Разумовского Минздрава России, кафедра терапии, гастроэнтерологии и пульмонологии

Научный руководитель: д.м.н. Шаповалова Т.Г.

Пациенту Х., 60 лет, в 2013 году было диагностировано интерстициальное заболевание легких. Был назначен преднизолон 30 мг/сут со снижением дозы до поддерживающей 10 мг/сут. В 2016 г получил пульс-терапию метипредом 500 мг №3. В 2017 при выполнении компьютерной томографии с высоким разрешением (ВРКТ) была выявлена отрицательная динамика в виде появления множественных тракционных бронхоэктазов, нарастания ретикулярных изменений, уменьшения объема легких, преимущественно за счет нижних долей, умеренно выраженного «матового стекла».

Объективно: изменение концевых фаланг пальцев в виде «барабанных палочек»; при аускультации - конечно-инспираторная крепитация ниже угла лопатки с обеих сторон. Спирометрия выявила нарушения функции внешнего дыхания по смешанному типу резкой степени. Был выставлен диагноз идиопатического легочного фиброза (ИЛФ). Так как предшествующая терапия преднизолоном оказалась неэффективной, было принято решение об его отмене и назначении нинтеданиба в дозе 300 мг/сут.

На фоне четырехмесячной терапии была отмечена стабилизация состояния пациента: уменьшение одышки, площади и интенсивности выслушиваемой конечно-инспираторной крепитации. Также было отмечено отсутствие выраженной отрицательной динамики по данным спирометрии и ВРКТ легких, а также удлинение дистанции в тесте с 6МХ на 50 м. Побочные эффекты терапии нинтеданибом были умеренными, в виде диареи легкой степени, купирующейся приемом лоперамида. Пациенту было рекомендовано продолжение антифиброзной терапии по жизненным показаниям.

Ключевые слова: лечение идиопатического легочного фиброза нинтеданибом

ID: 2019-08-4109-T-18808 Тезис

Ватрасова С.И.

Первичная лимфома сердца под маской миоперикардита: клинический случай

ФГБОУ ВО Саратовский ГМУ им. В.И. Разумовского Минздрава России, кафедра терапии, гастроэнтерологии и пульмонологии

Научный руководитель: д.м.н. Рябова А.Ю.

Частота первичных лимфом сердца крайне небольшая, что ставит их в ранг редких заболеваний сердца.

Описание клинического случая. Пациентка С., 50 лет, была госпитализирована 31.08.2017 в кардиологическое отделение ГКБ №8 г. Саратова. С весны 2017г. отметила снижение толерантности к физической нагрузке. На ЭКГ, снятой в поликлинике, зафиксирована полная АВ-блокада. При осмотре состояние средней тяжести. Тоны сердца приглушены, ЧСС=пульс 42 уд/мин; АД 110/70 мм рт. ст. На ЭКГ ритм из АВ-соединения, снижение вольтажа з. R в грудных отведениях. ЭхоКГ выявила сепарацию листков перикарда, слабо флотирующие нити фибрина за всеми отделами. Был заподозрен миоперикардит, подострое течение, осложненный полной АВ-блокадой. Осмотрена кардиохирургом, рекомендована антибактериальная терапия. На фоне проводимой терапии, включавшей ГКС, улучшения клинико-инструментальных показателей не было. На ЭКГ сохранялась полная АВ-блокада, появились эпизоды фибрилляции предсердий. В связи с отсутствием положительной динамики в течении заболевания, направлена в ФГБУ «НМИЦ им. В. А. Алмазова» Минздрава России. Проведенная МСКТ ОГК позволила диагностировать заболевание: Диффузная крупноклеточная В-клеточная лимфома IV ст, с поражением сердца, клетчатки средостения. Осложнение: Полная АВ-блокада. Персистирующая форма ФП, брадисистолия. Имплантация ПЭКС DDDR 26.11.2017. ХСН 2 ФК. Двусторонний плеврит от 24.11.2017. Была переведена в отделение онкогематологии. С 24.11.2017 был проведен курс ПХТ по протоколу R-DA-EPOCH. Отмечалась положительная динамика в виде регресса интерстициальных изменений правого легкого, умеренного регресса объема правостороннего гидроторакса, гидроперикарда.

Выводы. У данной пациентки клиническая маска первичной лимфомы сердца напоминала клинику перикардита, ассоциированного с поражением миокарда. Современные методы визуализации сердца позволили диагностировать редкое заболевание, что дало возможность своевременно провести химиотерапевтическое лечение и добиться состояния стойкой ремиссии заболевания.

Ключевые слова: лимфома сердца под маской миоперикардита

 © Bulletin of Medical Internet Conferences, 2019

ID: 2019-08-8-T-18811 Тезис

Козлов А.Е., Ходунова В.А., Силкина А.А.

Частота выявления синдрома старческой астении у пациентов с артериальной гипертонией в амбулаторной практике

ФГБОУ ВО Саратовский ГМУ им. В.И. Разумовского Минздрава России

Научный руководитель: к.м.н. Красникова Н.В.

Введение. Наличие артериальной гипертонии (АГ) у пожилых пациентов является важной детерминантой развития синдрома старческой астении (ССА). Ассоциация ССА и АГ повышает риск развития зависимости от посторонней помощи, ухудшает прогноз пациента, а в случае агрессивной антигипертензивной терапии (АГТ) повышает риск падений, что в свою очередь меняет тактику ведения пациентов.

Цель: выявить и оценить частоту встречаемости ССА у пациентов с АГ в различных возрастных группах.

Материал и методы. В исследовании приняли участие пациенты, обратившиеся в поликлиники г. Саратова за медицинской помощью (независимо от повода обращения). Первая группа составила 100 пациентов 60 - 86 лет с установленным диагнозом АГ и вторая группа 30 пациентов 60 - 86 лет без установленного диагноза АГ. С помощью скринингового опросника «Возраст не помеха» проведено анкетирование пациентов.

Результаты. В первой группе пациенты пожилого возраста составили - «хрупкие» - 36% (15), «прехрупкие» - 42% (17), «крепкие» - 22% (10). В возрасте 60-64 года было выявлено: «хрупких» - 25% (4), «прехрупких» - 44% (7), «крепких» - 31% (5); в возрасте 65-69 лет: «хрупких» - 36% (5) , «прехрупких» - 43% (6), «крепких» - 21% (3); в возрасте 70-74 года: «хрупких» - 50% (6) , «прехрупких» - 33% (4) , «крепких» - 17% (2). В группе старческого возраста было выявлено: «хрупких» - 68% (39), «прехрупких» - 24% (14), «крепких» - 8% (5). В возрасте 75-79 лет: «хрупких» - 52% (15), «прехрупких» - 31% (9), «крепких» - 17% (5); в возрасте 80 и более лет: «хрупких» - 83% (24), «прехрупких» -17% (5), «крепких» - 0%. Во второй группе пациенты пожилого возраста составили - «хрупкие» - 0% (0), «прехрупкие» - 38% (8), «крепкие» - 62% (13). Так, в возрасте 60-64 года было выявлено: «хрупких» - 0% (0), «прехрупких» - 11% (1), «крепких» -89% (8); в возрасте 65-69 лет: «хрупких» - 0% (0) , «прехрупких» - 42% (3), «крепких» - 58% (4); в возрасте 70-74 года: «хрупких» - 0% (0) , «прехрупких» - 80% (4) , «крепких» - 20% (1). В группе старческого возраста было выявлено: «хрупких» - 44% (4), «прехрупких» - 33% (3), «крепких» - 23% (2). В возрасте 75-79 лет: «хрупких» - 25% (1), «прехрупких» - 25% (1), «крепких» - 50% (2); в возрасте 80 и более лет: «хрупких» - 60% (3), «прехрупких» - 40% (2), «крепких» - 0%.

Выводы. Таким образом, с возрастом растет частота развития ССА, однако, у пациентов с АГ ССА встречается чаще и в более ранних возрастных группах в сравнении с пациентами без АГ, что возможно связано с интенсивной АГТ, которая способна усугубить или мимикрировать некоторые гериатрические синдромы, что в свою очередь приводит к ухудшению состояния здоровья, в связи с чем тактика ведения пациентов пожилого и старческого возраста с АГ должна определяться наличием старческой астении с последующей комплексной гериатрической оценкой и консультацией гериатра.

Ключевые слова: синдром старческой астении, артериальная гипертония

Bulletin of Medical Internet Conferences (ISSN 2224-6150)
2019. Volume 9. Issue 8

ID: 2019-08-8-T-18818 Тезис

Гаврищук Т.В.

Случай множественной миеломы, впервые выявленной у пациента с патологией легких (клиническое наблюдение)

ФГБОУ ВО Саратовский ГМУ им. В.И. Разумовского Минздрава России, кафедра терапии, гастроэнтерологии и пульмонологии

Научный руководитель: к.м.н. Шашина М.М.

Пациент, 68 л в течение 3 лет неоднократно находился в пульмонологическом отделении по поводу пневмонии, обострения ХОБЛ. В 2018 г кроме легочной патологии выявлены УЗ-признаки диффузных изменений почек, печени, гепатомегалия, умеренно выраженный мочевой синдром (лейкоцитурия, эритроцитурия). Периодически отмечал кровохарканье в виде прожилок крови в мокроте. По данным Ro ОГК, КТ ОГК диффузный пневмосклероз, пневмофиброз.

Ухудшение состояния без видимых причин с января 2019 г, когда наросла одышка, кашель с эпизодом кровохарканья, субфебрильная лихорадка. Появилась протеинурия до 1 г/л с умеренными изменениями мочевого осадка. Резкое ухудшение в феврале: слабость, утомляемость, кровохарканье, носовые кровотечения. Лабораторно: анемия средней степени тяжести (Hb 74 г/л, эр. $2,6*10^{12}$/л), тромбоцитопения (снижение с 87 до $57*10^{9}$/л), повышение СОЭ (с 28 до 49 мм/ч), нарастание азотемии до: мочевина 19 ммоль/л, креатинин 367 мкмоль/л, наросла протеинурия до 3.3 г/л в ОАМ, суточная протеинурия 0.09 г/л при скудном мочевом осадке, общий белок в крови до 112 г/л. По УЗИ почек - повышение эхогенности паренхимы. Ro костей таза, черепа, подвздошных костей: без патологии. Выполнена стернальная пункция. Выявлено угнетение мегакариоцитарного и красного ростка, плазмоклеточная инфильтрация 66%. Электрофорез белка крови — М-градиент в гамма-фракции 37.65%. В моче выявлены парапротеины Ig A лямбда, белок Бенс-Джонса в виде свободных легких цепей лямбда 0.2 г/л. Гематологом установлен диагноз множественной миеломы, пациент переведен в отделение гематологии. Особенностью данного случая является отсутствие костной патологии, манифестация процесса с развития о. почечного повреждения. Предшествующие симптомы в виде кровоточивости, мочевого синдрома, гепатомегалии трактовались в рамках легочной патологии, но ретроспективно можно считать их проявлениями развивающейся миеломной болезни.

Ключевые слова: множественная миелома, патология легких

 © Bulletin of Medical Internet Conferences, 2019

ID: 2019-08-8-T-18831 Тезис

Пынзарь А.Н.

Тяжелая бронхиальная астма: что мы можем сделать сегодня

ФГБОУ ВО Саратовский ГМУ им. В.И. Разумовского Минздрава России, кафедра госпитальной терапии лечебного факультета

Научный руководитель: д.м.н. Кароли Н.А.

Контроль бронхиальной астмы – сложная задача. Перспективным направлением в лечении неконтролируемой астмы является использование биологических агентов.

Пациентка К., 62 лет, в декабре 2013 г. обратилась с жалобами на одышку постоянного характера в покое и при физической нагрузке, заложенность в грудной клетке, приступообразный кашель с трудноотделяемой вязкой мокротой.

Больна с ноября 2011 г., когда на фоне ОРЗ впервые отмечались приступы экспираторной одышки. Заболевание имело тяжелое течение с частыми обострениями. Приступы провоцируются ОРЗ, физической нагрузкой, приемом НПВП. Имеется длительный анамнез курения (20 пачка/лет).

При проведении спирографии $ОФВ_1$ 42%, $ОФВ_1$/ФЖЕЛ 65%, проба с бронхолитиком положительная. С февраля 2013 г. начат прием Симбикорта 160/4,5 мкг 4 инг./сут. Несмотря на терапию, сохранялась выраженная бронхообструкция ($ОФВ_1$ 33%). В связи с этим проводилась дифференциальная диагностика между фенотипом бронхиальной астмы с фиксированной бронхообструкцией и фенотипом ХОБЛ с обратимой бронхообструкцией. Проведена динамическая пикфлоуметрия на фоне терапии Преднизолоном 40 мг в сутки.

При повторной консультации отмечено значимое повышение ПСВ. Установлен диагноз: «Бронхиальная астма, тяжелое неконтролируемое течение».

В связи с отсутствием контроля начат прием Серетида 500/50 мкг 2 раза в день. В течение года было несколько обострений с применением системных ГКС, в связи с чем к терапии добавлена Спирива. Состояние пациентки стабильное, но полный контроль не достигнут (ОФВ1 66%, тест ACQ 1,83). В общем анализе крови: эозинофилы 8%.

С 2014 года начата терапия моноклональными антителами к интерлейкину 5, продолжена терапия Серетидом и Спиривой. На фоне лечения биологическим агентом в течение 4 лет показатели ФВД в норме, пациентка симптомов не предъявляет, ведет активный образ жизни, не было ни одного обострения, отменена Спирива.

Выводы. Тяжелая бронхиальная астма – повод к анализу фенотипа каждого случая бронхиальной астмы. У данной пациентки фенотип тяжелой эозинофильной бронхиальной астмы, что дало возможность проводить эффективную терапию биологическими агентами.

Ключевые слова: бронхиальная астма, биологические агенты

ID: 2019-08-8-T-18837 Тезис

Ерина К.С.

Статин-индуцированная миопатия у пациента с нестабильной стенокардией

ФГБОУ ВО Саратовский ГМУ им. В.И. Разумовского Минздрава России, кафедра госпитальной терапии лечебного факультета

Научный руководитель: к.м.н. Пономарева Е.Ю.

Статины используются для лечения и профилактики сердечно-сосудистых заболеваний в кардиологической практике около 40 лет, характеризуются высоким профилем безопасности, однако обладают и побочными эффектами, в частности, индукцией статин-индуцированной миопатии (СИМ).

Цель работы: продемонстрировать тяжелое мышечное поражение, развившееся за короткий период на фоне приема аторвастатина, и проанализировать причины его возникновения.

Описание клинического случая. Мужчина 52 лет госпитализирован в кардиологическое отделение ГУЗ «Областная клиническая больница г. Саратова» с клиникой острого коронарного синдрома и одновременно возникшей выраженной слабостью в проксимальных отделах верхних и нижних конечностей. Проявления стенокардии в анамнезе около года. Два месяца назад находился на лечении в одном из городских стационаров по поводу стенокардии напряжения II функционального класса, где среди прочих медикаментов (бисопролол, эналаприл, ацетилсалициловая кислота) впервые назначен аторвастатин в дозе 80 мг/сут. Уровень холестерина крови соответствовал норме (4,6 ммоль/л). Пациент страдает умеренной артериальной гипертензией, сахарным диабетом 2 типа и злоупотребляет алкоголем. При объективном обследовании выявлены слабость и болезненность проксимальных групп мышц нижних конечностей и плечевого пояса, умеренная гепатомегалия. На ЭКГ данных за инфаркт миокарда нет. Из результатов дополнительного исследования отмечены лейкоцитоз($15,6*10^{9/}$/л), повышение в крови маркеров мышечного повреждения, многократно превышающее норму (КФК-11331 Ед/л (N до 190), КФК МВ- 323 Ед/л (N до 24)), минимальные признаки почечного повреждения (незначительные эритроцитурия и протеинурия), повышение цитолитических ферментов печени (3-5 N), первичное мышечное поражение при электромиографии. Проведенное обследование не выявило опухоли, что позволило исключить паранеопластический полимиозит. После отмены статинов и назначения 150 мг метилпреднизолона в/в в течение 7 дней с последующим приемом 15 мг преднизолона per os проявления миопатии полностью исчезли, в течение двух месяцев нормализовались и лабораторные показатели.

Выводы. Приведенное наблюдение демонстрирует развитие редкого и опасного осложнения - СИМ – у пациента с факторами риска (сахарный диабет, алкогольное поражение печени). Острота и тяжесть СИМ у пациента вызвали необходимость дифференциальной диагностики с дебютом полимиозита, в том числе паранеопластического. Вероятен аутоиммунный генез СИМ, т.к. потребовалась не только отмена препаратов, но и назначение преднизолона. Пациенту показано генетическое консультирование с целью выявления соответствующих маркеров СИМ.

Ключевые слова: статины, миопатия

 © Bulletin of Medical Internet Conferences, 2019

ID: 2019-08-1749-T-18871 Тезис

Тлепсерукова С.А.

Результативность использования Диаскинтеста в диагностике туберкулеза легких у взрослых

ФГБОУ ВО Саратовский ГМУ им.В.И. Разумовского Минздрава России, кафедра фтизиатрии

Научный руководитель: д.м.н. Салина Т.Ю.

Актуальность. В России впервые в мировой практике разработан на базе двух рекомбинантных белков ESAT-6/CFP-10 препарат Диаскинтест® (ДСТ), предназначенный для своевременного выявления туберкулеза (ТБ) у детей и подростков, дифференциальной диагностики инфекционной и поствакцинальной аллергии и оценки активности ТБ. Использование ДСТ для диагностики ТБ и его дифференциальной диагностики с другой патологией у взрослых мало изучено.

Цель: определить эффективность использования ДСТ у взрослых для диагностики ТБ легких.

Материал и методы. Обследованы 50 пациентов в возрасте от 18 до 67 лет с разными формами ТБ, находящиеся на лечении в ОКПТД в 2018-2019 г. Клинические формы ТБ представлены: очаговый - у 5 (10%), инфильтративный – у 30 (60%), туберкулема – у 8 (16%), диссеминированный ТБ – у 7 (14%). Пациенты распределены на 2 группы в зависимости от наличия бактериовыделения. Группу 1 составили 23 (46%) больных с бактериовыделением (МБТ+), в группу 2 включены – 27 (54%) пациентов у которых МБТ в мокроте не были обнаружены ни какими методами (МБТ-). Для анализа проведена выкопировка данных о результатах ДСТ из медицинской документации (истории болезни и амбулаторные карты).

Результаты. Среди всех пациентов положительный результат ДСТ получен в 32/50 (64%) случаях. В группе 1 положительный результат ДСТ зарегистрирован у 22 (95,6%) человек, среднее значение размера папулы – 15,9±5,3 мм, интервал колебаний - 0–26 мм, Мода -20, в группе 2 - положительный ДСТ получен у 10 (37%), среднее значение – 3,7±4.7 мм, интервал колебаний 0-18, Мода - 0, $p<0,005$.

Выводы. В целом у взрослых больных ТБ легких чувствительность ДСТ составила – 64% и отличается достоверно более высокой чувствительностью у пациентов с бактериовыделением –95,6% по сравнению с больными ТБ с МБТ(-) – 37%. У пациентов с ограниченными формами ТБ при отсутствии микробиологического подтверждения диагноза использование ДСТ требует осторожной интерпретации и применения дополнительных методов верификации диагноза.

Ключевые слова: диаскинтест, туберкулез

ID: 2019-08-8-T-18875 Тезис

Шестеркина Ю.В.

Фуросемид-ассоциированная нефропатия. Клинические наблюдения

ФГБОУ ВО Саратовский ГМУ им. В.И. Разумовского Минздрава России

Научный руководитель: к.м.н. Волошинова Е.В.

Фуросемид-ассоциированная нефропатия – лекарственное поражение почек, обусловленное бесконтрольным приемом фуросемида.

В нефрологическое отделение Областной клинической больницы (г. Саратов) госпитализирована пациентка Е., 37 л. Жалобы на отеки лица, стоп. Последние 4 года принимала фуросемид по поводу периодических отеков лица до 50 таблеток в неделю. В сентябре 2018 г. при обострении панкреатита (боли в правых отделах живота, диарея, повторная рвота) наблюдалось снижение АД до 70 и 40 мм рт. ст. Диагностировано острое почечное повреждение (ОПП) преренального генеза (креатинин крови 735 мкмоль/л). На фоне инфузионной терапии – нормализация функции почек. При поступлении: отеки лица, нижних конечностей, АД 90 и 60мм рт. ст., индекс массы тела (ИМТ) 17,3, Hb 86 г/л, лейкоцитоз $13,6\times10^9$/л, удельная плотность мочи 1012, креатинин 138 мкмоль/л. Нефробиопсия: выраженная гиперплазия и гипертрофия юкстагломерулярного аппарата клубочков, острое повреждение эпителия канальцев, умеренное тубулоинтерстициальное воспаление и фиброз. Заключение: гистологическая картина в сочетании с данными анамнеза и клиническими проявлениями характерна для фуросемид-ассоциированной нефропатии. На фоне терапии преднизолоном 30 мг/сутки сохранялось повышение креатинина крови 150-160 мкмоль/л более трех месяцев, что свидетельствует о наличии хронической болезни почек (ХБП) стадии С 3А.

Пациентка Е., 27 л., жалобы на отеки лица, нижних конечностей В 2006-2011 гг. по поводу отеков лица принимала фуросемид до 1 упаковки в неделю. В 2015 г. диагностирован хронический пиелонефрит, на фоне обострения в мае 2017 г. - повышение креатинина крови до 197 мкмоль/л, повышение АД до 150 и 100 мм рт. ст. При поступлении: отеки лица, стоп, АД 140 и 90 мм рт.ст., ИМТ 18,5, Hb 77 г/л, креатинин 301мкмоль/л, протеинурия 2 г/л, лейкоцитурия, гематурия. Нефробиопсия - хронический тубулоинтерстициальный нефрит (ХТИН), диффузный глобальный и сегментарный гломерулосклероз, что позволило диагностировать развитие ХБП стадии С4.

Представленные случаи демонстрируют различные механизмы почечного повреждения, обусловленные приемом фуросемида: от классического лекарственного ХТИН до сочетанного (преренальное ОПП, интерстициальный нефрит, калийпеническая почка). Все механизмы являются по своей природе лекарственными.

Ключевые слова: фуросемид-ассоциированная нефропатия, лекарственное поражение почек

 © Bulletin of Medical Internet Conferences, 2019

ID: 2019-08-8-T-18893 Тезис

Коваленко О.К., Полтанова К.С.

Лекарственная терапия как причина острого почечного повреждения (по данным нефрологического отделения ГУЗ «Областная клиническая больница», г. Саратов)

ФГБОУ ВО Саратовский ГМУ им. В.И. Разумовского Минздрава России

Научный руководитель: к.м.н. Волошинова Е.В.

Актуальность. Среди причин терминальной почечной недостаточности в последние годы увеличился вклад лекарственного острого повреждения почек (ОПП). Ведущим фактором риска развития лекарственного ОПП является наличие предшествующей хронической болезни почек (ХБП).

Цель исследования: изучить структуру лекарственного поражения почек (ЛПП) в Саратовской области.

Материал и методы. Проведен ретроспективный анализ историй болезни 231 пациента, находившихся в нефрологическом отделении ГУЗ «Областная клиническая больница» в 1998-2019 г. с диагностированным поражением почек лекарственного генеза (120 женщина, 111 мужчин, средний возраст 51 год).

Результаты. Острые формы ЛПП диагностированы у 141 (61%) пациента, из них женщин - 77 (54,6%), мужчин 64 (45,4%), возраст от 17 до 86 лет. У 71 (50,4%) пациентов наблюдался неолигурический вариант ОПП. К моменту неблагоприятного лекарственного воздействия у 90 (63,8%) пациентов анамнестически имелась почечная патология. Артериальной гипертензией страдали 45 (31,9%) пациентов, у 25 (17,7%) из них признаки гипертонической нефропатии отсутствовали. Предшествующее ЛПП нарушение функции почек различных стадий отмечено у 22 (15,6%) пациентов.

У 35 (24,8%) больного к развитию острых форм ЛПП привело применение нескольких групп препаратов одновременно, чаще всего комбинация нестероидных противовоспалительных препаратов (НПВП), ненаркотических анальгетиков (ННА) и антибиотиков. При монотерапии чаще всего поражение почек вызывали НПВП (45,0%), антибактериальные препараты (15,5%), ННА (10,0%). В 6 случаях причиной острого ЛПП явились рентгеноконтрастные препараты. Применение препаратов в высоких дозах отмечено у 1/3 пациентов. Поводом для назначения препарата в большинстве случаев послужили болевой синдром и инфекционно-воспалительные заболевания. На догоспитальном этапе ЛПП было заподозрено только у 42,2% пациентов, у 20,6% пациентов ЛПП было расценено как обострение основного заболевания.

В процессе лечения 49 (34,8%) пациентам были назначены ГК, 49 (34,8%) пациентам проводился острый гемодиализ.

В исходе острого ЛПП у 104 (73,8%) пациентов отмечено полное или частичное восстановление функции почек, соответствующее 3-4 стадии ХБП, у 28 (19,9%) больных был продолжен хронический гемодиализ в связи с полной утратой почечной функции.

Заключение. Наиболее часто острые формы ЛПП отмечены на фоне приема НПВП. У большинства пациентов острые формы ЛПП развивались на фоне предшествующей патологии почек. Исходы лекарственного ОПП следует расценивать как неблагоприятные (терминальная ХПН, продвинутые стадии ХБП). Пациенты, получающие потенциально нефротоксические препараты, должны быть обследованы на предмет наличия ХБП, что актуально при длительном приеме таких препаратов.

Ключевые слова: лекарственное поражение почек

ID: 2019-08-8-T-18900 Тезис

Симонян М.А.

Успешное ведение беременной пациентки с мультиморбидностью в терапевтическом стационаре

ФГБОУ ВО Саратовский ГМУ им. В.И. Разумовского Минздрава России, кафедра госпитальной терапии лечебного факультета

Научный руководитель: к.м.н. Пономарева Е.Ю.

Актуальность. В последние годы нередко встречается сочетание нескольких заболеваний у женщин во время беременности, что требует особого подхода к ведению с целью успешного родоразрешения и обеспечения необходимого уровня здоровья матери и ребенка.

Цель работы: представить случай успешного ведения беременной пациентки с мультиморбидностью.

Описание клинического случая. Пациентка 24 лет госпитализирована в отделение кардиологии при сроке беременности 28 недель с артериальной гипертензией (АГ) 160 и 110 мм рт ст, сопровождающейся сердцебиением, одышкой, пастозностью стоп. АГ впервые зафиксирована при сроке беременности 20 недель, контролировалась приемом допегита 750 мг/сут. Через 8 недель присоединились одышка, приступы сердцебиения, и на ЭКГ выявлен синдром WPW. 3 года назад диагностирован диффузный эозинофильный фасциит, принимает в качестве поддерживающей терапии 5 мг преднизолона, на данный момент заболевание в стадии медикаментозно индуцированной ремиссии. При объективном исследовании выявлены тахикардия (ЧСС 100 в мин), умеренная АГ (АД-140 и 80 мм рт.ст). На ЭКГ подтверждено наличие синдрома WPW, В типа. Выявлены также гипохромная анемия легкой степени (Нв 109 г/л), незначительная гипопротеинемия (общий белок 61 г/л). Исследование структуры и функций щитовидной железы позволило диагностировать диффузный токсический зоб, тиреотоксикоз (ТТГ 0,07 МЕ/мл, Т3 43 нг/мл, Т4 51 пмоль/мл, АТ к ТПО более 500 МЕ/мл). Генез АГ расценен как смешанный (гестационная, тиреотоксическая). Развитие плода соответствовало норме.

Т.о., у пациентки имелись несколько патологий: АГ, тиреотоксикоз, синдром WPW и диффузный эозинофильный фасциит. В отношении синдрома WPW В типа (дополнительных путей проведения импульса между правыми отделами сердца) выбрана тактика урежения ритма (применение бета-блокаторов, в данной ситуации оказывающих и гипотензивный эффект). Диффузный эозинофильный фасциит - редкое ревматическое заболевание, характеризующееся воспалением фасции, дермы и мягких тканей, - находился в стадии ремиссии, и доза преднизолона ревматологом сохранена прежней. Назначена терапия: допегит 1000 мг/сут, метопролол 150 мг/сут, препараты магния, кальция, железа, преднизолон 5 мг /сут, пропицил 50 мг/сут. Выписана в удовлетворительном состоянии. При сроке 31 недели беременности по поводу эклампсии выполнено экстренное родоразрешение (кесарево сечение), состояние матери и ребенка удовлетворительное (подтверждено через полгода наблюдения).

Выводы. Продемонстрирована возможность успешного ведения беременной с мультиморбидностью. Это стало возможным вследствие междисциплинарного взаимодействиия нескольких специалистов: кардиолога, акушера-гинеколога, эндокринолога, ревматолога.

Ключевые слова: мультиморбидность, беременная, синдром WPW

 © Bulletin of Medical Internet Conferences, 2019

ID: 2019-08-8-T-18914 Тезис

Ломакин М.В.

Болезнь Вильсона-Коновалова: клиническое наблюдение

ФГБОУ ВО Саратовский ГМУ им. В.И. Разумовского Минздрава России, кафедра терапии, гастроэнтерологии и пульмонологии

Научный руководитель: к.м.н. Пахомова А.Л.

Больная М., 29 лет, в августе 2018 года поступила в гастроэнтерологическое отделение с диагнозом: «Хронический гепатит неверифицированной этиологии». Основные жалобы при поступлении: тяжесть в правом подреберье, зуд кожи в ночное время, субиктеричность склер, потемнение мочи. Считает себя больной с середины июля 2018 года, когда на фоне полного благополучия впервые появились вышеуказанные жалобы. Обратилась к гастроэнтерологу по месту жительства, выявлены изменения в БАК. На УЗИ - гепатоспленомегалия, свободная жидкость в межпетельном пространстве.

В рамках первой госпитализации были проведены лабораторно-инструментальные исследования, где основные отклонения были выявлены в БАК. Также пациентка была консультирована окулистом и неврологом (без характерных для какого-либо заболевания отклонений). Для уточнения диагноза была проведена эластометрия (F_4 стадия). Было назначено лечение, на фоне которого наблюдалась положительная динамика. В дифференциальный диагностический поиск входила и болезнь Вильсона-Коновалова, но признаков заболевания на тот момент обнаружено не было.

В конце сентября 2018 года пациентка была госпитализирована повторно, где основные отклонения были выявлены в БАК. На фоне проведённой терапии симптомы купировались и пациентка была выписана в удовлетворительном состоянии. Учитывая быстроту рецидива заболевания и неясность этиологии, было рекомендовано дообследование. Обследование у офтальмолога, предварительный диагноз: начальная катаракта, болезнь Вильсона? В связи с чем, было повторно проведено исследование показателей обмена меди, по результатам которых был установлен диагноз болезни Вильсона-Коновалова. Далее диагноз болезнь Вильсона-Коновалова был подтверждён молекулярно-генетическим методом.

В данном клиническом наблюдении отражены особенности течения и трудности диагностики болезни Вильсона-Коновалова.

Ключевые слова: болезнь Вильсона-Коновалова, гепатит, гепатоспленомегалия

ID: 2019-08-8-T-18915 Тезис

Халидова М.С.

Эрадикация H. pylori в клинической практике

ФГБОУ ВО Саратовский ГМУ им. В.И. Разумовского Минздрава России, кафедра терапии, гастроэнтерологии и пульмонологии

Научный руководитель: к.м.н. Пахомова А.Л.

Под нашим наблюдением находилось 28 больных, которым назначалась эрадикационная терапия. Перед лечением проводилась диагностика инфекции H. pylori, оценивалось наличие показаний и противопоказаний к лечению, лекарственный анамнез, сопутствующая лекарственная терапия. Возраст пациентов составил от 25 до 64 лет, из них 15 женщин и 13 мужчин. У 2 пациентов имелась аллергия к пенициллинам. Большинство пациентов (20 человек) ранее не получали эрадикационная схемы, у 7 эрадикация проводилась однократно, у одной пациентки -двукратно.

Нами назначалась тройная терапия с использованием двойных доз ИПП (20 человек), из них у 12 к тройной терапии был добавлен препарат висмута в стандартной дозе. 7 пациентам назначена квадротерапия с висмутом, одной - схема с левофлоксацином. У 10 пациентов в схему лечения включались пробиотики на весь курс лечения. Продолжительность лечения во всех случаях составила 14 дней.

9 человек сообщили о побочных эффектах терапии (нарушения вкуса диарея, тошнота, абдоминальная боль, диспепсия), которые были выражены минимально и не стали поводом для отмены терапии.

Результаты оценивались минимум через 4 недели после окончания терапии, использовались определение антигена H. pylori в кале или С13 уреазный дыхательный тест. У 21 пациента терапия оказалась эффективной, у 7 эрадикация достигнута не была. Таким образом уровень эрадикации у наблюдаемых нами пациентов составил 75%.

Ключевые слова: эрадикация, H. pylori, квадротерапия

 © Bulletin of Medical Internet Conferences, 2019

ID: 2019-08-8-T-18916 Тезис

Солтамурадов И.Д.

Динамическое наблюдение течения целиакии

ФГБОУ ВО Саратовский ГМУ им. В.И. Разумовского Минздрава России, кафедра терапии, гастроэнтерологии и пульмонологии

Научный руководитель: к.м.н. Пахомова А.Л.

Под нашим наблюдением в течение полутора лет находилась пациентка Б., 27 лет. Заболела через 3 месяца после родов, когда без видимой причины появилась диарея до 10 раз в сутки, быстрое снижение массы тела. Обратилась к врачу, был выставлен диагноз хронического панкреатита, назначено лечение, но самочувствие продолжало ухудшаться. При поступлении в клинику жалобы на обильную диарею до 7-8 раз в сутки, боли в эпигастрии, похудение на 13 кг за 3 месяца (ИМТ 15,6 кг/м2), общую слабость, отеки голеней. Объективно: состояние средней тяжести, питание понижено, тургор кожи снижен, кожа сухая, бледная, отеки голеней; живот вздут, болезненен в околопупочной области. Выявлены признаки синдрома мальабсорбции, асцит, билиарный сладж. Антитела к тканевой трансглутаминазе IgA 10.48 КП, признаки целиакии в биоптатах из ДПК. Назначена строгая аглютеновая диета, проводилась инфузионная терапия, назначались ГКС коротким курсом. На фоне лечения самочувствие значительно улучшилось, стабилизировалась масса тела, нормализовался стул, исчез абдоминальный болевой синдром.

При контрольных обследованиях через 1, 3 и 6 месяцев после выписки из стационара самочувствие удовлетворительное, жалоб не предъявляет, стул оформленный, восстановился вес, потерянный за время болезни. Соблюдает строгую аглютеновую диету.

Повторное обследование в клинике через 1,5 года: жалобы на периодический кашицеобразный стул, дискомфорт в околопупочной области, ИМТ 24,3 кг/м2, живот чувствителен в околопупочной области. Выявлены антитела к тканевой трансглутаминазе IgA, однако титр их снизился. При гистологическом исследовании биоптатов дистальной части ДПК установлено, что нормализация структуры слизистой оболочки не достигнута. При целенаправленном расспросе пациентка признала нарушение аглютеновой диеты.

Таким образом причиной персистенции клинической симптоматики у данной пациентки стало неполное соблюдение аглютеновой диеты.

Ключевые слова: целиакия, аглютеновая диета, тканевая трансглутаминаза

ID: 2019-08-1749-T-18950 Тезис

Щелконогова С.С.

Лекарственная устойчивость возбудителя туберкулеза у больных, злоупотребляющих алкоголем

ФГБОУ ВО Саратовский ГМУ им. В.И. Разумовского Минздрава России, кафедра фтизиатрии

Научный руководитель: к.м.н. Отпущенникова О.Н.

Актуальность. Алкоголизм является известным фактором риска развития туберкулеза (ТБ) с формированием распространенных деструктивных процессов. Но характеристики лекарственной устойчивости (ЛУ) микобактерий туберкулеза (МБТ) у данных лиц изучены не достаточно.

Цель: оценить частоту и спектр ЛУ МБТ у больных ТБ с сопутствующим алкоголизмом.

Материал и методы. Обследованы 66 больных в возрасте от 18 до 76 лет, находящиехся на лечении в мужском отделении Областного клинического противотуберкулезного диспансера г. Саратова в 2019 г. В 1 группе наблюдали 16 пациентов с хроническим алкоголизмом, во 2 группе 50 чел. с умеренным употреблением алкоголя. По формам ТБ группы были сопоставимы: в 1 группе инфильтративный ТБ составил 50,0% (8), очаговый 12,5% (2), туберкулемы 18,8% (3), диссеминированный 12,5% (2), фиброзно-кавернозный ТБ 6,3% (1). Во 2 группе соответственно: 74,0% (37), 2,0% (1), 10,0% (5) 10,0% (5), 4,0% (2) ($p>0,05$). ЛУ определялась молекулярно-генетическими методами и посевами мокроты на жидкие питательные среды Middlebrook 7H9 в системе Bactec MGIT 960 и твердые – Левенштейна-Йенсена и Финна II.

Результаты. В 1 группе преобладали пациенты с деструктивными процессами – 56,3% (9), бактериовыделители – 87,5% (14), во 2 группе - 46,0% (23) ($p>0,05$) и 58,0% (29) ($p<0,05$) соответственно. В 1 группе ЛУ определена у 64,3% (9 из 14) пациентов, в т.ч. полирезистентность 7,1% (1), множественная ЛУ (МЛУ) 50,0% (7), широкая ЛУ (ШЛУ) 7,1% (1). Во 2 группе ЛУ выявлена у 75,9% (22 из 29) больных: монорезистентность у 6,9% (2), полирезистентность у 10,3% (3), МЛУ у 44,8% (13), ШЛУ у 13,8% (4) ($p>0,05$).

Выводы. У больных, злоупотребляющих алкоголем, достоверно чаще выявляется бактериовыделение (87,5%), чем у людей, употребляющих алкоголь умеренно (58,0%). По частоте и спектру ЛУ статистически значимых различий не получено: в обеих группах высокий удельный вес ЛУ из числа бактериовыделителей (64,3% и 75,9%), МЛУ (50,0% и 44,8%), ШЛУ (7,1% и 13,8%).

Ключевые слова: туберкулез, лекарственная устойчивость, алкоголизм

 © Bulletin of Medical Internet Conferences, 2019

ID: 2019-08-8-T-18987 Тезис

Власов А.В., Канаев А.М.

Гастроэнтерологическая симптоматика и характер питания у студентов-медиков

ФГБОУ ВО Саратовский ГМУ им. В.И. Разумовского Минздрава России, кафедра терапии, гастроэнтерологии и пульмонологии

Научный руководитель: к.м.н. Пахомова А.Л.

Для выявления симптомов гастроэнтерологической патологии и оценки характера питания проведено анкетирование 95 студентов СГМУ с помощью разработанной нами анкеты. Возраст опрошенных 18-26 лет, 55 женщин и 40 мужчин.

На наличие симптомов гастроэнтерологической патологии указали 38,9% опрошенных. Самым частым симптомов была боль в верхних отделах живота, которая беспокоила 59% опрошенных. Вторым по частоте симптомом стало неприятное чувство переполнения после приема еды – 59%. У 40.0 % опрошенных отмечался жидкий стул менее 3 дней в месяц, у 3 дня в месяц и более у 8.4 %. Частота стула составила менее 3 раз в сутки у 74.7%, от трёх раз в неделю до 3 раз в сутки у 22.1 % и более 3 раз в сутки у 3.2%. Изжогу два раза в неделю и чаще отметили 11.6%, ежедневно - у 2,1 % опрошенных.

Наиболее беспокоящим симптомом стали вздутие в нижних отделах живота или метеоризм - 23.2 %. Наиболее неприятный симптом впервые появился более 5 лет назад у 26,3% респондентов, а у 38,9% опрошенных он возник в промежутке от 1 до 5 лет назад. В 34.7% случаев возникновение симптомов связано с приёмом пищи.

Большинство студентов считают, что им не удаётся придерживаться принципов рационального питания (68.4 %). Большинство указывали на недостаточное потребление фруктов и овощей: менее 100 г в сутки 38.9%, 200-400 г в сутки 52.6%. 23.2% респондентов потребляет сахар в количестве более 50 г, сладкие напитки пьют 73,7% опрошенных. Жиры в составе кондитерских изделий и готовых продуктов оказались наиболее часто потребляемыми у 33.7%. Фастфуд и полуфабрикаты присутствуют в рационе 92,6% студентов. Йодированную соль используют только 37.9 % респондентов.

Во время приёма пищи отвлекаются на просмотр ТВ или смартфон 94.7 % опрошенных, 42.1 % делает это при каждом приеме пищи.

Выводы:

1. Симптомы, типичные для патологии ЖКТ отмечают 59% студентов, чаще всего встречается боль в верхней части живота, наиболее беспокоящим симптомом стало вздутие живота и метеоризм.
2. Большинству студентов не удаётся придерживаться принципов рационального питания: рацион содержит недостаточное количество клетчатки, избыток сахара и жиров.

Ключевые слова: гастроэнтерологическая симптоматика, характер питания

Bulletin of Medical Internet Conferences (ISSN 2224-6150)
2019. Volume 9. Issue 8

ID: 2019-08-8-T-18988 Тезис

Пожидаева Е.И.

Клинический случай диффузного полипоза кишечника

ФГБОУ ВО Саратовский ГМУ им. В.И. Разумовского Минздрава России, кафедра терапии, гастроэнтерологии и пульмонологии

Научный руководитель: к.м.н. Лекарева Л.И.

Диффузный полипоз кишечника – редкая патология, характеризующаяся образованием множественных (от нескольких сотен до тысяч) полипов, с неспецифической симптоматикой, диагностика которой может быть затруднена.

Пациент наблюдается в течение 6 лет. Дебют заболевания 6 лет назад в возрасте 20 лет с появления жидкого стула с примесью крови, после приема кишечных антисептиков и энтеросорбентов стул нормализовался. Однако через 1,5 месяца вновь появился жидкий стул до 20 раз в сутки с примесью слизи и крови, боли в нижних отделах живота, выраженная слабость, повышение температуры тела до фебрильных цифр, снижение массы тела. После исключения инфекционной природы заболевания пациент был госпитализирован в гастроэнтерологическое отделение. Обращали внимание выраженные симптомы интоксикации, проявления мальабсорбции. При обследовании выявлен лейкоцитоз со сдвигом влево, гипохромная анемия, высокий уровень кальпротектина кала, повышение CEA. При колоноскопии множественные полипы толстой кишки, гистологически тубулярно-ворсинчатого типа, острые эрозии, воспалительная инфильтрация стромы полипов. На фоне приема препаратов 5-АСК, азатиоприна, преднизолона самочувствие нормализовались. Постепенно восстановилась масса тела. В дальнейшем принимал препараты 5-АСК в течение нескольких лет, чувствовал себя удовлетворительно, диарея.

При повторной госпитализации состояние удовлетворительное, ОАК, копрограмма без патологии, выявлены множественные тубулярно-ворсинчатые полипы кишечника без признаков воспаления. Рекомендовано динамическое эндоскопическое и гистологическое наблюдение.

В данном случае обращает внимание наличие в дебюте заболевания выраженной симптоматики и длительную клиническую ремиссию, сохраняющуюся даже после отмены поддерживающей терапии.

Ключевые слова: полипоз кишечника

 © Bulletin of Medical Internet Conferences, 2019

ID: 2019-08-8-T-18993 Тезис

Титова Е.И.

Клинические и диагностические аспекты поражения печени при синдроме аутоиммунного перекреста с рассмотрением клинического случая

ФГБОУ ВО Саратовский ГМУ им. В.И. Разумовского Минздрава России, кафедра терапии, гастроэнтерологии и пульмонологии

Научный руководитель: к.м.н. Веселов В.В.

Для аутоиммунных заболеваний печени характерна сложная диагностика, так как симптомы неспецифичны. При этом отсутствуют надежные скрининговые методы обследования.

Цель работы: продемонстрировать клинические и диагностические аспекты при аутоиммунных заболеваниях печени.

Описание клинического случая. Пациентка, 72 лет находилась с 30.01.19. по 27.02.19. на стационарном лечении в гастроэнтерологическом отделении ГУЗ «Саратовская ГКБ № 5». Диагноз при поступлении: Хронический гепатит неверифицированной этиологии, активность 2. Предъявляла жалобы на кожный зуд, усиливающийся в ночное время; на тупую боль в правом подреберье которые беспокоят в течении 6 месяцев. На амбулаторном этапе проведены УЗИ органов брюшной полости (признаки диффузных изменений печени и ткани поджелудочной железы), фиброгастродуоденоскопия (ФГДС) с биопсией (хронический атрофический гастрит, полип желудка), биохимический анализ крови (повышение уровня АСТ в 5 раз выше нормы, АЛТ – в 2 раза, ЩФ – в 19 раз). Маркеры вирусных гепатитов не обнаружены.

Объективно: кожа и видимые слизистые обычной окраски. Сосудистых звездочек нет. Язык влажный, слегка обложен белым налетом. Живот мягкий, безболезненный. Печень по краю реберной дуги, плотной консистенции. Границы печени по Курлову 9 – 8 – 7 см. Селезенка не пальпируется.

При биохимическом исследование крови в динамике отмечалось прогрессирующее увеличение уровня АСТ, АЛТ, ЩФ. По результатам эластометрии – F-2 стадия фиброза. Учитывая не установленную этиологию заболевания проводилось обследование на предмет аутоиммунного поражения печени. Уровень аутоантител: ANA = 2.7 AMA = 4.75. Диагностирован аутоиммунный перекрестный синдром: аутоиммунный гепатит и первичный склерозирующий холангит.

Учитывая пожилой возраст больной, прогрессирующее ухудшение лабораторных показателей проводился дифференциальный диагноз с неопластическим процессом в печени. Проведенное обследование (ФГДС, УЗИ, МРТ) не выявило данных за онкологическое заболевание.

Ключевые слова: аутоиммунные заболевания печени, клинический случай

Bulletin of Medical Internet Conferences (ISSN 2224-6150)
2019. Volume 9. Issue 8

ID: 2019-08-439-A-18996 Клинический случай

Григорьев Н.С., Беляева Ю.Н.

Влияние автономной диабетической нейропатии на формирование атипичной клинической картины энтеропатии у пациентки поликлиники, страдающей сахарным диабетом второго типа. Клиническое наблюдение

ФГБОУ ВО Саратовский ГМУ им. В.И. Разумовского Минздрава России, кафедра поликлинической терапии, общей врачебной практики и профилактической медицины

Научный руководитель: к.м.н. Губанова Г.В.

Резюме

Сахарный диабет является глобальной медико-социальной проблемой здравоохранения во всем мире. По данным Федерального регистра, общая численность пациентов с сахарным диабетом в Российской Федерации в 2017 году составила около 4,5 миллионов человек (3,06% населения РФ) [4]. Особенностями современного течения сахарного диабета являются быстрое прогрессирование, негативное влияние на функционирование большинства систем организма с формированием коморбидности [3, 6]. В 1945 г. Rundles R.W. впервые отметил связь кишечных проявлений сахарного диабета с диабетической автономной нейропатией [2]. Kempler P. и соавторы в 2002 году создали клиническую классификацию диабетической автономной нейропатии, впервые выделив гастроинтестинальную форму [8]. Диабетическая энтеропатия является тяжелым, редко диагностируемым проявлением диабетической автономной нейропатии, протекающей с поражением желудочно-кишечного тракта [5, 7] и требующей определенной тактики ведения пациента [1]. Это является поводом для обсуждения клинических случаев с врачами первого контакта: терапевтами участковыми, врачами общей практики.

Ключевые слова: диабетическая энтеропатия, автономная диабетическая нейропатия, сахарный диабет

Описание клинического случая

Пациентка Я., 52 лет, обратилась к врачу-терапевту участковому с жалобами на частый жидкий, водянистый стул (до 15-17 раз в сутки), возникающий после приема пищи и ночью, чередующийся с запорами до 3-4 дней, отрыжку воздухом, сухость во рту, тяжесть в эпигастрии, тупую ноющую боль в околопупочной области, метеоризм, флатуленцию, вздутие живота, головокружение, головную боль и учащенное сердцебиение, нестабильность цифр артериального давления при перемене погоды, физической нагрузке, одышку смешанного характера при подъеме до 2 этажа, общую слабость, утомляемость.

Известно, что пациентка с 2003 года имеет подтвержденные диагнозы: артериальная гипертензия, дорсопатия, вертеброгенная люмбалгия. С 2008 года - сахарный диабет 2 типа, с 2010 года – гастроэзофагеальная рефлюксная болезнь, хронический антральный гастрит, неалкогольная жировая болезнь печени. Получает лечение: гипохолестериновая диета с ограничением углеводов (периодически допускает погрешности); постоянно: иАПФ + β-адреноблокаторы в стандартной комбинации, средней терапевтической дозировке, Метформин 1000 мг 1 раз в сутки. Ухудшение самочувствия с декабря 2018 года, когда на фоне пищевых эксцессов впервые появились вышеописанные жалобы. Отмечалась гипергликемия до 9,6 - 10,3 ммоль/л (по данным глюкометра). Назначенная терапия (ферментные препараты, пробиотики, сорбенты) - неэффективна. Объективно: общее состояние удовлетворительное. Кожные покровы, видимые слизистые чистые, сухие, бледной окраски. Перкуторно по все полям - ясный легочный звук, при аускультации дыхание везикулярное, хрипов нет. Границы сердца расширены влево на 0,5 см. Тоны сердца приглушены, ритмичные, частота сердечных сокращений 76 уд/мин, артериальное давление D=S 135/70 мм.рт.ст., систолический шум на верхушке. Акцент II тона на аорте. Язык влажный, обложен белым налетом у корня, имеет отпечатки зубов. Живот мягкий, слабо болезненный при пальпации в околопупочной области. Печень не увеличена, край гладкий, мягкоэластической консистенции, безболезненный. Кишечник урчащий при пальпации, вздут. Селезенка не увеличена. Стул описан выше. Мочеиспускание свободное, безболезненное. Симптом поколачивания отрицательный с обеих сторон. Отеков нет. Проявления диабетической нейропатии в виде снижения чувствительности на конечностях по типу “перчаток и носков”. При лабораторном обследовании: глюкоза крови 6,1 ммоль/л, гликированный гемоглобин А1с 8,4%, копрограмма - признаки мальдигестии, рост йодофильной флоры; исследование кала на дисбактериоз с определением чувствительности к антибиотикам и бактериофагам - дисбиоз кишечника, 1 стадии, 1-я степень микробиологических нарушений: клиническая фаза, анализ кала на патогенные грибы, C.difficile - отрицательный. Ультразвуковое исследование органов брюшной полости: Стеатогепатоз. Утолщение и уплотнение стенки, перетяжка, гипотония желчного пузыря, билиарный сладж синдром. Диффузные изменения поджелудочной железы.

Окончательно сформулирован диагноз. Основное заболевание: Сахарный диабет 2 типа, средней степени тяжести, стадия декомпенсации обменных процессов. Диабетическая автономная нейропатия: гастроинтестинальная форма. Диабетическая энтеропатия. Дисбиоз кишечника, 1 стадии, 1-я степень микробиологических нарушений: клиническая фаза. Диабетическая дистальная полинейропатия, сенсорная форма. Гипертоническая болезнь II стадии, риск 3. Экзогенно-конституциональное ожирение II ст.

Сопутствующие заболевания: Гастроэзофагеальная рефлюксная болезнь, эндоскопически негативный вариант, стадия ремиссии. Хронический антральный гастрит, стадия ремиссии. Неалкогольная жировая болезнь печени, стеатогепатоз. Хронический холецистит, билиарный сладж синдром, стадия ремиссии. Хронический панкреатит, стадия нестойкой ремиссии. Хроническая ишемическая болезнь головного мозга II степени, смешанного генеза. Дорсопатия: вертеброгенная люмбалгия.

Даны рекомендации. Немедикаментозное лечение: проведено консультирование по вопросам питания и образа жизни пациента с заболеваниями сердечно-сосудистой системы и сахарным диабетом. Рекомендована диета, в том числе употребление легкоусвояемой пищи небольшими порциями. Приглашена для участия в занятиях в "Школе Сахарного диабета" в отделении

 © Bulletin of Medical Internet Conferences, 2019

профилактики поликлиники. Направлена на консультацию в врачу отделения восстановительной медицины поликлиники для решения вопроса в нуждаемости и подборе физиотерапевтического лечения. Проведено 10 сеансов электрофореза никотиновой кислоты на надчревную область и 8 сеансов сегментарного массажа (на поясничную область). Посещала группу лечебной физкультуры.

Медикаментозное: подобрана адекватная терапия на амбулаторный период. На фоне постоянного приема гипогликемических и антигипертензивных средств, проведен курс антибактериальных препаратов (доксициклин), ингибиторов моторики кишечника (лоперамид), сорбентов (диоктаэдрический смектид), пробиотиков (Lactobacillus rhamnosus GG, Saccharomyces boulardii). По завершении - проведена терапия с использованием антигипоксантов, антиоксидантов, тиоктовой кислоты, комплексных поливитаминных препаратов. На фоне терапии была отмечена положительная динамика.

Таким образом, оказание медицинской помощи пациентам, страдающим сахарным диабетом 2 типа, с диабетической автономной нейропатией, в том числе с диабетической энтеропатией, требует от врача знания этих форм заболеваний, уточнения ведущего механизма поражения кишечника, для выбора оптимальной тактики и стратегии медикаментозного и немедикаментозного лечения данной группы пациентов в условиях городской поликлиники.

Литература

1. Алгоритмы специализированной медицинской помощи больным сахарнымдиабетом / Под редакцией И.И. Дедова, М.В. Шестаковой , А.Ю. Майорова. – 8-й выпуск. – м.: уп принт; 2017. ISBN 978-5-91487-090-1
2. Верткин А. Л., Ткачева О.Н.,Торшхоева Х.М. Диабетическая автономная нейропатия. Междунар. мед.журнал 2005; 11 (1):34-41.
3. Губанова Г.В., Беляева Ю.Н., Шеметова Г.Н. Клинические сценарии коморбидности/ Г.В. Губанова, Ю.Н. Беляева, Г.Н. Шеметова// Ранняя диагностика и современные методы лечения на этапе первичного звена здравоохранения: сб. статей.-Ростов-на-Дону, 2017.- С. 34-39.
4. Дедов И.И., Шестакова М.В., Викулова О.К. и др. Сахарный диабет в Российской Федерации: распространённость, заболеваемость, смертность, параметры углеводного обмена и структура сахароснижающей терапии по данным федерального регистра сахарного диабета, статус 2017 г. // Сахарный диабет. 2018. № 3
5. Полунина Т.Е. Патология желудочно-кишечного тракта при сахарном диабете // Эффективная фармакотерапия. Гастроэнтерология. 2011. №5. С. 36–42.
6. Руина О.В., Хазов М.В., Борисов В.И. и др. Взаимосвязь структуры назначаемых препаратов с коморбидностью у пациентов с сахарным диабетом 2-го типа на госпитальном этапе // Современные проблемы науки и образования. – 2019. – № 1.;
7. Хорева О.В., Артемова Н.А., Хорева Е.А. Диабетическая полинейропатия // Современные проблемы науки и образования. – 2017. – № 3.;
8. Kempler P. Neuropathies /Pathomechanism, clinical presentation, diagnosis, therapy/Ed. by P. Kempler - Springer. 2002.-208 p.

ID: 2019-08-8-T-19011 Тезис

Боеску Т.М., Зырянов Е.Г.

АНЦА-ассоциированный васкулит: особенности течения и трудности диагностики

ФГБОУ ВО Саратовский ГМУ им. В.И. Разумовского Минздрава России

Научный руководитель: к.м.н. Волошинова Е.В.

Быстропрогрессирующий гломерулонефрит (БПГН) – ургентная нефрологическая ситуация с развитием быстро прогрессирующей почечной недостаточности. Более 60% случаев БПГН ассоциировано с антинейтрофильными цитоплазматическими антителами (АНЦА). Поздняя диагностика и несвоевременно начатая терапия приводят к быстрой утрате почечных функций.

В нефрологическое отделение Областной клинической больницы (г. Саратов) в октябре 2018 г. поступил пациент З., 52 лет, с жалобами на отеки ног, повышение АД до 160 и 100 мм рт. ст., общую слабость. В сентябре 2017 г. отмечались эпизоды фебрильной лихорадки. В стационаре по месту жительства при компьютерной томографии (КТ) легких выявлены изменения, расцененные как бронхоэктатическая болезнь. Выявленная протеинурия до 3 г/л трактовки не получила. Антибактериальная терапия с эффектом. Наблюдался по поводу бронхоэктатической болезни, в связи повышение креатинина крови до 412 мкмоль/л направлен в нефрологическое отделение. При поступлении состояние средней тяжести. АД 150 и 90 мм рт. ст. Дыхание жесткое с обеих сторон, хрипов нет. КТ легких: интерстициальные изменения в правом легком; фиброателектаз нижней доли. Наличие легочно-почечного синдрома требовало исключения системного заболевания. По результатам нефробиопсии выявлен малоиммунный экстракапиллярный гломерулонефрит с 88% клеточных и фиброзно-клеточных полулуний, что типично для АНЦА – ассоциированного поражении. В крови выявлены аутоантител к миелопероксидазе, выставлен диагноз: ANCA- васкулит с поражением почек и легких. Проведена пульс-терапия преднизолоном 1000 мг с последующим приемом 60 мг в сутки, пульс-терапия циклофосфамидом 800 мг. Через 3 недели отмечено ухудшение состояния больного: лихорадка до 38°С, боль в грудной клетке, одышка смешанного характера, кашель с розовой мокротой. ЭКГ: подъем ST в V2, III, AVF. На ЭХО КГ - гипокинезия переднее - перегородочной стенки. Рентгенологически двусторонние интерстициальные изменения, правосторонняя полисегментарная пневмония. В течение суток при явлениях нарастающей гипотонии, левожелудочковой недостаточности, дыхательной недостаточности, анурии, наступила смерть больного. По результатам ауотпсии выявлен легочный некротизирующий васкулит с развитием правосторонней полисегментарной пневмонии, присоединением грибковой инфекции, экстракапилярный ГН с исходом в нефросклероз, кардиосклероз. Причиной смерти явилось развитие тяжелой пневмонии на фоне иммуносупрессии и почечной недостаточности.

Описанный клинический случай демонстрирует важность ранней диагностики и своевременно начатой терапии при АНЦА - васкулите, что может сохранить функцию почек и предотвратить развитие фатальных осложнений.

Ключевые слова: АНЦА-ассоциированный васкулит

 © Bulletin of Medical Internet Conferences, 2019

ID: 2019-08-4109-T-19060 Тезис

Нургазиева Д.С.

Десятилетнее наблюдение за больными с ХСН: приверженность терапии и сердечно-сосудистые осложнения

ФГБОУ ВО Саратовский ГМУ им. В.И. Разумовского Минздрава России, кафедра госпитальной терапии лечебного факультета

Научный руководитель: д.м.н. Кошелева Н.А.

Цель: определить приверженность терапии и сердечно-сосудистые осложнения (ССО) у больных хронической сердечной недостаточностью (ХСН) в течение 10 лет наблюдения.

Материал и методы. В исследование включены 91 пациент, госпитализированные с 2006 по 2009 гг. Все пациенты перенесли инфаркт миокарда (ИМ) с зубцом Q на ЭКГ и у них были симптомы ХСН, подтвержденные результатами теста с 6-минутной ходьбой и повышением уровня NT-proBNP. Пациенты обследованы при поступлении в стационар, наблюдение осуществлено через 10 лет посредством телефонных контактов. При телефонном контакте оценивались состояние пациента, проводимая терапия и сердечно-сосудистые осложнения.

Результаты. Из 91 больного, включенного в исследование, 79 больных наблюдались в течение 10 лет, с 12 пациентами к 10 году контакт был утерян и для дальнейшего анализа их данные не использовались. Среди 79 пациентов было 68 (86,1 %) мужчин и 11 (13,9%) женщин, средний возраст составил 57,4 [42; 75] лет. Число ИМ у одного пациента - 1 [1; 2]; длительность ХСН - 3,3 [0,5; 15] лет; АГ - у 70 (88,6%) больных; стабильная стенокардия - 3 [1; 4] ФК; сахарный диабет - у 20 (25,3%) больных. В течение 10 лет b-блокаторы принимали 26 (83,8%) пациентов, иАПФ/АРАII - только 15 (48,3%) больных, антагонисты альдостерона - 10 (32,3%), статины - 11 (35,4%), диуретики (фуросемид, торасемид) - 8 (25,8%) больных. В течение 10 лет ЧКВ/АКШ выполнено только 11 (13,9 %) пациентов. Через 10 лет ССО развились у 67 (84,8 %) больных: декомпенсация ХСН - у 42 (53,1%) пациентов; повторный инфаркт миокарда - у 26 (32,9 %). Летальный исход наступил у 48 (60,7 %) пациентов. Рассматривая структуру смертности в течение 10 лет наблюдения установлено, что повторный ИМ стал причиной смерти у 22 (45,8 %) пациентов; декомпенсация ХСН - у 12 (25 %); внезапная сердечная смерть - у 3 (6,2%); инфаркт мозга - у 4 (8,3 %); другая причина (онкология, тромбоэмболия, разрыв аневризмы) приведшая к летальному исходу - у 7 (12,5 %) больных.

Выводы. В течение 10 лет наблюдения у больных ХСН сохраняется высокий уровень приема b-блокаторов - более 80%. Однако не более половины пациентов принимают иАПФ/АРАII. Только каждый третий больной принимает антагонисты альдостерона и статины. Эта категория больных с ИМ, развившимся вначале 2000 годов, крайне мало охвачена методами реперфузионной терапии, ЧКВ/АКШ выполнено только 13,9 % пациентов. Через 10 лет практически каждый пациент имел ССО. Каждый второй пациент был госпитализирован по поводу декомпенсации ХСН. У каждого третьего больного развился повторный ИМ; 60,7% пациентов с ХСН в течение 10 лет умерли. В структуре смертности преобладает инфаркт миокарда. Причиной летального исхода в 80% случаев является повторный ИМ.

Ключевые слова: ХСН, приверженность терапии, сердечно-сосудистые осложнения

Bulletin of Medical Internet Conferences (ISSN 2224-6150)
2019. Volume 9. Issue 8

Урология и андрология

ID: 2019-08-1276-T-18869 Тезис

Скрипова С.А.

Диагностическое значение трансформирующего фактора роста-beta в сыворотке крови у больных раком мочевого пузыря

ФГБОУ ВО Саратовский ГМУ им. В.И. Разумовского Минздрава России, кафедра урологии, кафедра клинической лабораторной диагностики

Научные руководители: д.м.н. Попков В.М., д.м.н. Захарова Н.Б., к.м.н. Понукалин А.Н.

TGF-beta принадлежит к семейству димерных полипептидов с молекулярной массой 25 кДа, которые широко распространены в тканях. TGF-beta в зависимости от стадии и типа опухоли может становится и супрессором опухолевого роста, и её активатором. Такое переключение получило название «парадокс TGF- beta.

Цель исследования: изучения корреляции со стадией опухоли сывороточных уровней TGF-beta у пациентов с РМП.

Материал и методы. Концентрацию TGF-beta определяли с помощью разработанного АО «Вектор Бест» набора реагентов для количественного определения в сыворотке крови методом твердофазного иммуноферментного анализа. Метод определения основан на трехстадийном «сэндвич»-варианте твердофазного иммуноферментного анализа с применением моно- и поликлональных антител к TGF-beta человека и с помощью стадии активации позволяет определить его неактивные формы (TGF-beta1, TGF-beta2 и TGF-beta3). В исследование было включено 30 больных РМП, из которых 10 с НМИРМП (неинвазивно-мышечным РМП) и 20 пациентов с МИРМП (мышечно-инвазиным РМП), находившихся на обследовании и лечении в клинике урологии Клинической больницы им. С.Р. Миротворцева. Контрольную группу составили 15 условно здоровых лиц. Отбор больных проведен в соответствии с клиническими критериями включения и исключения. По стадиям пациенты НМИРМП разделились следующим образом: стадия TaNxMo (n 3), стадия T1NxMo (n 7). Больных МИРМП в пределах органа (pT2aN0M0 – T2bN0M0) обследовано 11человек и у 9 пациентов опухоль прорастала паравезикальную клетчатку и окружающие органы ($pT_{3а-бN0}M_0$ – 41; $pT_{3бN1}M_0$ – 11; $pT_{4N1}M_0$ – 5; $T_{4N1}M_1$ - 3).

Результаты. У пациентов с НМИРМП выявлено значительное повышенные сывороточного уровня TGF-beta по сравнению со здоровым контролем ($p < 0,05$). И наоборот, пациенты с НМИРМП не отличалась от здоровых добровольцев. То есть инвазия и прогрессирование опухолевого роста коррелировали с нарастанием содержания TGF-beta в сыворотке крови или фактор выступает как активатор метастатического процесса. Полученные данные могут быть применены при разработке новых маркеров метастазирования у больных РМП.

Ключевые слова: TGF-beta (трансформирующий фактор роста), мышечно-инвазивный рак мочевого пузыря, маркеры метастазирования рака мочевого пузыря

 © Bulletin of Medical Internet Conferences, 2019

ID: 2019-08-1276-T-19024 Тезис

Викторова Е.А., Понукалин А.Н.

Факторы риска возникновения повторного камнеобразования при лечении рецидивного коралловидного нефролитиаза

ФГБОУ ВО Саратовский ГМУ им. В.И. Разумовского Минздрава России

Актуальность. Частота коралловидного нефролитиаза в структуре МКБ составляет 4,5% всех форм мочекаменной болезни (Лопаткин Н.А., Дзеранов Н.К., 2007). Летальность при данном виде МКБ составляет 15-30%, что обусловлено тяжестью течения самого заболевания и его осложнений (Дзеранов Н.К., Яненко Э.К., 2004).

Цель работы: определить факторы риска повторного камнеобразования у пациентов с рецидивным коралловидным нефролитиазом (рКН).

Материал и методы. Был проведен ретроспективный анализ историй болезни 50 пациентов клиники урологии СГМУ КБ им. С.Р. Миротворцева с диагнозом рКН с 2013 по 2019 гг.

Мужчин и женщин было по 25 (50%), средний возраст составил 52 г. Первичный диагноз МКБ был установлен в среднем в 39 лет (до 44 лет – у – у 31 больного (62%)). Стадия КН I выявлялась в 12 (20%), КН II – в 17 (28,3%), КН III – в 13 (21,7%), КН IV – в 12 (20%), чашечкового КН – в 6 (10%) случаях.

Коралловидный камень правой почки имели 14 (28%), левой – 25 (50%), обеих почек – 11 (22%) пациентов.

Анатомические нарушения почек и МВП и единственную почку имели 11 (22%) пациентов, 2 (4%) - перенесли реконструктивную операцию на МВП.

76 % пациентов имели коморбидные состояния (ССЗ, болезни ЖКТ, СД 2 типа, ожирение), ассоциированные с высоким риском камнеобразования.

Ранее 50 пациентов перенесли 92 операции по поводу МКБ на стороне почки с рКН. Срок до диагностирования рКН составил 5,4 года.

Отмечались осложнения МКБ: калькулезный пиелонефрит – в 100% случаев, периуретерит – в 6 (10%), пионефроз – в 2 (3%), инфицированный гидронефроз – в 1 (1,5%). ХПН имели 7 (14%) больных.

Гиперурикемия и гиперурикозурия выявились у 43 % пациентов.

Уровень паратгормона был известен у 28 больных. У 12 (43%) выявлен гиперпаратиреоидизм. Первичный гиперпаратиреоз диагностирован у 2 (7%) пациентов, вторичный – у 10 (36%).

Бактериологический посев мочи привел к росту уреаза-продуцирующих микроорганизмов у 17 (34%) пациентов.

Средняя плотность конкрементов составила 541 – 1077 ед. HU.

37,5% пациентов имели однородный состав камня (мочевая кислота и ее соли, апатиты, уэвеллит), 62,5% - неоднородный (сочетание апатитов, мочевой кислоты и ее солей, уэделлитов, уэвеллитов, кальцита, струвита, брушита).

ПНЛТ выполялась в 54 (91,5%) случаях: с одной стороны– у 38 (76%) больных, с обеих сторон – у 8(16%). Резидуальные конкременты были найдены в 24 (41%) случаев.

В 5 случаях (8,5%) выполнялись открытые и лапароскопические операции: 3 нефрэктомии, 1 нефролитотомия, 1 резекция почки.

Вывод. У больных с рКН выявлены следующие факторы риска повторного камнеобразования: дебют в МКБ в молодом возрасте, анатомические нарушения почек и МВП, единственная почка, заболевания ЖКТ, ССЗ, СД 2 типа, ожирение, инфекционные, брушит-содержащие и камни из мочевой кислоты и ее солей, гиперпаратиреоидизм.

Ключевые слова: МКБ, коралловидный камень, рецидив

ID: 2019-08-1276-T-19038 Тезис

Краснощекова А.С.

Сэндвич-терапия в лечении больных с коралловидными камнями

ФГБОУ ВО Саратовский ГМУ им. В.И. Разумовского Минздрава России

Научный руководитель: к.м.н. Основин О.В.

Актуальность. Коралловидные камни почек– это одно из самых тяжелых проявлений мочекаменной болезни. Патология встречается в 5-10% всех случаев.

Цель исследования: установить частоту резидуальных фрагментов и рецидивов коралловидных камней после одного сеанса ПНЛТ в клинике урологии и определить эффективность комбинированных методов лечения («сэндвич-терапии») по их полному удалению.

Материал и методы. Были проанализированы 300 историй болезни пациентов с МКБ за 2018 год в возрасте от 35 до 89 лет, средний возраст составил 62 года. 224 больным (75%) был проведен один сеанс ПНЛТ с полным удалением конкрементов (KI-KII) без рецидивов. У 76 (25%) остались резидуальные фрагменты. Данные больные разделены на 2 группы. В I группе 32 больным был проведен один сеанс ПНЛТ камней KII-KIV плотностью от 591 HU до 1511 HU, но в чашках остались небольшие резидуальные фрагменты, не нарушающие отток мочи. МК при поступлении была выше нормы у 13 (40,6%) человек. Сопутствующие патологии: сахарный диабет-18,7%, ожирение -28%. 17 из них назначена литолитическая терапия, 15 рекомендована повторная явка для решения вопроса о дополнительном сеансе ДЛТ, однако данные больные в клинику больше не поступали. Во II группе 44 пациента, у которых после одного сеанса ПНЛТ с камнями плотностью от 707 HUдо 1600 HU, оставались резидуальные фрагменты в чашках, не нарушающие отток мочи. Через 2-3 месяца наблюдался рецидив камнеобразования. Сопутствующие заболевания: сахарный диабет- 16%, ожирение- 31,8%. МК при поступлении была выше нормы у 24 (54,5%) человек. Были проведены дополнительные вмешательства с полным освобождение почек от конкрементов: 2-ой сеанс ПНЛТ - 20 пациентов (45,4%), сеанс ДЛТ -12 пациентов (27,3%), 2 сеанса ДЛТ -8 пациентов (18,2 %), КЛТ– 4 пациента(9,09%).

Кровотечение наблюдалось у 2 (0,7%) пациентов из 300 и потребовало ревизии раны, ренефростомии и гемотрансфузии эритроцитарной массой. У 2 (0,7%) пациентов была атака пиелонефрита, что потребовало усиленной антибактериальной терапии. Так же, у 1 (0,3%) пациента была нарушена функция нефростомы, что потребовало ее замены.

Заключение. Частота возникновения рецидивов коралловидных камней после ПНЛТ зависит от размеров камней, их плотности, наличия резидуальных фрагментов и от сопутствующих заболеваний, связанных с нарушением обмена веществ в организме.

Использование «сэндвич-терапии» - сочетания ПНЛ с ДЛТ и КЛТ позволяет добиться полного освобождения почки от конкрементов в 100% случаев при сохранении почечной функции и минимальных осложнениях.

Ключевые слова: ПНЛТ, коралловидные камни, МКБ, урология

 © Bulletin of Medical Internet Conferences, 2019

ID: 2019-08-1276-T-19098 Тезис

Андреев Д.А., Арганов С.И.

Результаты спасительной цистэктомии у больных с инвазивным раком мочевого пузыря

ФГБОУ ВО Саратовский ГМУ им. В.И. Разумовского Минздрава России, кафедра урологии

Научный руководитель: к.м.н. Понукалин А.Н.

Актуальность. Радикальным способом лечения больных с инвазивным раком мочевого пузыря (МП) остается радикальная цистэктомия (РЦЭ). У отдельно отобранных больных выполняется органосохраняющее лечение с применением резекции МП, химио- и лучевой терапии. В случае неудавшегося лечения применяется «Спасительная цистэктомия» как последняя возможность спасти жизнь больному. В литературе имеются противоречивые данные о эффективности таких операций. В связи с этим был проведен сравнительный анализ спасительных РЦЭ и первичных РЦЭ.

Материал и методы. В анализ включены 63 пациента, получавших лечение в Клиники Урологии СГМУ им. В.И. Разумовского с 2013 по 2018 год, когорта была разделена на группы: I группа – пациенты получившие лечение спасительная РЦЭ (n=24), II – первичная РЦЭ (n=39). Метод деривации мочи в когорте - уретеросигмостомия по Mainz-Pouch II. В группах преобладали пациенты мужского пола 90% и 92% соответственно. Средний возраст в I группе составил 63 ± 8 лет, II – 61 ± 11 лет. В анамнезе пациентам I группы до РЦЭ, проводилось органосохраняющие лечение РМП, а именно: 9 (37,5%) пациентам ТУР+нПХТ, 2 (8,3%) - ТУР+нПХТ+ДЛТ, 1(4,1%) – нПХТ + ДЛТ, 8(33,3%) – нПХТ, 5(20,8%) – ТУР, во II группе на предоперационной этапе ЧПНС 6(15,3%). При анализе стадирования РМП с учетом морфологического анализа удаленных препаратов: I группа pT1 – 3 (12.5%), pT2-T4 – 21(87,5%), II группа: pT1-5(12,8%), pT2-T4 – 34(87,2%). Метастазы в лимфатические узлы были выявлены в I группе у 4(16,6%) пациентов, во II – 11(28,2%). По степени дифференцировки: G1 – 2(8,3%), G2-7(29,1%), G3 – 4(16,6%), G2-3- 5(20,8%), G1-2 - 5(20,8%). Во II группе: G1 – 4(10.2%), G2-10(25,6%), G3 – 11(28,2), G2-3- 10(25,6%), G1-2 - 4(10,2%).

Результаты. Среднее время операции в I и II группе 220 и 209 минут (180-300 мин.), кровопотеря составила в среднем 725 и 623 мл. соответственно. Интроперационная гемотрансфузия потребовалась: I группа в 7(29,1%) случаях эритроцитарной массы и 4(16,6%) плазмы; во II группе – 4(10,2%) и 3(7,7%) . Все осложнения были распределены с учетом классификации CLAVIEN-DINDO, так в I группе в раннем после операционном периоде: осложнения II степени – 3(12,5%), IIIa -1(4,1%), IIIb – 4(16,6%), IVa – 1(4,1%), V – 1(4,1%); II группа - II степени – 4(10,2%), IIIa -2(5,1%), IIIb – 6(15%). В позднем после операционном периоде I группа: II – 2(8,3%), IIIa -4(16,6%); II группа: II – 3(7,6%), IIIa -3(7,6%). Средний показатель койко-дня в после операционном периоде в I группе составил 22 дня, во II группе 21 день. Общая 3х летняя выживаемость в I группе составила 45,8%, 5-ти летняя – 20,8%. Во II группе 3-х летняя – 56%, 5–ти летняя – 45%.

Вывод. Таким образом выполнение первичной РЦЭ обеспечивает явное преимущество трех и пятилетней выживаемости перед когортой пациентов которым была произведена спасительная РЦЭ.

Ключевые слова: мышечно-инвазивный рак мочевого пузыря, спасительная цистэктомия

Bulletin of Medical Internet Conferences (ISSN 2224-6150)
2019. Volume 9. Issue 8

Хирургия

ID: 2019-08-24-T-18956 Тезис

Сенин А.А.

Возможности прогнозирования варикотромбофлебита у пациентов с варикозной болезнью вен нижних конечностей

ФГБОУ ВО Саратовский ГМУ им. В.И. Разумовского Минздрава России, кафедра госпитальной хирургии лечебного факультета

Научный руководитель: д.м.н. Царев О.А.

Цель исследования: оценить возможности прогнозирования варикотромбофлебита у пациентов с варикозной болезнью на основании морфологических характеристик стенки большой подкожной вены.

Материал и методы. Проанализированы результаты обследования и лечения 20 больных с варикозной болезнью. 12 больным было выполнено оперативное вмешательство в объеме флебэктомии большой подкожной у вены. 8 пациентам была выполнена операция Троянова-Транделенбурга, в связи с наличием варикотромбофлебита. Для оценки морфологических характеристик были взяты участки большой подкожной вены в месте впадения в общую бедренную вену. Для оценки состояния соединительно-тканых элементов венозной стенки парафиновые срезы окрашивались гематоксилином и эозином, для выявления коллагеновых волокон — пикрофуксином по Ван-Гизон, для гистохимического исследования гликозаминогликанов применялся ШИК-метод, для выявления фибриноидного набухания использовалась окраска ОКГ в модификации Д.Д. Зербино и Л.Л. Лукасевич (1993). Также было проведено исследование фенотипических признаков дисплазии соединительной ткани.

Результаты. У всех 20 пациентов было выявлено наличие дисплазии соединительно ткани различной степени выраженности. Гистологические исследования биоптатов вен, иссеченных в ходе оперативного вмешательства у больных с варикозной болезнью нижних конечностей на фоне дисплазии соединительной ткани, показали, что выраженность морфологических изменений сосудистой стенки коррелирует с классом хронической венозной недостаточности, наличием тромботических осложнений и степенью дисплазии соединительной ткани, определяемой фенотипически.

Обсуждение. Полученные данные свидетельствуют о наличии взаимосвязи между фенотипическими признаками дисплазии соединительной ткани и морфологическими особенностями строения венозной стенки. Это позволяет предположить, что на основании анализа фенотипических признаков, с известной долей вероятности можно характеризовать морфологические изменения сосудистой стенки, а также прогнозировать вероятность возникновения варикотромбофлебита.

Ключевые слова: варикозная болезнь, варикотромбофлебит, морфология, вены

 © Bulletin of Medical Internet Conferences, 2019