ISSN 2224-6150

www.medconfer.com

БЮЛЛЕТЕНЬ МЕДИЦИНСКИХ ИНТЕРНЕТ-КОНФЕРЕНЦИЙ

Bulletin of Medical Internet Conferences

2019 Том 9 Выпуск 9
2019 Volume 9 Issue 9

Бюллетень медицинских Интернет-конференций

ISSN 2224-6150

2019. Том 9. Выпуск 9 (Сентябрь)

Учредитель журнала – Общество с ограниченной ответственностью «Наука и Инновации» (Россия, Саратов)

Главный редактор
В.М. Попков, докт. мед. наук (Россия, Саратов)

Зам. главного редактора
А.Р. Киселев, докт. мед. наук (Россия, Саратов)
А.С. Федонников, канд. мед. наук (Россия, Саратов)

Ответственный секретарь
Ю.В. Попова, канд. мед. наук (Россия, Саратов)

Редакционный совет
В.Ф. Киричук, засл. деятель науки РФ, профессор, докт. мед. наук (Россия, Саратов)
А.И. Кодочигова, профессор, докт. мед. наук (Россия, Саратов)
А.П. Ребров, профессор, докт. мед. наук (Россия, Саратов)
Ю.В. Черненков, профессор, докт. мед. наук (Россия, Саратов)
Ю.Г. Шапкин, профессор, докт. мед. наук (Россия, Саратов)

Редакционная коллегия
Е.А. Анисимова, доцент, докт. мед. наук (Россия, Саратов)
Г.А. Афанасьева, доцент, докт. мед. наук (Россия, Саратов)
Н.В. Булкина, профессор, докт. мед. наук (Россия, Саратов)
В.И. Гриднев, докт. мед. наук (Россия, Саратов)
И.В. Нейфельд, канд. мед. наук (Россия, Саратов)
О.М. Посненкова, докт. мед. наук (Россия, Саратов)
С.Н. Потахин, канд. мед. наук (Россия, Саратов)
И.Е. Рогожина, доцент, докт. мед. наук (Россия, Саратов)
Д.Е. Суетенков, доцент, канд. мед. наук (Россия, Саратов)
В.А. Шварц, канд. мед. наук (Россия, Москва)

Руководитель Интернет-проекта
И.М. Калмыков (Россия, Саратов)

Технический редактор
А.Н. Леванов (Россия, Саратов)

Адрес редакции:
410004, г. Саратов, а/я 4440.
E-mail: info@medconfer.com

Электронная версия журнала – на сайте www.medconfer.com

Общественное рецензирование публикуемых материалов осуществляется на сайте www.medconfer.com.
Материалы публикуются в авторской редакции.
Сведения обо всех авторах находятся в редакции.
© Бюллетень медицинских Интернет-конференций, 2019

Bulletin of Medical Internet Conferences

ISSN 2224-6150

2019. Volume 9. Issue 9 (September)

Publisher – Limited Liability Company "Science and Innovation" (Saratov, Russia)

Editor-in-Chief
V.M. Popkov, D.Sc., MD (Saratov, Russia)

Deputy Chief Editor
A.R. Kiselev, D.Sc., MD (Saratov, Russia)
A.S. Fedonnikov, PhD, MD (Saratov, Russia)

Executive Secretary
Yu.V. Popova, PhD, MD (Saratov, Russia)

Drafting Committee
V.F. Kirichuk, Professor, D.Sc., MD (Saratov, Russia)
A.I. Kodochigova, Professor, D.Sc., MD (Saratov, Russia)
A.P. Rebrov, Professor, D.Sc., MD (Saratov, Russia)
Y.V. Chernenkov, Professor, D.Sc., MD (Saratov, Russia)
Yu.I. Shapkin, Professor, D.Sc., MD (Saratov, Russia)

Editorial Board
E.A. Anisimova, D.Sc., MD (Saratov, Russia)
G.A. Afanasyeva, D.Sc., MD (Saratov, Russia)
N.V. Bulkina, Professor, D.Sc., MD (Saratov, Russia)
V.I. Gridnev, D.Sc., MD (Saratov, Russia)
I.V. Neyfeld, PhD, MD (Saratov, Russia),
O.M. Posnenkova, D.Sc., MD (Saratov, Russia)
S.N. Potakhin, PhD, MD (Saratov, Russia)
I.E. Rogojina, D.Sc., MD (Saratov, Russia)
D.E. Suetenkov, PhD, MD (Saratov, Russia)
V.A. Schvartz, PhD, MD (Moscow, Russia)

Head of the Internet Project
I.M. Kalmikov (Saratov, Russia)

Technical Editor
A.N. Levanov, MD (Saratov, Russia)

E-mail: info@medconfer.com

URL: www.medconfer.com

© Bulletin of Medical Internet Conferences, 2019

VIII Всероссийская неделя науки с международным участием «Week of Russian science - 2019» (WeRuS-2019) посвященная 110-летию СГМУ им. В.И. Разумовского (материалы: часть 3)

80-я студенческая межрегиональная научно-практическая конференция «Молодые ученые — здравоохранению»

Организаторы:

- ФГБОУ ВО Саратовский ГМУ им. В.И. Разумовского Минздрава России,
- Общество молодых учёных и студентов Саратовского ГМУ им. В.И. Разумовского,
- Научно-образовательный кластер «Нижневолжский»,
- Проект «Медицинские конференции On-line»

Дата проведения очной сессии: 2-5 апреля 2019 года
Подробная информация о мероприятии на сайте: https://medconfer.com/Rusmedsci-2019-about

Акушерство, гинекология ... 367
Евлампьева К.Ю. Анализ течения беременности и родов у ВИЧ-инфицированных женщин ... 367
Шатова С.С. Хроническая плацентарная недостаточность как проблема гипердиагностики и полипрагмазии ... 368
Балабанова Е.С. Герминогенные опухоли яичника в подростковом возрасте ... 369
Карякина И.В., Михеева Н.В., Астафьева О.В. Прогнозирование преждевременных родов во 2 триместре беременности в зависимости от индекса массы тела ... 370
Цвык К.В. Гипоталамическая гамартома у девочек (результаты длительного катамнеза) ... 371
Рысмухамбетова К.А. D-дефицитные состояния в детской гинекологической практике ... 372
Шатов В.М. Анализ эффективности пролонгирования беременности у женщин с длительным безводным периодом при сроке гестации 22-37 недели ... 373
Пантеева Я.И., Артамонов Р.П. Роль вируса папилломы человека в развитии рака шейки матки ... 374

Амбулаторно-поликлиническая помощь и профилактическая медицина ... 376
Айбазова Л.Х., Азизагаева А.Ф. Особенности ведения пациентов с артериальной гипертензией и высоким сердечно-сосудистым риском ... 376
Попова А.В., Беляева Ю.Н., Меликова С.А. Раннее выявление и коррекция преддиабета и сахарного диабета в условиях отделения профилактики городской поликлиники ... 377
Мусорин Е.Д., Картункова М.С. Распространённость, факторы риска и клинические проявления гастроэзофагеальной рефлюксной болезни (ГЭРБ) у студентов медицинского ВУЗа ... 380
Балашова М.Е., Скобелкина А.В., Ильина Е.С. Возможности продления активного долголетия пожилых ... 381
Лесняк Ж.М., Салихова С.Р. Проблема самолечения антибактериальными препаратами и меры по снижению антибиотикорезистентности ... 382
Белоножко А.Н., Сомов Н.А. Отношение населения к вакцинопрофилактике гриппа ... 383

Анатомия и антропология ... 384
Захарова Ю.С. Топографо-анатомические особенности плечевой области в промежуточном плодном периоде онтогенеза человека ... 384
Зенкина Т.М. Связи дактилометрических показателей и факторов личности юношей ... 385
Жалейкина М.Н., Чуприянова Д.В., Манаенков Е.Н. Альтернативно-варьирующие признаки черепов мужчин коллекции кафедры анатомии человека Саратовского государственного медицинского университета ... 386
Семёнчева А.С., Кузнецова Е.Ю. Половые различия дактилометрических показателей и компонентов агрессии ... 387
Бабаян К.А., Павловская Д.С. Связи телосложения и особенностей личности девушек ... 388
Титаренко Д.О., Фотиади Ю.И. Частота встречаемости мышцы смеха (m. risorius): половой диморфизм и билатеральная изменчивость ... 389
Кашаев И.Х. Михаил Романович Сапин: жизнь во имя науки ... 390
Фазылова М.Х. Вклад Е.А. Дыскина в анатомию ... 391
Адзиева Х.А., Джанибекова М.Ш. Лонгитудинальная изменчивость антропометрических показателей девушек 17-19 и 20-22 лет ... 392
Карданова Э.А., Юсупова Э.А. Связи размеров таза, матки, яичников, скорости кровотока в маточной артерии ... 393
Карпов Д.М., Карпова Г.М. Картоиды внутреннего основания черепа взрослых людей ... 394

Внутренние болезни ... 395
Крюков Ю.Ю., Пушкарева М.С. Рефлюкс-ассоциированная бронхиальная астма. Клиническое наблюдение ... 395

Александрова М.Р., Мартюкова А.В. Дисплазия соединительной ткани и гастроэнтерологическая патология. Точки соприкосновения 396
Канаев А.М. Трудности дифференциальной диагностики цирроза печени и гематологической патологии 397
Таинкин А.А., Кузина В.И. Тромбоэмболия легочной артерии (клинический случай) 398
Таинкин А.А., Кривоногова А.Г. Двустворчатый аортальный клапан (клинический случай) 403
Александрова О.Л., Жолнерчик А.Я., Солдатов К.Е., Яшкина Т.Р. Значение сна в жизни студента медицинского университета 407
Таинкин А.А., Ирлык К.И., Круглова М.П., Бецуков И.О., Лобачёва Д.Н., Мартынова И.Р., Капьёва А.А. Первичная легочная гипертензия (клинический случай) 408

© Bulletin of Medical Internet Conferences, 2019

Акушерство, гинекология

ID: 2019-09-257-T-18977 Тезис

Евлампьева К.Ю.

Анализ течения беременности и родов у ВИЧ-инфицированных женщин

ФГБОУ ВО Саратовский ГМУ им. В.И. Разумовского Минздрава России

Научный руководитель: к.м.н. Яковлева О.В.

Актуальность. МЗ РФ установило, что заболеваемость ВИЧ – инфекцией в 2017 году составила 58,4 на 100 000 населения. Происходит увеличение числа родов у ВИЧ- инфицированных женщин в РФ — в 5,7 раза за 14 лет. Установлена распространенность у ВИЧ – инфицированных женщин следующих состояний: злоупотребление психоактивными веществами, курение, алкоголизм, психиатрические проблемы.

Цель исследования: изучить особенности течения беременности и родов у ВИЧ-инфицированных женщин по данным ретроспективного анализа историй болезней за 2013-2017 гг.

Проведен ретроспективный анализ течения беременности и итоги родоразрешения у 224 ВИЧ – инфицированных женщин. По данным исследования частота родов у ВИЧ инфицированных женщин в ГАУЗ ЭПЦ за последние 5 лет увеличилась на 0,15%. Отмечается снижение ранней первой явки ВИЧ инфицированных женщин в женскую консультацию, параллельно со снижением частоты отсутствия диспансерного наблюдения этой категории женщин. В динамике отмечается более молодой возраст у ВИЧ-инфицированных беременных. Количество артифициальных абортов у ВИЧ инфицированных беременных уменьшилось в 2 раза. Частота самопроизвольных абортов увеличилась в 1,6 раза. Внематочная беременность встречается в 2 раза реже. Отмечается устойчивый рост анемии в 1,3 раза. Количество ранее перенесенных случаев сифилиса у ВИЧ – инфицированных уменьшилось в 3,7 раза. Каждая третья-четвертая ВИЧ инфицированная беременная имеет коинфицирование гепатитом С. Выявленных случаев преэклампсии не было. Оперативное родоразрешение при ВИЧ инфицированной доношенной беременности значительно возросло. При недоношенной беременности чаще всего основной путь родоразрешения – оперативный. Отмечается высокая частота ФПН и ЗРП.

Ключевые слова: ВИЧ-инфицированные женщины

ID: 2019-09-257-T-18979 Тезис

Шатова С.С.

Хроническая плацентарная недостаточность как проблема гипердиагностики и полипрагмазии

ФГБОУ ВО Саратовский ГМУ им. В.И. Разумовского Минздрава России, кафедра патологической анатомии

Научный руководитель: к.м.н. Напшева А.М.

Фетоплацентарная недостаточность (ФПН) представляет собой симптомокомплекс, при котором возникают различные нарушения, как со стороны плаценты, так и со стороны плода. Данная патология выявляется у 3-4% здоровых женщин, а при различной акушерской и экстрагенитальной патологии ее частота колеблется от 24 до 86%. Однако по данным ряда авторов, подобная частота является результатом гипердиагностики данной патологии в результате неправильной трактовки акушерами-гинекологами результатов данных ультразвукового исследования.

Цель: сопоставление частоты развития фетоплацентарной недостаточности по данным клиники и морфологического исследования плаценты.

Материал и методы: результаты патологоанатомического исследования 3293 последов, полученных в результате естественных родов, а также операции кесарево сечения в одном из родильных домов г. Саратова за 2018 год, в 814 (24,7%) случаях из которых в качестве направительного диагноза указывалась хроническая фетоплацентарная недостаточность.

Результаты. В 288 (35%) случаях при морфологическом исследовании плаценты были выявлены характерные морфологические признаки хронической плацентарной недостаточности: утолщение фибриноидного слоя Лангханса, Рора и Нитабух, полнокровие и кальцинаты субхориального пространства, децидуальной пластины, а также межворсинчатого пространства, воспаление децидуальной пластины, нарушение дифференцировки ворсин, фиброз стромы, тромботическая васкулопатия в виде гиперплазии капилляров и хорангиоза, гиперплазия синцитиальных узлов, виллузит, полнокровие, а также тромбоз межворсинчатого пространства, истинные и псевдоинфаркты и интервиллузит. Полученные результаты сопоставляли с данными макроскопического исследования плаценты. Таким образом, лишь в 35% случаях диагноз хронической плацентарной недостаточности был подтвержден при патологоанатомическом исследовании, что свидетельствует о гипердиагностике данной патологии и необходимости разработки четких диагностических критериев.

Ключевые слова: морфология, плацентарная недостаточность

 © Bulletin of Medical Internet Conferences, 2019

ID: 2019-09-257-T-19073 Тезис

Балабанова Е.С.

Герминогенные опухоли яичника в подростковом возрасте

ФГБОУ ВО Саратовский ГМУ им. В.И. Разумовского Минздрава России, кафедра акушерства и гинекологии педиатрического факультета

Актуальность. В структуре опухолей репродуктивной системы у девочек преобладает поражение гонад, в большинстве случаев имеющее герминогенное происхождение. Злокачественные герминогенные опухоли яичников (ГОЯ) обладают агрессивными темпами роста, инвазии и дессиминации, но рассматриваются как потенциально курабельные.

Цель: представить клинический случай злокачественной ГОЯ у девочки-подростка.

Материал и методы: анализ истории болезни.

Описание клинического случая. Пациентка Ж., 16 лет с неотягощенным соматическим и гинекологическим анамнезом, поступила в клинику с жалобами на остро возникшую боль в животе. Установлено, что в брюшной полости локализовано объемное образование, верхним полюсом достигающее уровня пупка, эхографически имеющее хаотичную кистозно-солидную структуру с турбулентным кровотоком. Интраоперационно выявлена опухоль, исходящая из левого яичника, размерами 25*16*14см с белесоватой полупрозрачной капсулой, имеющей разрыв протяженностью 4,0см, солидно-кистозным строением на разрезе. Других изменений (в т.ч. матки, маточных труб и контрлатерального яичника) не выявлено. Выполнена аднексэктомия слева и резекция большого сальника. При патоморфологическом исследовании верифицирована герминативноклеточная опухоль более одного гистологического типа – незрелая тератома с фокусами опухоли желточного мешка. Проведено четыре курса полихимиотерапии (ПХТ) по протоколу BEP. Исходно повышенный уровень АФП (779,0МЕ/мл) нормализовался после проведения 3-го курса ПХТ (8,5МЕ/мл). Исходно повышенный уровень β-ХГЧ (58,0МЕ/л) нормализовался на 7-е сутки после операции (4,4МЕ/л). На фоне 4-го курса ПХТ отмечена гипергонадотропная аменорея (ФСГ 134,0мМЕ/мл; ЛГ 64,1мМЕ/мл) с восстановлением физиологической менструальной функции спустя 7 месяцев после окончания ПХТ на фоне нормализации уровня гонадотропных гормонов (ФСГ 5,6мМЕ/мл; ЛГ 4,6мМЕ/мл). В течение 10 месяцев после окончания ПХТ по данным лабораторно-инструментального мониторинга проявлений локального рецидива и диссеминации опухоли не выявлено.

Выводы. В большинстве случаев ГОЯ достигают значительных размеров без патогномоничных клинических проявлений. Благоприятный прогноз определяет ранняя диагностика, обеспечить которую возможно при проведении эхографии в декретированные периоды и исследовании уровня фетальных онкомаркеров у всех девочек с очаговыми образованиями яичников.

Ключевые слова: герминогенные опухоли яичников, подростки

Bulletin of Medical Internet Conferences (ISSN 2224-6150)
2019. Volume 9. Issue 9

ID: 2019-09-257-T-19078 Тезис

Карякина И.В., Михеева Н.В., Астафьева О.В.

Прогнозирование преждевременных родов во 2 триместре беременности в зависимости от индекса массы тела

ФГБОУ ВО Кубанский ГМУ Минздрава России
ГБУЗ Динская центральная районная больница МЗ КК

Цель: определить информационную значимость длины шейки матки для прогнозирования преждевременных родов (ПР) при проведении ультразвуковой (УЗ) цервикометрии на сроке 16-20 недель с учетом индекса массы тела (ИМТ) беременных.

Материал и методы. Проведено обследование 340 беременных женщин на сроке с 16 по 20 недели в возрасте 20-35 лет, с применением УЗ-цервикометрии. Проведен анализ взаимосвязи исхода родов (ПР или роды в срок) в зависимости от длины шейки матки и ИМТ в сроках с 16 по 20 неделю беременности.

Результаты. Женщины были разделены на 4 группы на основе ИМТ: группа 1 (ИМТ менее 18,5 кг/м^2), группа 2 (ИМТ от 18,5 до 24,9 кг/м^2), группа 3 (ИМТ от 25,0 до 29,9 кг/м^2) и группа 4 (ИМТ 30,0 кг/м^2 и более). Самая короткая средняя длина шейки матки 27,32±1,97 мм отмечена в группе беременных с ИМТ<18,5 кг/м2 (p<0,001). В группе пациенток, у которых наступили ПР средняя длина шейки матки на 16-20 недели (27,52±3,15 мм) была достоверно меньше, чем у пациенток других групп (p<0,001). Запоздалые роды достоверно чаще встречались у пациенток со средней длинной шейки матки 40,92±2,81 мм (p<0,001). Наибольший процент ПР отмечен в группе женщин с дефицитом массы тела; у женщин с нормальным ИМТ, избыточной массой тела и ожирением частота наступления ПР достоверно не различалась (p>0,05). Избыточная масса тела и ожирение достоверно чаще являлись фактором риска наступления запоздалых родов (p <0,05).

Заключение. Женщины с недостаточным весом в большей степени подвержены ПР, так как имеют короткую шейку матки, в то время как женщины с избыточным весом и ожирением имеют тенденцию к запоздалым родам и удлиненную шейку матки.

Ключевые слова: преждевременные роды, индекс массы тела

 © Bulletin of Medical Internet Conferences, 2019

ID: 2019-09-257-T-19096 Тезис

Цвык К.В.

Гипоталамическая гамартома у девочек (результаты длительного катамнеза)

ФГБОУ ВО Саратовский ГМУ им. В.И. Разумовского Минздрава России, кафедра акушерства и гинекологии педиатрического факультета

Научный руководитель: к.м.н. Трушина О.В.

Гамартома гипоталамуса (ГГ) – врожденная неопухолевая гетеротопия, возникающая в результате генетически детерминированного нарушения роста и дифференцировки клеток зародышевых листков на ранних стадиях эмбриогенеза, в большинстве случаев содержит способные к автономному функционированию люлиберин-секретирующие нейроны. Эктопическая секреция ГТ-РГ индуцирует преждевременное половое развитие (ППР), активизация секреции соматостатина, стимулирующего выработку соматомедина С - ускорение дифференцировки костного скелета.

Цель: изучение катамнеза пациенток с истинным ППР на фоне ГГ.

Материал и методы: анализ историй болезни девочек от момента верификации диагноза в раннем возрасте (до 2-х лет) до периода активного пубертата (16-18 лет).

Результаты. Пациентка А. впервые обследована в возрасте 13мес в связи с прогрессированием развития молочных желез, появлением менструально-подобных выделений и опережением физического развития (SDSроста +3,8). Установлены ускорение дифференцировки костного скелета, пубертатный характер реакции гонадотропинов при проведении пробы с диферелином (макс уровни ЛГ 65,19мМЕ/мл; ФСГ 60,1мМЕ/л). Пациентка С. впервые обследована в возрасте 21мес в связи с прогрессированием развития молочных желез и опережением физического развития (SDSроста +3,7). Установлены ускорение дифференцировки костного скелета, пубертатный характер реакции гонадотропинов при проведении пробы с диферелином (макс уровни ЛГ 28,1мМЕ/мл; ФСГ 18,5мМЕ/л). При проведении МРТ у девочек визуализированы изоинтенсивные, не накапливающие контраста образования, в первом случае 7*5мм в области мамиллярных телец, во втором случае – 7,7*6,0мм исходило из дна III желудочка. Проведено лечение трипторелином (3,75мг 1 раз в 28 дней), на фоне которого достигнуты замедление дифференцировки костного скелета и регресс полового развития. В первом случае лечение завершилось в возрасте 11лет. Пуберт характеризовался менархе (в 12лет), менструальной дисфункцией по типу аномального маточного кровотечения, нейро-вегетативными и психо-эмоциональными расстройствами. Во втором случае лечение завершилось в возрасте 9лет. Пубертат характеризовался менархе (в 12лет), олигоменореей, нейро-вегетативными и метаболическими расстройствами. В обоих случаях прогрессирующего роста ГГ при динамическом МР-контроле, нарушений электрической активности головного мозга и геластических приступов не зарегистрировано.

Выводы. Синтетический аналог природного ГТ-РГ трипторелин является эффективным методом лечения истинного ППР на фоне ГГ. Для периода полового развития девочек с истинным ППР на фоне гормонально-активных ГГ характерны различные варианты менструальной дисфункции, нейро-эндокринных и психо-эмоциональных нарушений.

Ключевые слова: гамартома гипоталамуса, девочки

ID: 2019-09-257-T-19102 Тезис

Рысмухамбетова К.А.

D-дефицитные состояния в детской гинекологической практике

ФГБОУ ВО Саратовский ГМУ им. В.И. Разумовского Минздрава России, кафедра акушерства и гинекологии педиатрического факультета

Научный руководитель: к.м.н. Трушина О.В.

Актуальность. Медико-социальная значимость D-дефицитных состояний определяется эпидемиологическим уровнем распространенности, физиологической ролью витамина D как важнейшего звена широкого спектра физиологических процессов в организме. Участие витамина D в функционировании репродуктивной системе подтверждается экспрессией его рецептора в гипофизе, яичниках, эндометрии и плаценте. С позиции современной доказательной медицины D-дефицитные состояния во время беременности ассоциированы с повышением риска развития преэклампсии, наступления преждевременных родов, инфекционных осложнений и гестационного диабета. Оптимальный уровень витамина D обеспечивает не только снижение частоты осложнений беременности, но и снижает риск развития ассоциированных с D-дефицитными заболеваний у ребенка.

Цель: изучение эпидемиологии недостаточности и дефицита витамина D среди девочек-подростков.

Материал и методы. Исследован сывороточный уровень суммарного 25-ОН витамина D у 86 девочек-подростков сопоставимых по возрасту (средний возраст 15,2±1,2 года), по характеру воздействия климатических факторов (коренные жительницы региона), имеющих гинекологический возраст более 2-х лет. Согласно клиническим рекомендациям РАЭ (2014 г.), значения суммарного 25-ОН витамина D менее 20нг/мл расценивали как его дефицит, уровень от 21нг/мл до 30нг/мл – как недостаточность, выше 30нг/мл относили к нормальному уровню.

Результаты. Недостаточное обеспечение витамином D установлено у 87,4% обследованных девочек, среди которых у 27,6% оно носило характер недостаточности, а у 72,4% - дефицита. Характерно, что снижение уровня витамина D у подавляющего большинства девочек регистрировалось круглогодично – у 94,7% обследованных весной, у 80,0% обследованных летом, у 76,0% обследованных осенью и 96,4% обследованных в зимние месяцы года. Менструальная дисфункция выявлена у 83,6% девочек с дефицитом витамина D, которая в 34,8% случаев носила характер аномального маточного кровотечения, в 65,2% была представлена олиго- и аменореей. На фоне недостаточности витамина D менструальная дисфункция встречалась у 76,2% обследованных девочек и практически с равной частотой была представленная аномальным маточным кровотечением и гипоменструальным синдромом (43,8% и 56,3%).

Выводы. Полученные данные демонстрируют актуальность изучения проблемы D-дефицитных состояний среди девочек-подростков региона. Нормализация D-дефицитных состояний в подростковм возарсте у девочек – потенциально будущих матерей в течение ближайшего десятилетия может быть признана одним из факторов, обеспечивающих благоприятный репродуктивный прогноз.

Ключевые слова: витамин D, подростки

 © Bulletin of Medical Internet Conferences, 2019

ID: 2019-09-257-T-19116 Тезис

Шатов В.М.

Анализ эффективности пролонгирования беременности у женщин с длительным безводным периодом при сроке гестации 22-37 недели

ФГБОУ ВО Саратовский ГМУ им. В.И. Разумовского Минздрава России, кафедра акушерства и гинекологии педиатрического факультета

Научный руководитель: к.м.н. Новичков Д.А.

Актуальность. Преждевременный разрыв плодных оболочек (ПРПО) при недоношенной беременности является одной из частых причин преждевременных родов и обусловливает каждый пятый случай перинатальных потерь.

Цель настоящего исследования: оценить эффективность консервативно-выжидательной тактики ведения беременности и родоразрешения у женщин с ПРПО в сроки гестации 22-37 недель.

Материал и методы. Проведен ретроспективный анализ 148 историй родов пациенток, находившихся в Перинатальном центре СГКБ№8 г. Саратова за 2016-2018гг., беременность которых осложнилась дородовым излитием околоплодных вод в сроки гестации 22- 37 недель. Проводилось наблюдение за течением беременности, подготовкой к родам и родоразрешением. Статистическая обработка цифрового материала проводилась методами, принятыми медицинской статистикой, с использованием программы Microsoft Excel на ПК.

Результаты. Среди исследуемых пациенток с ПРПО число первобеременных составило 58%, повторнобеременных – 42%. Многоплодная беременность при данной патологии отмечалась у 3% пациенток. Всего родилось 153 новорожденных, из них с массой тела 500-999 г – 3%, 1000-1499 г – 12%, 1500-2499 г – 44%, больше 2500 г – 41%. У недоношенных детей, рожденных через естественные родовые пути, оценка по шкале АПГАР составляла у 5% – 3-5 баллов, у 54% – 5-7 баллов, у 41% – 7-8 баллов. Новорожденные, извлеченные путем операции кесарево сечение, – 22% – 3-5 баллов, 55% – 5-7 баллов, 23% – 7-8 баллов.

Заключение. Результаты проведенного исследования показали целесообразность при ПРПО проведения консервативно-выжидательной тактики ведения беременности. Данная тактика допустима при длительности безводного промежутка до 12 часов, отсутствии признаков инфекционных осложнений, удовлетворительном состоянии внутриутробного плода. В интересах матери и плода при отсутствии положительного эффекта и сохранении незрелой шейки матки показано оперативное родоразрешение путем кесарева сечения. Консервативно-выжидательная тактика способствует ускоренному созреванию легких плода, уменьшает частоту тяжелых форм РДС и, как следствие, снижает затраты на выхаживание данных детей.

Ключевые слова: ПРПО, тактики ведения беременности, БП

ID: 2019-09-257-A-19138 Краткое сообщение

Пантеева Я.И., Артамонов Р.П.

Роль вируса папилломы человека в развитии рака шейки матки

ФГБОУ ВО Саратовский ГМУ им. В.И. Разумовского Минздрава России, кафедра факультетской хирургии и онкологии

Научный руководитель: асс. Макиенко А.А.

Резюме

Основным фактором развития рака шейки матки является инфицирование вирусом папилломы человека. В настоящее время изучены более 300 генотипов, 14 из которых приводят к развитию рака шейки матки. Вирус папилломы человека 16 и 18 типов вызывает развитие рака шейки матки в 75% случаев.

Ключевые слова: вирус папилломы человека, рак шейки матки

Актуальность

Рак шейки матки - злокачественная эпителиальная опухоль, поражающая влагалищную часть шейки матки или шеечный канал в виде экзофитного или эндофитного образования. Рак шейки матки (РШМ) занимает 6-е место в структуре онкозаболеваемости женского населения России (в мире – 2-е место). В 2017 г. удельный вес РШМ составил 4,9% (17303 впервые выявленных больных). Наиболее часто РШМ выявляется в возрастной группе 25–49 лет и находится на 2-м месте после рака молочной железы. За десятилетний период (2007–2017 гг.) наблюдается рост показателя активного выявления РШМ на 12,8% (показатель 2017 г. составил 42,3%). В I-II стадии выявлено 65,7% случаев выявления РШМ. В III стадии – 23,1%, в IV стадии – 9,3%. В III-IV стадиях выявлено 32,5% случаев РШМ.

В Саратовской области увеличилось число выявленных случаев рака шейки матки при профилактических осмотрах с 26,6% в 2010 году до 41,6% в 2017 году. В 2017 г. удельный вес РШМ составил 4,3% (262 впервые выявленных больных). Чаще всего РШМ выявляется в возрасте 55-59 лет. В I-II стадии выявлено 82,8% случаев выявления РШМ, в III стадии – 9,2%, в IV стадии – 8,0%. В III-IV стадиях выявлено 17,2% случаев РШМ [1].

В этиологии РШМ выделяют инфицирование ВПЧ. Впервые папилломавирусная инфекция была описана в I веке до н. э. врачами древней Греции. По их мнению, генитальные бородавки передавались половым путем. В 60 – х годах XIX в. Melnick и А.Д.Тимофеевский выявили присутствие вирусоподобных частиц в паппиломах. В 1892 году исследователь Rigoni-Stern заметил, что причиной смерти у замужних женщин часто был рак шейки матки, но не встречался у девственниц. Исследователи Dunn и Ogilvie в 1968 году обнаружили в генитальных бородавках вирусные частицы.

8 октября 2008 г. Нобелевский комитет присудил премию Харальду цур Хаузену из Германского центра исследования рака в Гейдельберге, которую он разделил с французким вирусулогами Люком Монтанье и Франсуазой Барре-Синусси за открытие роли ВПЧ в генезе рака шейки матки и создание вакцины для его профилактики.

Основным этиологическим фактором патогенеза РШМ считается инфицирование вирусом папилломы человека (ВПЧ) высокой степени онкогенного риска. ВПЧ относится к высококонтагиозным инфекциям с инкубационным периодом от 3-4 недель до 8 месяцев. На сегодняшний день идентифицировано более 300 новых папилломавирусов. Четырнадцать хорошо изученных генотипов ВПЧ (ВПЧ 16, 18, 31, 33, 35, 39, 45, 51, 52, 56, 58, 59, 66 и 68) считаются патогенными или генотипами "высокого риска" и вызывают развитие рака шейки матки. Хроническая персистенция ВПЧ 16 и 18 типов вызывает рак шейки матки в 70-75% наблюдений.

Нормальный клеточный цикл состоит из G1, S, G2 и M фаз. Эпителий шейки матки представляет собой динамическую ткань с постоянным клеточным обновлением. Киназа, которая обеспечивает прохождение клетки из G1 в S фазу клеточного цикла, — это E2F.В норме она неактивна, находится в связанном состоянии с белком супрессором Rb (продукт гена ретинобластомы). Белок p16 (INK4a) осуществляет контроль разобщения комплекса E2F-Rb, не допуская безудержной пролиферации клетки. Однако синтез p16 (INK4a) в норме по механизму обратной связи сдерживается. Таким образом, концентрация данного белка в нормальной клетке чрезвычайно мала, что проявляется негативной ИЦХ реакцией [6]. Белок E7 вируса папилломы человека высокого онкогенного риска при своем взаимодействии с продуктом гена Rb приводит к разобщению комплекса E2F-Rb. E2F остается постоянно в активном состоянии, стимулируя безудержную пролиферацию клеток. P16 (INK4a) пытается сдержать пролиферацию клетки, что приводит к бесконтрольному его синтезу. Однако p16 лишен своей мишени, что в условиях отсутствия обратной связи значительно повышает его концентрацию в клетке. ИЦХ при этом проявляется позитивной реакцией, что и является биомаркером инициации канцерогенеза в эпителии шейки матки [7]. Было достоверно показано, что экспрессия p16 связана с низкой, умеренной и тяжелой дисплазией (с внутриэпителиальными плоскоклеточными поражениями шейки матки как высокого, так и низкого Grade, LSIL и HSIL соответственно классификации ВОЗ), причем экспрессия p16 не встречалась в плоском эпителии без признаков дисплазии [8].

Процесс канцерогенеза при раке шейки матки включает в себя четыре стадии: ВПЧ инфицирования зоны трансформации шейки матки, персистенции инфекции, увеличения и трансформации ВПЧ инфицированных клеток до развития цервикальной интраэпителиальной неоплазии (CIN III) или аденокарциномы in situ (AIS), а также прогрессирование в инвазивный рак. Незначительные клеточные аномалии, такие как атипичные плоскоклеточные изменения неясного значения (ASCUS), плоскоклеточные интраэпителиальные поражения низкой степени (LSIL) или атипичные железистые изменения клеток неопределенного значения (AGUS) в цитологических мазках или цервикальное интраэпителиальное поражение низкой степени (CIN I) при гистологическом ответе может наблюдаться в течение нескольких месяцев после инфицирования ВПЧ ВР. При несвоевременном лечении CIN III и AIS в 40%-50% случаев может прогрессировать до рака шейки матки в течение 5-30 летнего периода [9].

 © Bulletin of Medical Internet Conferences, 2019

В настоящее время существует первичная и вторичная профилактики рака шейки матки: первичная профилактика включает в себя вакцинацию для профилактики ВПЧ - инфекции девочек - подростков в возрасте от 9 до 18 - лет до начала половой жизни; вторичная профилактика, главной задачей которой является выявление предраковых поражений шейки матки, таких как CIN III и AIS путем скрининга – ВПЧ - тестирования у женщин в возрасте от 30 лет и старше. В настоящее время доступны две рекомбинантные вакцины против ВПЧ, содержащие вирусные частицы: четырехвалентная вакцина против ВПЧ 16, 18, 6, и 11 типов, а также двухвалентная вакцина, защищающая от ВПЧ 16 и 18 типов. Обе вакцины для профилактики рака шейки матки, проведённые женщинам в возрасте 15 -26 лет, показали высокую иммуногенность и существенную защиту от хронической инфекции ВПЧ, CIN III, а также показали защиту от интраэпителиальной неоплазии ануса. Обе вакцины в вакцинированной популяции имеют высокий потенциал защиты от 70% случаев рака шейки матки. Эффективность вакцин против персистирующей инфекции, исследуемых в III фазе клинических испытаний, превышала 99%. Исследования вакцин показали достаточно сильную иммуногенность и отличную безопасность в подростковом возрасте, хотя клинические испытания не включали девочек до 9 лет, являющиеся основной целевой группой национальных программы вакцинации. Фактические данные о безопасности и эффективности вакцин в клинических испытаниях, также руководства в области общественного здравоохранения рекомендуют внедрение вакцинации против ВПЧ в национальные программы иммунизации. [10]

Цель работы: оценить состояние активного поиска РШМ на выделенном территориальном участке г. Саратова.

Материал и методы

Ретроспективно исследованы амбулаторные карты пациенток с РШМ, прикрепленных к городской поликлинике с населением выше 75000 человек. Укомплектованность штатами составляет 55%. Женская консультация состоит из трех лечебно-диагностических отделений, расположенных на отдаленных участках района. В каждом отделении имеется штат гинекологов, акушерок под руководством заведующего отделением. Прием ведется в кабинете доврачебного осмотра и кабинетах гинекологов. На доврачебный осмотр попадают все женщины, впервые обратившиеся в поликлиническое учреждение в этом году.

Результаты

За период 2012-1017гг. на территориальном участке г. Саратова было выявлено 47 больных (%) с РШМ. Средний возраст составил – 58 лет. В I стадии выявлено 21% (10 человек), во II стадии – 60% (28 человек), в III – 13% (6 человек), в IV – 6% (3 человека). При гистологическом исследовании у 80% больных был обнаружен плоскоклеточный рак, у 20% – аденокарцинома. Оперативное лечение проведено у 75% пациенток, из них у 13% выполнена конизация шейки матки с последующим выскабливанием, у 64% – расширенная экстирпация матки II типа, у 23% – расширенная экстирпация матки III типа. Радиологическое лечение проведено у 15% пациенток, симптоматическое у 10%. При ретроспективном анализе гинекологической патологии в этой группе больных установлено, что до постановки диагноза РШМ ВПЧ 16 и 18 типов был обнаружен у 57% больных. Из них лечились до установления диагноза 74%. Лечение проводилось противовирусным препаратом, курс лечения – 10 дней, количество курсов – 3 с перерывом в 10 дней.

Заключение

На основании результатов проведенной работы необходимо разработать мероприятия, которые позволят увеличить уровень выявления ВПЧ. Следует проводить мероприятия по информированию пациентов о важности посещения гинекологического кабинета не реже 1 раза в год, увеличить мотивацию к участию в мероприятиях по раннему выявлению злокачественных новообразований. Важным аспектом является необходимость информированности населения о важности вакцинации против ВПЧ.

Литература

1. Каприн А.Д., Старинский В.В., Петрова Г.В. Состояние онкологической помощи населению России в 2017 году / МНИОИ им. П.А. Герцена – филиал ФГБУ «НМИРЦ» Минздрава РФ. Москва, 2018. С. 23-27, 119, 121.
2. Петрова Г.В. Рак шейки матки. Динамика основных статистических показателей / I Национальный конгресс «Онкология репродуктивных органов: от профилактики и раннего выявления к эффективному лечению». 19–21 мая 2016, Москва. С. 134.
3. Михеева Ю.В. Распространенность рака шейки матки в Саратовской области./ II Национальный конгресс «Онкология репродуктивных органов: от профилактики и раннего выявления к эффективному лечению», 11–13 мая 2017 года, Москва. С. 70.
4. Давыдов М. И. Ганцев Ш.Х. Онкология. - М.: ГЭОТАР-Медиа, 2013. - 920
5. IARC Monographs on the Evaluation of Carcinogenic Risks to Humans. Human Papillomavirus // International Agency for Research on Cancer IARC, Lyon, France. – 2007. - No3. Vol. 90.– P. 45 -48.
6. Дамиров М. М. Радиоволновая технология в лечении патологии шейки матки / М. М. Дамиров. – М., 2010. – С. 70.
7. Ю.Г. Паяниди, К.И. Жорданиа, М.В. Савостикова, А.Г. Маргарян. Рак шейки матки в России. Пути профилактики/ Вестник ФГБУ" РОНЦ им. Н.Н. Блохина", т. 26, №1, 2015
8. Nieh S., Chen S.F., Chu T.Y. Expression of p16 INK4A in Papanicolaou smears containing atypical squamous cells of undetermined significance from the uterine cervix.// Gynecol Oncol. — 2003. — Vol. 91, №1 — P. 85-201.
9. Procedure for immunocytochemical detection of p16 INK4A antigen in thin-layer, liquid-based specimen / Bibbo M., Klump W.J., DeCecco J., Kovatish A.J.// Acta Cytol. — 2002. — Vol.46, №15— P. 25-29;
10. A.B. Moscicki, M. Schiffman, A. Burchell, G. Albero, A.R. Giuliano, M.T. Goodman, et al. Updating the natural history of human papillomavirus and anogenital cancers // Vaccine. - 2012. No30. -Suppl. 5. P. 24–33.
11. J.T. Schiller, X. Castellsague, S.M. Garland. A review of clinical trials of human papillomavirus prophylactic vaccines // Vaccine. – 2012.- No 30 -Suppl. 5. – P.123 –138.

Bulletin of Medical Internet Conferences (ISSN 2224-6150)
2019. Volume 9. Issue 9

Амбулаторно-поликлиническая помощь и профилактическая медицина

ID: 2019-09-4109-T-18842 Тезис

Айбазова Л.Х., Азизагаева А.Ф.

Особенности ведения пациентов с артериальной гипертензией и высоким сердечно-сосудистым риском

ФГБОУ ВО Саратовский ГМУ им. В.И. Разумовского Минздрава России, кафедра поликлинической терапии, общей врачебной практики и профилактической медицины

Научный руководитель: к.м.н. Красникова Н.В.

Основным фактором риска (ФР) влияющим на смертности от сердечно-сосудистых заболеваний (ССЗ) и прогноз заболеваемости в РФ является артериальная гипертония (АГ). В Саратовской области за период с 2004 г .по 2017 г. отмечался рост показателя общей заболеваемости АГ в 3,3 раза и первичной заболеваемости АГ в 2,9 раз. За 12 лет показатели смертности от болезней системы кровообращения населения Саратовской области были выше показателей по РФ и Приволжскому федеральному округу на 10,7% и 3,6% соответственно, что свидетельствует о недостаточности проводимых мероприятий по профилактике сердечно-сосудистых заболеваний, в том числе и АГ.

Цель исследования: выявить частоту встречаемости высокого и очень высокого риска сердечно-сосудистых осложнений (ССО) у пациентов с АГ и соответствие ведения пациентов клиническим рекомендациям.

Материал и методы. Исследование проводилось на базе ГУЗ «Саратовская городская поликлиника № 10» методом случайного отбора медицинских карт амбулаторных пациентов (форма N 025/у-04). Возраст пациентов составил от 40 до 91 года, средний возраст 59 лет, мужчин в обследовании было 49,2%, женщин 50,8%.

Результаты. Длительность наблюдения пациентов с АГ варьировалась от 3 до 15 лет. По шкале ССР SCORE низкий уровень ССО был выявлен у 4,6% обследуемых, умеренный у 40% пациентов, высокий -28,5% и очень высокий 26,9%. У 7% пациентов определялся повышенный уровень глюкозы (6,1 ммоль/л) и в 80% гиперлипидемия.

Пациенты с АГ и высоким и очень высоким ССР получали следующие группы препаратов: ингибиторы АПФ-73%, диуретики-63%, бета-блокаторы - 33%, блокаторы медленных кальциевых каналов-20%, сартаны-17%, ацетилсалициловую кислоту-96% обследованных, из них для первичной профилактики ССЗ-20%, статины были назначены в 33% случаев и верошпирон в 17%.

Два антигипертензивных препарата получали 63% пациентов, три -20%. Комбинированные препараты не назначались. Целевых значений АД (<140 и 90 мм.рт.ст.) в лечении АГ добились лишь у 5,38%.

Выводы. Таким образом, установлено, что высокий и очень высокий риск развития ССО имели 55,4% обследуемых и, несмотря на проводимую терапию, целевые значения АД были достигнуты только у 5,38% пациентов. Недостаточную эффективность проводимой терапии можно связать с отсутствием назначения комбинированных препаратов, нерегулярным приемом и назначением в 96% случаев АСК, снижающей действие иАПФ и сартанов, без коррекции их дозы.

Ключевые слова: особенности ведения пациентов

© Bulletin of Medical Internet Conferences, 2019

ID: 2019-09-8-A-18870 Краткое сообщение

Попова А.В., Беляева Ю.Н., Меликова С.А.

Раннее выявление и коррекция преддиабета и сахарного диабета в условиях отделения профилактики городской поликлиники

ФГБОУ ВО Саратовский ГМУ им. В.И. Разумовского Минздрава России, кафедра поликлинической терапии, общей врачебной практики и профилактической медицины

Научный руководитель: д.м.н. Шеметова Г.Н.

Резюме

Сахарный диабет является одной из глобальных проблем современности. Растущие уровни заболеваемости, инвалидизации и преждевременной смертности от сахарного диабета ставят перед врачами первого контакта вопросы необходимости ранней диагностики и коррекции преддиабета и сахарного диабета, в том числе в условиях городских поликлиник, с целью назначения своевременной, адекватной терапии и профилактики возможных осложнений. В статье оценены результаты работы отделения профилактики городской поликлиники, выяснена его роль в выявлении факторов риска развития сахарного диабета в ходе диспансеризации населения, проанализирована работа по их устранению в "Школах здоровья".

Ключевые слова: сахарный диабет, диспансеризация, факторы риска, отделение профилактики, школы здоровья

Цель: изучение возможностей раннего активного выявления преддиабета и сахарного диабета в условиях отделения профилактики поликлиник г. Саратова. А также выявление заинтересованности пациентов в обучении в "Школе пациента с сахарным диабетом" и укреплении своего здоровья.

Материал и методы

В соответствии с намеченной целью и задачами исследования нами были определены следующие методы: теоретический анализ руководящих документов и специальной литературы по теме исследования; изучение статистической документации отделения профилактики городской поликлиники и статистических данных по региону и РФ; экспериментальный метод, включающий проведение анкетирования, интервью с пациентами, анализ и обобщение полученных данных.

Исследование проведено на базе ГУЗ «Городская поликлиника №2» города Саратова (ГУЗ ГП №2).

Результаты

Сахарный диабет по праву считается глобальной проблемой современности. Диабет всех типов может стать причиной развития серьезных осложнений и повышать общий риск преждевременной смерти [2]. По данным ВОЗ во всем мире сахарным диабетом страдают около 422 миллионов человек. По данным федерального регистра больных сахарным диабетом (СД) общая численность пациентов с СД в РФ в 2017 году составила около 4,5 миллионов человек (3,06% населения РФ), при этом СД 1 типа (СД1) - 5,7% (256,1 тыс.), СД 2 типа (СД2) - 92,1% (4,15 млн.), другие типы СД - 1,9% (83,8 тыс.), тип СД не указан- 0,3% (13,5 тыс. человек) [2, 3]. Сахарный диабет в настоящее время зачастую имеет быстро прогрессирующее течение, приводящее к инвалидизации пациента или летальному исходу [2]. Другим частым случаем рассматривается синдром взаимного отягощения или "коморбидности", когда у пациента помимо преддиабета или сахарного диабета одновременно выявляются признаки ХОБЛ, ИБС или другой серьезной хронической неинфекционной патологии, приводящей к трудностям адекватного лечения заболеваний. В условиях полиморбидности у больных сахарным диабетом увеличивается риск внезапной смерти, хронической почечной недостаточности, ампутации конечности или слепоты [1]. Смертность населения РФ по причине СД1 в 2017 году составила 2,3‰, по причине СД2 - 68,4‰. В структуре причин смерти при СД1 на первом месте - сердечно-сосудистая недостаточность - 16,4%, затем нарушения мозгового кровообращения - 7,6%, хроническая почечная недостаточность - 6,0%, инфаркт миокарда - 4,4%, диабетические комы - 1,5%. При СД2 часто встречаемыми фатальными событиями стали сердечно-сосудистая недостаточность- 28,6%, нарушения мозгового кровообращения - 12,2%, инфаркт миокарда - 4,5%, хроническая почечная недостаточность- 1,8%. диабетические комы- 0,2% [2]. Уровни заболеваемости, инвалидизации и смертности от сахарного диабета ставят перед врачами первого контакта (терапевтами, врачами отделений профилактики и общей практики) вопросы необходимости ранней диагностики и коррекции преддиабета и сахарного диабета, в том числе в условиях городских поликлиник, для назначения своевременной, адекватной терапии и профилактики возможных осложнений [4]. Другим важным моментом является выявление факторов риска (ФР) развития сахарного диабета в ходе диспансеризации населения и работа по их устранению, проводимая отделениями профилактики [5].

В отделении профилактики ГУЗ ГП №2, в соответствии с приказом МЗ РФ от 26.10.2017г. №869н «Об утверждении порядка проведения диспансеризации определенных групп взрослого населения», проводится диспансеризация населения, направленная на раннее активное выявление факторов риска (ФР) хронических неинфекционных заболеваний (ХНИЗ), в том числе сахарного диабета, предупреждение развития заболеваний, выявление хронических форм болезней, их профилактику.

Диспансеризация проводится в два этапа. Первый этап проводится с целью первичного выявления и отбора граждан с подозрением на наличие заболеваний. Он включает в себя анкетирование, направленное на выявление ХНИЗ и ФР их развития, антропометрию (измерение роста, массы тела, окружности талии, расчет индекса массы тела), измерение артериального давления, тонометрию глаз (для граждан 39 лет и старше), определение общего холестерина крови и глюкозы крови, ЭКГ-исследование, осмотр фельдшера-акушера с забором материала для проведения цитологического исследования, флюорографическое исследование органов грудной клетки, маммография (для женщин с 39 лет и старше), анализы крови и мочи, исследование кала на скрытую кровь (для лиц с 45 лет и старше), УЗИ органов брюшной полости (для лиц в возрасте 45, 51, 57, 63 и

69 лет). Каждому пациенту старше 45 лет проводится расчет суммарного сердечно-сосудистого риска по шкале SCORE. Если по результатам первого этапа у пациента выявлено подозрение на наличие ХНИЗ или высокий и очень высокий суммарный сердечно-сосудистый риск, врач терапевт отделения профилактики направляет его на второй этап диспансеризации, который включает в себя проведение необходимых дополнительных лабораторных и инструментальных методов исследования, а также проведение осмотра пациентов врачами узких специальностей.

Всего в ходе настоящего исследования с помощью компьютеризированных методик были обработаны и изучены анкеты и амбулаторные карты 48001 пациентов, прошедших первый этап диспансеризации в отделении профилактики ГУЗ ГП №2 в 2016 - 2018 годах. Средний возраст лиц, прошедших диспансеризацию, составил 42±0,25 лет. Установлено, что с целью прохождения диспансеризации в 2016 году были приглашены 17891 человек, в 2017 - 15904 человек, в 2018 - 14819 человек. В 2016 году явка составила 17311 человек, что составило 96,7% от числа всех приглашенных, в 2017 - 15882 (99,8%), в 2018 - 14808 человек (99,9%). В ходе диспансеризации были выявлены заболевания сердечно-сосудистой системы, в том числе артериальная гипертензия, онкологические заболевания, эндокринные заболевания, в том числе СД, болезни нервной системы, болезни глаз, болезни органов пищеварения, болезни мочеполовой системы. Наибольшее количество случаев приходилось на болезни сердечно-сосудистой и эндокринной систем. Так, в 2016 и 2018 годах на первом месте в структуре впервые выявленной в ходе диспансеризации патологии находились сердечно-сосудистые заболевания с уровнями 35,4‰ в 2016 году и 22,3‰ в 2018. На втором месте по частоте выявляемости - эндокринные заболевания (2016 - 28,6‰, 2018 - 21,8‰). В 2017 году первое место пришлось на долю эндокринных заболеваний - 49,2‰, второе - на долю сердечно-сосудистых - 22,3‰. Сахарный диабет всех типов по итогам диспансеризации в 2016 году был выявлен в 1,3‰, такой же уровень в 2017 (1,3‰), а в 2018 году отмечен рост до 2,3‰. Нами проанализированы данные скрининговых анкет (опросников) на предмет выявления факторов риска сахарного диабета. Наиболее часто встречаемыми стали нерациональное питание, низкая физическая активность, избыточная масса тела. Так, в 2016 - 2018 годах первое место среди факторов риска СД приходилось на долю нерационального питания: почти треть респондентов отмечала этот факт (в 2016- 30,2%, в 2017- 32,3%, в 2018 - 33,9%). Второе место с таким же высоким распределением - на долю избыточной массы тела (в 2016- 27,5%, в 2017- 30,5%, в 2018 – 30%). Третье ранговое место занимала такая проблема современности как низкая физическая активность: более четверти участников первого этапа диспансеризации упомянули это (в 2016 - 25,6%, в 2017 - 25,2%, 25,3%). По итогам скрининга были выявлены лица, нуждающиеся в прицельном дообследовании и проведении определения уровня глюкозы крови натощак. В 2016 году таких пациентов было 95 человек (0,5%), в 2017 году - 375 (2,4%), в 2018 году - 173 (1,2%). У всех пациентов диагностирована высокая гликемия, и 100% были направлены на определение уровня гликированного гемоглобина. Параллельно все пациенты с выявленными ФР СД, высоким уровнем гликемии натощак, повышенным процентным содержанием гликированного гемоглобина в крови обследованы эндокринологом поликлиники. Диагноз сахарного диабета был подтвержден в 2016 году у 96,8% пациентов с выявленными факторами риска, в 2017 – у 33%, в 2018 – у 96,5%. Все пациенты, с подтвержденным диагнозом СД, поставлены на диспансерный учет врачами эндокринологами и терапевтами.

Вторым этапом исследования проведен опрос курсантов "Школы пациента с сахарным диабетом", действующей при отделении профилактики ГУЗ ГП №2, для выявления заинтересованности пациентов в приобретении и поддержании навыков, необходимых для максимального управления их жизнью в условиях такого хронического заболевания как сахарный диабет, и укреплении своего здоровья. «Школа пациента с СД» при ГУЗ ГП №2 активно работает с 2005 года. Все пациенты с впервые выявленным СД в 100% случаев приглашены на занятия в эту школу. Закончили обучение 331 человек, включая пациентов с преддиабетом, впервые выявленным диабетом, имеющих установленный диагноз разной степени давности и родственников больных диабетом. В 2018 году было проведено 4 обучающих цикла, каждый из которых включал 10 занятий. Методическая разработка занятий в «Школе пациента с СД» проведена в тесном сотрудничестве с профессорско-преподавательским составом кафедры поликлинической терапии, общей врачебной практики и профилактической медицины ФГБОУ ВО «Саратовский ГМУ им. В. И. Разумовского». Занятия проводили врачи отделения профилактики, врачи-эндокринологи, ассистенты кафедры. Совместно были выпущены памятные буклеты, листовки с рекомендациями по питанию, модификации образа жизни, коррекции избыточной массы тела и ожирения, которые выдаются каждому участнику школы сахарного диабета. В рамках профилактических занятий обучающимися рассматривались такие темы как "Факторы риска СД", "Питание пациента с сахарным диабетом", "ЛФК при СД" и другие. Пациенты были обучены самоконтролю гликемии на глюкометрах разных модификаций: One Touch, Accu-Chek, Bayer, Contour TS. Особый интерес у пациентов вызвало практическое занятие по навыкам использования шприц-ручек НовоПен.

Нами проведен опрос 30 человек, прошедших курс обучения в «Школе пациента с СД». Из них 90% (27 чел.) составили женщины, 10% (3 чел.) - мужчины, средний возраст 55±0,25 лет. Респондентов просили ответить на вопросы по оценке качества работы отделения профилактики лечебно-профилактического учреждения и доступности образовательной медицинской помощи; вопросы по удовлетворенности взаимодействием пациента с врачом, проводившим занятия; вопросы по оценке организации работы «Школы пациента с СД», в том числе оценка пациентом длительности ожидания запланированных курсов, времени занятий. Были заданы вопросы, касающиеся информированности пациентов о возможности прохождения диспансеризации на территории ЛПУ и обучения в Школах здоровья. Подавляющее большинство опрошенных (87%) остались довольны обучением 57% (17 чел.) - ответили «да, весьма удовлетворены», 30% (9 чел.) - «скорее, да, удовлетворены», всего 13% (4 чел.) ответили «скорее, не удовлетворен», в графе «не удовлетворены» ответов не было. Все проанкетированные согласны посещать Школы здоровья по другой тематике: большинство из них (75%) высказались за проведение образовательных циклов, посвященных вопросам питания при разных, прежде всего сердечно-сосудистых, заболеваниях. 100% респондентов знают о диспансеризации, порядке и сроках ее проведения. Сведения почерпнули из средств массовой информации (ТВ, газеты, интернет) 44%, и такое же количество (43%) - узнали лично при обращении в регистратуру поликлиники.

Заключение

Таким образом, роль отделений профилактики городских поликлиник в проведении диспансеризации населения нельзя переоценить. Возможность раннего активного выявления факторов риска развития ХНИЗ, в том числе СД, вносит существенный вклад в снижение бремени тяжелых социально значимых заболеваний. Врачи отделений профилактики не только проводят

© Bulletin of Medical Internet Conferences, 2019

работу по выявлению факторов риска преддиабета, первых симптомов сахарного диабета, но и участвуют в предупреждении серьезных проблем со здоровьем, ограничивающих повседневную жизнедеятельность пациентов, имеющих установленный диагноз. Проведение занятий в «Школе сахарного диабета» способствует повышению личной ответственности пациента за сохранение и укрепление своего здоровья, углублении знаний в отношении своего заболевания, привлечению пациента к решению возникающих проблем самостоятельно, формированию партнерских отношений между врачом и пациентом.

Литература

1. Губанова Г.В., Беляева Ю.Н., Шеметова Г.Н. Коморбидный пациент: этапы формирования, факторы риска и тактика ведения // Современные проблемы науки и образования. – 2015. – № 6.
2. Дедов И.И., Шестакова М.В., Викулова О.К. и др. Сахарный диабет в Российской Федерации: распространенность, заболеваемость, смертность, параметры углеводного обмена и структура сахароснижающей терапии по данным Федерального регистра сахарного диабета, статус 2017 г. // Сахарный диабет. — 2018. — Т. 21. — №3. — С. 144-159.
3. Сахарный диабет типа 2: от теории к практике / Под ред. Дедова И.И., Шестаковой М.В. – М.: Медицинское информационное агентство; 2016.
4. Шеметова Г. Н., Рябошапко А. И., Губанова Г. В. и др. Профилактическая работа терапевта: формирование компетенций. // Фундаментальные исследования 2014; 7 (1): 166-169.
5. Шеметова Г.Н. Организация профилактической работы с населением: учеб. пособие / Г.Н.Шеметова, М.Е. Балашова, А.И. Рябошапко и др.; под ред. Г.Н. Шеметовой. – Изд. 2-е, перераб. и доп. – Саратов: Изд-во Сарат. гос. мед. ун-та, 2015. – 292 с.

ID: 2019-09-439-T-19010 Тезис

Мусорин Е.Д., Картункова М.С.

Распространённость, факторы риска и клинические проявления гастроэзофагеальной рефлюксной болезни (ГЭРБ) у студентов медицинского ВУЗа

ФГБОУ ВО Саратовский ГМУ им. В.И. Разумовского Минздрава России

Научные руководители: к.м.н. Рябошапко А.И., к.м.н. Балашова М.Е.

Как известно, в последние годы наблюдается рост болезней органов пищеварения, в том числе ГЭРБ.

Целью нашей работы явилось изучение распространенности, клинических проявлений и факторов риска ГЭРБ у студенческой молодежи.

Материал и методы. Участие принимали 232 студента медицинского университета в возрасте от 17 до 23 лет. Проводилось анкетирование по специально разработанной анкете из 29 вопросов и комплексное обследование в Центре Здоровья на базе одной из поликлиник.

Результаты. У 72 студентов (31%) отмечались клинические проявления ГЭРБ. Среди жалоб преобладали изжога (72%), отрыжка кислым содержимым (37%) , боль в эпигастрии (40%). Наличие хронического фарингита отметили 25%, ларингита 18% и хронического кашля 24% респондентов. После обследования диагноз ГЭРБ поставлен в 33 случаях.

Из факторов риска отметили: нерегулярное питание (81%), частое употребление шоколада, кофе (62%), прием острой пищи и пряностей (58%), цитрусовых и томатов (44%), употребление алкоголя (21%) анкетируемых. Табакокурение отметили 14% респондентов, (по данным смокелайзера отклонения от нормы в 21% случаев).

Антропометрия показала у 73% лиц нормальную массу тела, у 22% - избыточную, у 3% - ожирение 1 степени, у 2% - дефицит массы тела.

Лицам с выявленными факторами риска даны рекомендации по их коррекции.

Заключение. Таким образом, проведение скрининга путем анкетирования и обследования в Центре здоровья среди студенческой молодёжи позволило отобрать группу лиц с проявлениями ГЭРБ (31%) и подтвердить диагноз на ранней стадии, выявить факторы риска данного заболевания и дать рекомендации по их коррекции.

Ключевые слова: ГЭРБ, рефлюкс

 © Bulletin of Medical Internet Conferences, 2019

ID: 2019-09-439-T-19034 Тезис

Балашова М.Е., Скобелкина А.В., Ильина Е.С.

Возможности продления активного долголетия пожилых

ФГБОУ ВО Саратовский ГМУ им. В.И. Разумовского Минздрава России, кафедра поликлинической терапии, общей врачебной практики и профилактической медицины

В современном мире, что характеризуется сложной экономической, экологической обстановкой, социальными и психологическими проблемами, достаточно непросто вести здоровый образ жизни, что приводит к преждевременному старению организма. В связи с продлением пенсионного возраста пожилым, имеющим хронические заболевания, придется дольше трудится, соответственно быстрее стареть и умирать.

Целью настоящей работы явилось: выявить факторы риска, приводящие к преждевременному старению у пожилых пациентов.

Проведен опрос 51 человека,среди опрошенных оказалось 70% мужчин и 30% женщин.

Респондентам было предложено ответить на вопросы о возможностях продления активного долголетии пожилых. На вопрос о том, можно ли продлить жизнь, большинство (90%) подтвердили, что можно. Анкетируемые, считающие, что можно продлить жизнь, мотивировали это ведением здорового образа жизни. На вопросе от чего зависит продолжительность жизни, мнение разделилось: 40% респондентов считают, что продолжительность жизни зависит от генетического фактора, 35% - от образа жизни и меньше всего - от медицинского обслуживания и психологического состояния. В итоге анкетируемые выделили 2 самых явных фактора, от которых зависит продолжительность жизни, - генетический фактор и образ жизни.

Изучив питание пожилых, только 25% опрошенных стараются придерживаться правильного питания. Респонденты выделили два основных продукта, которые употребляют наиболее часто – это мясо и рыба жирных сортов, но учитывая пожилой возраст для профилактики атеросклероза в рацион необходимо включать больше пищевых волокон, круп, овощей и фруктов.

Многие респонденты (61%) не принимают витамины и БАДы для общего укрепления организма, так как считают, что они не оказывают должного эффекта на организм и являются плацебо. Тогда как закаливание, массаж и курортолечение считают наиболее эффективными оздоровительными и общеукрепляющими мероприятиями.

Стресс является нашим повседневным спутником и большинство респондентов (65%) испытывают его в разных проявлениях.

По мнению опрошенных, на активное долголетие влияет не только здоровый образ жизни, но и психологический микроклимат в семье, а также уровень экономических доходов.

В результате нашей работы мы выявили факторы риска, приводящие к преждевременному старению у пожилых пациентов: генетический фактор; неправильное питание (жирная и жареная пища, частое употребление мяса); наличие хронических заболеваний; стресс.

Таким образом, медицина не может гарантировать человеку сохранение абсолютного здоровья и долголетия, если у него нет установки на самосохранительное поведение и желание как можно дольше быть здоровым и трудоспособным. Здоровый образ жизни - определяющий фактор здоровья и долголетия.

Ключевые слова: пожилые, здоровье, активное долголетие

ID: 2019-09-439-T-19056 Тезис

Лесняк Ж.М., Салихова С.Р.

Проблема самолечения антибактериальными препаратами и меры по снижению антибиотикорезистентности

ФГБОУ ВО Саратовский ГМУ им. В.И. Разумовского Минздрава России, кафедра поликлинической терапии, общей врачебной практики и профилактической медицины

Научный руководитель: к.м.н. Губанова Г.В.

Актуальность. Существенная доля российского населения прибегает к самолечению антибиотиками, что является ключевой проблемой современного здравоохранения. Следствием является развитие лекарственной устойчивости микроорганизмов.

Цель: изучить практику самолечения антибиотиками населением и предложить меры по снижению безрецептурного применения.

Задачи. Оценить частоту и выявить причину приверженности к самолечению антибиотиками. Оценить общие представления населения об антибактериальных препаратах. Оценить методы противодействия безрецептурному приему антибактериальных препаратов и снижения уровня резистентности к ним.

Материал и методы: выявление среди населения г. Саратова приверженности к самолечению антибактериальными препаратами; статистический анализ с использованием авторской анкеты; оценка актуальных методов противодействия безрецептурному приему антибактериальных препаратов и снижения резистентности к ним.

Результаты. 56% респондентов принимали антибактериальные препараты с целью самолечения. Причина-отсутствие возможности попасть на прием к врачу. 46 % респондентов принимали антибактериальные препараты с частотой 1-2 раза в год, каждый десятый 3 и более раз. При ОРВИ 58% респондентов принимают противомикробные средства, 14% в целях профилактики. 7% не соблюдали режим приема и 36% прекращают лечение антибактериальными препаратами после исчезновения симптомов.

Выводы. Приверженность к самолечению антибактериальными препаратами высокая. Основная причина низкая доступность медицинской помощи. Представления населения об антибактериальных препаратах неудовлетворительные.

Ключевые слова: антибиотики, антибиотикорезистентность, самолечение, рекомендации, информированность

 © Bulletin of Medical Internet Conferences, 2019

ID: 2019-09-1656-T-19136 Тезис

Белоножко А.Н., Сомов Н.А.

Отношение населения к вакцинопрофилактике гриппа

ФГБОУ ВО Саратовский ГМУ им. В.И. Разумовского Минздрава России, кафедра поликлинической терапии, общей врачебной практики и профилактической медицины

Научный руководитель: к.м.н. Рябошапко А.И.

Как известно, грипп является наиболее распространенной инфекцией, приводящей к осложнениям и летальным исходам. Одним из наиболее эффективных методов его профилактики является вакцинация.

Целью нашей работы являлось изучение отношения населения к вакцинации против гриппа.

Проведено анкетирование 120 человек в возрасте от 18 до 59 лет по специально разработанной анкете, состоящей из 24 вопросов. Из них 61% составляли мужчины и 39% женщины. 66% респондентов относились к группе риска по заболеванию гриппом. Большинство анкетируемых (70%) знакомы с вопросами профилактики гриппа, однако 30% не знали о вакцинах и их значении. Ежегодно прививаются против гриппа 35% респондентов, из них 70% отметили положительный эффект (гриппом не болели). 65% респондентов не прививаются, аргументируя это следующими причинами: «не вижу в этом смысла» - 42%, «нет времени на это» - 30%, «боюсь осложнений» - 28%. Как средства профилактики они используют противовирусные препараты и общеукрепляющие средства. Из них 15% лиц не принимает лекарств, считая, что организм сам должен справиться с инфекцией.

Выводы.

1. Население в большинстве своем (70%) информировано о необходимости профилактики гриппа, в том числе вакцинации против гриппа.
2. Тем не менее, лишь 35% респондентов регулярно прививаются против гриппа, отмечая положительный результат. Остальные анкетируемые лица (65%) по разным причинам отказываются от вакцинации, полагаясь на другие методы профилактики.
3. Необходимо улучшить информированность населения в вопросах профилактики гриппа как специфической (вакцинация, химиопрофилактика), так и неспецифической (здоровый образ жизни, правильное поведение в период болезни).

Ключевые слова: грипп, вакцинация, вакцинопрофилактика, прививки

Bulletin of Medical Internet Conferences (ISSN 2224-6150)
2019. Volume 9. Issue 9

Анатомия и антропология

ID: 2019-09-6-T-18801 Тезис

Захарова Ю.С.

Топографо-анатомические особенности плечевой области в промежуточном плодном периоде онтогенеза человека

ФГБОУ ВО ОрГМУ Минздрава России, кафедра анатомии человека

Научные руководители: д.м.н. Галеева Э.Н., асс. Кубагушева А.Н.

Актуальность. В клинической медицине широко внедряются современные методы диагностики и лечения плода, где исследование конечностей является необходимым условием в плодный период развития.

Цель: определение особенностей топографии и анатомии плечевой области в промежуточном плодном периоде онтогенеза человека.

Материал и методы: верхние конечности 6 плодов человека в возрасте 19-22 недель гестации. В работе использованы методы: макромикроскопического препарирования, морфометрии и статического анализа.

Результаты. На 19-22 неделе у плода визуализируются свободные верхние конечности, находящиеся в состоянии супинации. Определяются мышцы плечевого пояса и области плеча, где мышцы хорошо визуализируются, а фасции развиты недостаточно. Хорошо выделяются мышцы задней группы плечевого пояса: дельтовидная, надостная, подостная, малая круглая и большая круглая, а также мышцы передней группы плечевого пояса (большая, малая грудные и клювовидно-плечевая). На передней поверхности плеча определяются мышцы передней группы (двуглавая и плечевая), на задней поверхности – трехглавая мышца плеча с хорошо различимыми тремя головками. На 19-22 неделе формируются топографические области указанных зон. По передней поверхности плеча в топографических образованиях визуализируются мощные сосудисто-нервные пучки. Отдельно можно выделить головную вену, залегающую в дельтовидно-грудной борозде. На задней поверхности плеча определяется плечемышечный канал, с расположенными достаточно выраженными лучевым нервом и сосудами. Определены границы подмышечной впадины, детально рассмотрены анатомические образования с расположенными в ней ветвями плечевого сплетения (лучевой, срединный, локтевой, мышечно-кожный, медиальные кожные нервы плеча и предплечья), подмышечной артерией и венами, а также группой единичных лимфатических узлов.

В заключение следует отметить, что в изученном периоде онтогенеза человека мышцы, сосуды, нервы достаточно хорошо развиты. Полученные данные дополняют сведения по возрастной анатомии человека.

Ключевые слова: плод, анатомия, топография, мышцы, область плеча

 © Bulletin of Medical Internet Conferences, 2019

ID: 2019-09-6-T-18806 Тезис

Зенкина Т.М.

Связи дактилометрических показателей и факторов личности юношей

ФГБОУ ВО Саратовский ГМУ им. В.И. Разумовского Минздрава России, кафедра анатомии человека

Научный руководитель: д.м.н. Зайченко А.А.

Актуальность. Существующие в литературе данные о связи длины второго и четвёртого пальцев кисти (как морфологического маркера уровня пренатального тестостерона) с факторами личности, сопряженными с агрессией и доминированием, носят противоречивый характер.

Цель: выявление связей длины второго и четвертого пальцев кисти с особенностями факторов личностей юношей.

Материал и методы. Участники исследования: 41 юноша 18,1±0,1 (16-23) лет (студенты Саратовского государственного медицинского университета). Антропометрия: измеряли длину тела (L), длину 2-го и 4-го пальцев правой и левой кисти (2D и 4D), вычисляли индекс 2D:4D и отношение длины пальцев к длине тела. Психодиагностика: личностный опросник Айзенка (Eysenck Personality Questionnaire, EPQ), пятифакторный личностный опросник (Five-Factor Personality Questionnaire, FFI), опросник темперамента и характера Р. Клонинджера (Temperament and Character Inventory, TCI-125). Обработку первичных данных проводили с помощью статистических пакетов “Statistica 10”. После проверки соответствия распределения признаков нормальному определяли минимальное и максимальное значения, среднюю арифметическую, стандартное отклонение, ошибку средней арифметической, рассчитывали коэффициент корреляци Пирсона, его ошибку и статистическую значимость.

Результаты. Обнаружены связи дактилометрических параметров лишь с факторами личности пятифакторного личностного опросника: с фактором «дружелюбие» статистически значимо положительно коррелирует длина второго пальца левой и правой кисти (соответственно +0,325±0,151, $p<0,05$ и +0,391±0,147, $p<0,01$), длина четвертого пальца левой и правой кисти (соответственно +0,461±0,142, $p<0,05$ и +0,445±0,143, $p<0,01$), а также индексы 2D:L и 4D:L правой кисти и 4D:L левой кисти, (соответственно +0,358±0,149, $p<0,05$ и +0,460±0,142, $p<0,01$; +0,463±0,142, $p<0,01$). Кроме того, 4D:L правой кисти положительно коррелирует и с фактором «сознательность» (+0,315±0,158, $p<0,05$). С фактором «нейротизм» (+0,314±0,152, $p<0,05$) положительно коррелирует индекс 2D:4D левой кисти.

Ключевые слова: 2D:4D, юноши, дактилометрия, FFI, факторы личности

ID: 2019-09-6-T-18807 Тезис

Жалейкина М.Н., Чуприянова Д.В., Манаенков Е.Н.

Альтернативно-варьирующие признаки черепов мужчин коллекции кафедры анатомии человека Саратовского государственного медицинского университета

ФГБОУ ВО Саратовский ГМУ им. В.И. Разумовского Минздрава России, кафедра анатомии человека

Научный руководитель: д.м.н. Зайченко А.А.

С целью выявления частоты альтернативно-варьирующих признаков черепа исследованы 100 черепов мужчин 53,5±1,4 (19 – 78) лет из коллекции кафедры анатомии человека СГМУ с помощью программы и методики исследования аномалий черепа (Мовсесян А.А., Мамонова Н.Н., Рычков Ю.Г., 1975; 79 признаков) и аннотированного перечня анатомических вариантов и аномалий черепа (Сперанский В.С.,1993; 30 признаков). Составлена электронная база первичных данных в Excel. Статистическая обработка первичных данных проводилась в программе Statistica 13.

Из признаков программы А.А. Мовсесян и др. в исследованной выборке черепов отмечено наличие 62 признаков. С максимальной частотой встречается incisura supraorbitalis (71,0±4,6% справа и 66,0±4,8% слева), с минимальной частотой (признак на одном черепе) встречались: os praefrontale, следы os zygomaticum bipartitum et tripartitum, различные варианты pterion, os postsquamosum, os bregmaticum, увеличенные foramina parietalia, os apicis lambdae, ломаный sutura palatina transversa, отсутствие foramen spinosum. Из перечня В.С. Сперанского обнаружены 10 признаков. С максимальной частотой встречалось foramen venosum (отверстие Везалия, 41,0±4,9% слева и 47,0±5,0% справа), а с минимальной частотой – canaliculus innominatus, crista paraalveolaris ossis palatini, processus pterigospinalis, processus paracondylaris, hyperterlorismus. Описана асимметрия частоты парных признаков, максимально выраженная у теменных отверстий (35,0±5,3% слева и 23,0±4,7% справа). Выделены 12 признаков, которые не входили в программу А.А. Мовсесян с соавторами (1975), а так же в перечень В.С. Сперанского (1993): отсутствие incisura et foramen supraorbitale, отверстие в sulcus caroticus, раздвоенный canalis opticus, foramen lacerum bipartitum, седловидность кверху и кпереди от lambda, раздвоенный canalis hypoglossalis, утолщение кости в области euryon, foramen ovale bipartitum, костный мостик над sulcus caroticus, impressio metopica, processus postjugularis (mastoideus medialis accessorius), foramina alae majoris ossis sphenoidale.

Ключевые слова: череп, неметрические признаки, альтернативно-варьирующие признаки, мужчины

 © Bulletin of Medical Internet Conferences, 2019

ID: 2019-09-6-T-18821 Тезис

Семёнчева А.С., Кузнецова Е.Ю.

Половые различия дактилометрических показателей и компонентов агрессии

ФГБОУ ВО Саратовский ГМУ им. В.И. Разумовского Минздрава России

Научный руководитель: д.м.н. Зайченко А.А.

Актуальность исследования определяется противоречивостью существующих в литературе сведений о половом диморфизме длины второго и четвертого пальцев кисти, а также гендерных различий компонентов агрессии.

Цель: выявление полового диморфизма дактилометрических показателей и гендерных различий компонентов агрессии юношей и девушек.

Материал и методы. Участники исследования: 34 юноши 18,1±0,2 (17-23) лет и 30 девушек 18,2±0,2 (17-21) лет (студенты Саратовского государственного медицинского университета).

Методы исследования: соматометрия (измерение длины тела, L); дактилометрия: измеряли длину 2-го и 4-го пальцев правой и левой кисти (2D и 4D), вычисляли индекс 2D:4D, отношение длины пальцев к длине тела (2D:L, 4D:L); психодиагностика: опросник агрессивности Басса-Дарки (Buss-Durkee Hostility Inventory, BDHI), опросник диагностики агрессии Басса-Перри (Buss-Perry Aggression Questionnaire, BPAQ). Статистическую обработку первичных данных проводили с помощью программы Statistica 8: вычисляли минимальное и максимальное значения признаков, их средние арифметические, стандартные отклонения, ошибки средних арифметических; статистическую значимость половых (гендерных) различий оценивали с помощью критерия Стьюдента.

Результаты. Статистически значимые на самом высоком уровне безошибочного суждения ($p<0,001$) различия дактилометрических показателей левой и правой кисти обнаружены для 4D юношей (соответственно 78,3±1,2 и 78,0±1,2) и девушек (69,9±0,9 и 69,5±1,2), а также 2D (78,9±1,1 и 79,0±0,9; 72,6±0,9 и 72,0±1,2). Статистически значимые половые различия ($p<0,05$) присутствуют для 2D:4D левой кисти (индекс выше у юношей) и 2D:L правой кисти (индекс выше у девушек).

Статистически значимые различия на самом высоком уровне безошибочного суждения ($p<0,001$) по BDHI между юношами и девушками демонстрируют физическая агрессия (соответственно 7,0±0,4 и 4,0±0,4), негативизм (3,3±0,2 и 2,2±0,2), вербальная агрессия (8,6±0,4 и 6,5±0,4), агрессивность (21,2±0,9 и 15,5±0,7), уровень агрессивной мотивации (21,7±0,9 и 15,8±0,8), конструктивная или деструктивная направленность агрессии (31,0±1,5 и 24,5±1,0). Статистически значимые различия ($p<0,05$) выявлены по чувству вины между девушками (6,6±0,4) и юношами (5,4±0,4). Максимальные различия по BPAQ между юношами (26,6±1,0) и девушками (17,8±0,8) также наблюдаются по физической агрессии ($p<0,001$).

Ключевые слова: 2D:4D, 2D:L и 4D:L, агрессия, юноши, девушки

ID: 2019-09-6-T-18836 Тезис

Бабаян К.А., Павловская Д.С.

Связи телосложения и особенностей личности девушек

ФГБОУ ВО Саратовский ГМУ им. В.И. Разумовского Минздрава России

Научный руководитель: д.м.н. Зайченко А.А.

Актуальность. Существующие в литературе сведения о связях телосложения и темперамента (или личности), берущие свое начало в работах Э. Кречмера (E. Kretschmer) и У.Г. Шелдона (W.H. Sheldon), относятся, главным образом, к юношам и мужчинам, тогда как данные об этих корреляциях у девушек и женщин недостаточны.

Цель: выявление связей телосложения и особенностей личности девушек.

Материал и методы. Участники исследования: 34 девушки 20±2,8 (17–22) лет (студентки Саратовского государственного медицинского университета). Антропометрия: проводили измерения длины и массы тела, вычисляли индекс Шелдона как отношение длины тела к кубическому корню из массы. Психодиагностика: пятифакторный личностный опросник (Five-Factor Personality Questionnaire, FFI), опросник К. Леонгарда. Статистическую обработку данных проводили с помощью программного обеспечения “Statistica 10”. Определяли значения средней арифметической, стандартного отклонения, ошибки средней арифметической, минимальное и максимальное значения. Рассчитывали коэффициент корреляции Пирсона, его ошибку и статистическую значимость.

Результаты. Обнаружены связи индекса Шелдона с факторами личности FFI и акцентуациями по Леонгарду. Выявлены статистически значимые положительные средней силы корреляции индекса Шелдона и фактора «открытость опыту» (+0,505±0,150, $p<0,01$), положительные слабые корреляции индекса Шелдона и фактора «сознательность» (+0,299±0,166; $p<0,05$), а также отрицательные средней силы корреляции индекса Шелдона и акцентуации «возбудимость» (–0,357 ,163; $p<0,05$) по Леонгарду. Таким образом, у девушек с увеличением выраженности эктоморфии (астеничности) возрастает способность воспринимать новые идеи и комфортно чувствовать себя в новой среде с новыми людьми («открытость опыту»), контролировать собственные импульсы и действия социально приемлемыми способами для достижения целей и результатов («сознательность»). В то же время эти девушки менее подвержены раздражительности, нетерпимости к другим и импульсивности («возбудимость»).

Ключевые слова: телосложение, личность, FFI, акцентуации личности, девушки

 © Bulletin of Medical Internet Conferences, 2019

ID: 2019-09-6-T-18838 Тезис

Титаренко Д.О., Фотиади Ю.И.

Частота встречаемости мышцы смеха (m. risorius): половой диморфизм и билатеральная изменчивость

ФГБОУ ВО Саратовский ГМУ им. В.И. Разумовского Минздрава России

Научные руководители: д.м.н. Зайченко А.А., д.м.н. Гладилин Ю.А.

Актуальность. Сведения о m. risorius как непостоянной мышце встречаются во всех руководствах по анатомии человека, при этом в литературе отсутствуют сведения о ее частоте, половом диморфизме и билатеральной изменчивости.

Цель: выявление частоты, полового диморфизма и билатеральной изменчивости частоты m. risorius.

Материал и методы. Участники исследования: 100 юношей и 100 девушек 17-21 лет – студенты СГМУ. В качестве критерия наличия мышцы рассматривали присутствие ямочек на щеке латеральнее угла рта при улыбке. Обработку первичных данных осуществляли с помощью подсчета частоты m. risorius на правой, левой и обеих щеках, а также ошибки частоты. Подсчет статистической значимости различий осуществляли с помощью t-критерия Стьюдента, подсчитывали тетрахорический показатель связи и его достоверность.

Результаты. M. risorius – непостоянная мышца, т.к. ее отсутствие у юношей и девушек обнаруживается чаще (соответственно 52,0±5,0% и 61,0±4,9%), чем наличие на обеих сторонах (25,0±4,3% и 18,0±3,9%) ($p<0,001$). При этом у юношей и девушек обнаружены средней степени положительные связи встречаемости m. risorius слева и справа (+0,508±0,087 и +0,495±0,088; $p<0,001$), что свидетельствует о тенденции к двустороннему наличию мышцы. Присутствие m. risorius справа у юношей и девушек (14,0±3,5% и 14,0±3,5%) преобладает над присутствием слева (9,0±2,9% и 7,0±2,6%). У юношей и девушек двустороннее наличие мышцы преобладает над присутствием слева ($p<0,01$ и $p<0,05$), а отсутствием с обеих сторон преобладает над наличием мышцы справа ($p<0,001$). У юношей и девушек отсутствие мышцы на обеих сторонах преобладает над наличием мышцы слева ($p<0,001$). Значимых половых различий между встречаемостью m. risorius как с двух сторон, так и с одной из сторон не обнаружено (p<;0,05).

Заключение. Наличие m. risorius отмечается реже, чем ее отсутствие. Преобладает двустороннее присутствие мышцы. При одностороннем наличии мышца чаще встречается справа. Достоверных половых различий встречаемости мышцы не обнаружено (в исследуемой выборке чаще встречается у юношей).

Ключевые слова: мышца смеха, m. risorius, мимические мышцы, половой диморфизм, билатеральная изменчивость

ID: 2019-09-6-T-18901 Тезис

Кашаев И.Х.

Михаил Романович Сапин: жизнь во имя науки

ФГБОУ ВО Саратовский ГМУ им. В.И. Разумовского Минздрава России, кафедра анатомии человека

Научные руководители: д.м.н. Зайченко А.А., д.м.н. Гладилин Ю.А.

Целью публикации является краткое описание жизненного и научного пути доктора медицинских наук, академика РАН, заслуженного деятеля науки Российской Федерации, профессора Михаила Романовича Сапина, которого медики знают как создателя одних из лучших анатомических атласов и учебников.

Михаил Романович родился 9 октября 1925 года в городе Середина-Буда, героически проявил себя в годы Великой Отечественной войны, за что был отмечен орденом «Красной Звезды» и медалью «За отвагу», а после войны решил связать жизнь с медициной и поступил в 1-й Московский медицинский институт. На втором курсе заинтересовался работой научного студенческого кружка при кафедре анатомии человека. Приоритетом его научных исследований стали «возрастные, половые и индивидуальные особенности органов нервной системы, в первую очередь периферических нервов, а также кровеносных сосудов». Активно работал, выступал с докладами, за что уже на пятом курсе был награжден грамотой Министерства здравоохранения «За активное участие в научной работе». После шестого курса поступил в аспирантуру при кафедре анатомии родного института. Его учителем и руководителем кандидатской диссертации стал Д.А. Жданов. В 1958 г. М.Р. Сапина назначили на должность ассистента кафедры анатомии, а в 1959 г. он защитил кандидатскую диссертацию на тему «Внутриорганная лимфатическая система надпочечников человека», в 1967 году – докторскую диссертацию на тему «Анатомо-функциональные исследования кровеносных сосудов надпочечников и роль надпочечных вен в оттоке адреналина». В 1988 году избран академиком АМН СССР. Михаил Романович – автор более чем 800 научных работ, 24 монографий, более 30 учебников и пособий, в том числе по проблемам функциональной анатомии лимфатической системы и желез внутренней секреции. Создал целую научную школу анатомов, под его руководством и при его консультации защищено более 150 диссертаций. М.Р. Сапин скончался на девяностом году жизни 20 марта 2015 года во время лекции в Первом МГМУ им. И.М. Сеченова, похоронен на Троекуровском кладбище г. Москвы. Михаил Романович внёс неоценимый вклад в воспитание нескольких поколений врачей.

Ключевые слова: М.Р. Сапин, биография, анатомия, лимфология, учебники

 © Bulletin of Medical Internet Conferences, 2019

ID: 2019-09-321-T-18983 Тезис

Фазылова М.Х.

Вклад Е.А. Дыскина в анатомию

ФГБОУ ВО Саратовский ГМУ им. В.И. Разумовского Минздрава России

Научный руководитель: д.м.н. Гладилин Ю.А.

Ефим Анатольевич Дыскин -Герой Советского Союза, заслуженный деятель науки Российской Федерации, Почетный доктор Военно-медицинской академии; генерал -майор медицинской службы, доктор медицинских наук, начальник кафедры нормальной анатомии ВМА с 1968 по 1988 г.

Ефим Анатольевич Дыскин родился 10 января 1923г в деревне Короткие Почепского Района Брянской области в семье служащих.

Закончил с отличием в 1947 г Военно-медицинскую академию им.С.М. Кирова.

Защитил в 1951 г кандидатскую диссертацию на тему “Различия в иннервации диафрагмы”. В 1961 г Е.А. Дыскину присваивается ученое звание ,,доцент”, а в 1962 г защитил диссертацию на тему “Морфологическая и функциональная характеристики илеоцекального отдела кишечника и их клиническое значение”. В 1966 г Е.А. Дыскина утвердили в ученом звании профессора. Дважды Ефим Анатольевич был удостоен именных премий АМН СССР за участие в написании руководства “Хирургическая анатомия груди, а в 1967 г. за участие в написании руководства “Хирургическая анатомия живота”.

1968 г по 1988 г - заведующий кафедрой анатомии человека ВМА. Работы кафедры посвящены анатомической характеристике органов и тканей при действии на организм экстремальных факторов, а также контузионному синдрому при огнестрельных ранениях головы, влиянию боевой травмы на структурно-функциональное состояние гипоталамо-гипофизарной нейросекреторной системы.

Е.А. Дыскин является автором около 200 научных работ. Они включают широкий круг морфофункциональных исследований, которые приоритетными являются такие вопросы, как функциональная анатомия огнестрельной раны, а также проблема каллатерального кровообращения, которая получила совершенно новое направление -выяснение преобразований микроциркуляторного русла в условиях артериального окольного кровообращения. Результаты этих исследований внедрены в практическую деятельность военно-полевых хирургов и имеют важное значение в выборе методов хирургического лечения раненых.

Вся научная деятельность профессора Дыскина была посвящена морфологическим исследованиям, одно из них “Воздействие на организм различных факторов военного труда”. Это новое прикладное направление называется “Анатомия и военная медицина”.

В 1981 г. Дыскину присваивается воинское звание “Генерал-майор медицинской службы”. Доктор медицинских наук, профессор, заслуженный деятель РФ.

Таким образом, подвиг Героя Советского Союза во время Великой Отечественной войны, его огромный вклад в развитие военной медицины является одним из ярчайших примеров беззаветного служения Родине.

Ключевые слова: анатомия и военная медицина

ID: 2019-09-6-T-18998 Тезис

Адзиева Х.А., Джанибекова М.Ш.

Лонгитудинальная изменчивость антропометрических показателей девушек 17-19 и 20-22 лет

ФГБОУ ВО Саратовский ГМУ им. В.И. Разумовского Минздрава России, кафедра анатомии человека

Научный руководитель: к.м.н. Сырова О.В.

Актуальность. Тема является актуальной, поскольку у людей молодого возраста происходит окончательное формирование соматотипа и стабилизируется большая часть антропометрических показателей, знание которых, имеет важное прогностическое значение для оценки демографической ситуации в России, клинической медицины и социологии.

Целью нашего исследования является изучение некоторых антропометрических характеристик и их сравнительный анализ у девушек 17-19 и 20-22 лет.

Задачи исследования:

1. изучение и обобщение информационных ресурсов;
2. анализ антропометрических исследований в возрасте 17-19 и 20-22 лет.

Материал и методы. В процессе исследования изучались: длина тела, масса тела, диаметры грудной клетки (поперечный и продольный), окружность грудной клетки, диаметры таза (межостистый, межгребневый, межвертельный и наружная конъюгата таза), окружность таза, толщина жировых складок, жировой и костный компоненты.

Антропометрические параметры определяли с применением комплекта антропометрических инструментов по методу В.В. Бунака, разработанному в 1941 году:

- антропометр Мартина;
- большой толстотный циркуль;
- скользящий циркуль;
- весы;
- калипер;
- метрическая лента.

Объектом исследования являлись 223 девушки 17-19 и 20-22 лет.

Результаты.

- Длина тела продолжает увеличиваться до 22 лет, коэффициент наглядности (КН) прироста 1%;
- Выявлен рост массы тела, КН = 4%;
- Окружности грудной клетки, КН = 2%;
- Толщина жировых складок на груди, КН=25% и на животе КН=21%.

Заключение. Подведя итог, можно отметить, что длина тела, масса тела, диаметры груди, окружности груди, таза и размеры таза подвержены слабой индивидуальной изменчивости. Толщина жировых складок отличается значительной изменчивостью, жировой и костный компоненты – средней изменчивости.

Ключевые слова: лонгитудинальная изменчивость, антропометрические показатели, сравнительный анализ, коэффициент наглядности

 © Bulletin of Medical Internet Conferences, 2019

ID: 2019-09-6-T-19005 Тезис

Карданова Э.А., Юсупова Э.А.

Связи размеров таза, матки, яичников, скорости кровотока в маточной артерии

ФГБОУ ВО Саратовский ГМУ им. В.И. Разумовского Минздрава России, кафедра анатомии человека

Научный руководитель: к.м.н. Сырова О.В.

Актуальность. Состояние демографической ситуации в России является одной из самых острых социально-экономических проблем , затрагивающих интересы национальной безопасности. Охране здоровья, репродуктивной части населения отделена первостепенная роль в приоритетности национального проекта «Здоровье».

Целью исследования является изучение морфометрических параметров матки, яичников и их связей с размерами таза и скоростью кровотока в маточной артерии.

Материал и методы. Объект исследования: 223 девушки студентки 20-22 лет Саратовского государственного университета. Размеры матки и яичников изучались при трансабдоминальном ультразвуковом сканировании аппаратом «ALOKA SSD -630», размеры таза - большим толстотным циркулем.

Результаты. Исследование показало, что длина, ширина и толщина тела матки подвержены средней степени изменчивости (CV=12,5% -16,3%), шейки матки варьирует значительно (CV=25,9%).

Скорость кровотока в левой маточной артерии в среднем 4,32±0,01 ,в правой маточной артерии 4,62±0,01 см /мин.

На основании размеров таза выделены их формы: нормальная и узкая. Нормальная составила 99 (44,4%) , узкая -124 (55,6%).

Выявлены связи размеров таза: межгребневое расстояние формирует средние связи с межостистым (r=0,65), наружной коньюгатой (r=0,54), умереннные с межвертельным расстоянием (r=0,50). Межостистое расстояние: в средней степени коррелирует с межгребневым расстоянием (r=0,65), в умеренной - с межвертельным расстоянием (r=0,39) и наружной коньюгатой (r=0,32). Межвертельное расстояние формирует средние связи с наружной коньюгатой (r=0,63), умеренные с межостистым (r=0,39) и межгребневым (r=0,39) расстоянием.

Изучение корреляции размеров таза с размерами матки и яичников показало отсутствие связей.

Не выявлено зависимости размеров матки и яичников от скорости кровотока в маточной артерии.

Ключевые слова: таз, размер, расстояние

ID: 2019-09-6-T-19006 Тезис

Карпов Д.М., Карпова Г.М.

Картоиды внутреннего основания черепа взрослых людей

ФГБОУ ВО Саратовский ГМУ им. В.И. Разумовского Минздрава России, кафедра анатомии человека

Научный руководитель: к.м.н. Загоровская Т.М.

Актуальность данного исследования связана с широким развитием эндоскопических технологий и применения их в практике. Вопросы типовой и половой изменчивости размеров и отношения (к срединной и фронтальной плоскостям) отверстий внутреннего основания черепа. Исследование перечисленных вопросов является актуальным и продиктовано запросами антропологии, челюстно-лицевой и нейрохирургии, судебной медицины.

Цель исследования: изучить угловые отношения верхней глазничной щели, круглого отверстия, овального отверстия и ярёмного отверстия к срединной плоскости с последующим построением координатного циферблата; определить наличие или отсутствие полового диморфизма и билатеральной асимметрии.

Материал и методы. Исследовано 40 черепов мужчин (22-60) и женщин (21-55) из коллекции фундаментального музея кафедры анатомии человека. Для проведения измерений, черепа фиксировали в краниостереобазиометре во франкфуртской плоскости, также проводили фотосъёмку внутреннего основания черепа. Фотометрический метод использовался для определения угловых отношений отверстий к срединной и фронтальной плоскостям (с помощью угломера) и построения координатного циферблата отверстий внутреннего основания черепа.

Результаты. В результате данного исследования по критерию Стьюдента было установлено, преобладание угловых отношений круглого отверстия слева (медиальные полюса p=0,03; латеральные полюса p=0,018), также преобладание угловых отношений овального отверстия слева (медиальные полюса p=0,001; латеральные p=0,002), что подтверждает левостороннюю асимметрию круглого и овального отверстий у мужчин. Преобладание угловых отношений медиального полюса овального отверстия (p=0,004), что подтверждает левостороннюю асимметрию медиального полюса овального отверстия у женщин. Преобладание угловых отношений круглого отверстия слева (медиальный полюс p=0,022; латеральный полюс p=0,029), также медиального полюса овального отверстия слева (p=0,019) у мужчин, что показывает наличие полового диморфизма по полюсам данных отверстий.

Ключевые слова: картоиды, внутреннее основание, угловые отношения, асимметрия,половой диморфизм

 © Bulletin of Medical Internet Conferences, 2019

Внутренние болезни

ID: 2019-09-8-T-18829 Тезис

Крюков Ю.Ю., Пушкарева М.С.

Рефлюкс-ассоциированная бронхиальная астма. Клиническое наблюдение

ФГБОУ ВО Саратовский ГМУ им. В.И. Разумовского Минздрава России

Научные руководители: асс. Тихонова Т.А., к.м.н. Пахомова А.Л.

Актуальность. Бронхиальная астма (БА) – это хроническое заболевание дыхательных путей. Неконтролируемое течение астмы может зависеть от наличия ряда факторов, одним из них является гастроэзофагеальная рефлюксная болезнь (ГЭРБ). При сочетанном течении БА и ГЭРБ существует феномен взаимного отягощения.

Описание клинического случая. Пациентка Н., 63 лет, обратилась к гастроэнтерологу с жалобами на приступообразный кашель сухой или с незначительным количеством мокроты, возникающий после обильной еды, физической нагрузки и по ночам, периодически – затрудненное дыхание, изжога, кислый привкус во рту. Анамнез: в 2013г по ЭГДС был выявлен эрозивный эзофагит. Не лечилась. В июне 2018г появился приступообразный сухой кашель, затруднение дыхания, по поводу чего обратилась к пульмонологу. ОАК, рентгенография органов грудной полости, внутрикожные аллергологические пробы, консультация ЛОР-врача – патологии не выявлено. Спирография: нарушение функции внешнего дыхания по обструктивному типу. Лечение противокашлевыми и муколитическими средствами без эффекта. Была диагностирована бронхиальная астма. Ингаляционная глюкокортикоидная терапия (беклометазон 100-200 мкгсутки) на позволила достичь контроля над астмой. Возникло предположение о связи БА с ГЭРБ, направлена к гастроэнтерологу. Объективно: индекс массы тела 32,1, кашель в горизонтальном положении. ФГДС: единичные эрозии в нижней трети пищевода, эзофагит 1 степени. Контрастная рентгенография желудка в положении Тренделенбурга: аксиальная грыжа пищеводного отверстия диафрагмы 2 степени, гастроэзофагеальный рефлюкс. Спирография: нарушение функции внешнего дыхания по обструктивному типу. Тест с бронхолитиком (беротек 2 дозы) положительный. Диагноз: ГЭРБ. Рефлюкс-эзофагит 1 степени. Рефлюкс-индуцированная бронхиальная астма, частично контролируемая, легкое течение. Фон: Грыжа пищеводного отверстия диафрагмы 2 ст. Ожирение 1 ст.

Заключение. Признаки рефлюкс-ассоциированной бронхиальной астмы у пациентки (ГЭРБ предшествовала появлению БА, приступы провоцировались обильной едой, физической нагрузкой и горизонтальным положением, недостаточный эффект от антиастматической терапии) позволили верифицировать диагноз в отсутствии типичных симптомов ГЭРБ.

Ключевые слова: бронхиальная астма, гастроэзофагеальная рефлюксная болезнь

ID: 2019-09-8-T-18844 Тезис

Александрова М.Р., Мартюкова А.В.

Дисплазия соединительной ткани и гастроэнтерологическая патология. Точки соприкосновения

ФГБОУ ВО Саратовский ГМУ им. В.И. Разумовского Минздрава России

Научный руководитель: асс. Тихонова Т.А.

Дисплазия соединительной ткани (ДСТ) характеризуется полиорганностью и полисистемностью поражения.

Гастроэнтерологические нарушения при ДСТ: аномалии развития, фиксации, размеров, длины полых органов, моторно-тонические расстройства.

Пациент М., 18 лет, поступил в СГКБ №5. Жалобы: тяжесть в эпигастрии, правом подреберье, изжога, отрыжка, тошнота, боль в нижних и боковых отделах живота, запор до 5-6 суток без патологических примесей, слабость, утомляемость, раздражительность. Анамнез: с детства – астеническая конституция, дефицит массы тела, в подростковом возрасте обнаружены: дисфункция желчного пузыря, кифосколиоз, плокостопие, миопия, нефроптоз, пролапс митрального клапана. Описанные жалобы – 1 год, направительный диагноз – функциональная диспепсия, синдром раздраженного кишечника. Объективно: сухость, растяжимость кожи, дряблость мышц, деформация ушных раковин, кариес, ИМТ 17,3 кгм2. Живот болезнен в эпигастрии, околопупочной области, боковых и подвздошных отделах; тест большого пальца и запястья положительны. Лабораторные анализы (общий, биохимический анализ крови, копрограмма, ОАМ) без патологии. Антитела к глиадину, тканевой трансглютаминазе отрицательны. ЭГДС без патологии. Рентгенография желудка в положении Тренделенбурга: гастроэзофагеальный рефлюкс, грыжа пищеводного отверстия диафрагмы 2 степени, УЗИ ОБП - S-образный желчный пузырь (ЖП), УЗ-холецистография – дисфунция ЖП. Ирригография - долихоколон, колоптоз, гимоторная дискинезия толстой кишки. ФКС – без патологии.

Гастроэнтерологические проявления ДСТ у пациента дебютировали в юном возрасте, имеют сочетанный и полиорганный характер: аномалии развития органов (S-образный желчный пузырь), нарушения фиксации полых органов (колоптоз, ГПОД 2 степени), аномалии длины полых органов (долихоколон), моторно-тонические нарушения и дисфункции сфинктерного аппарата (ГЭРБ, дисфункция ЖП и толстой кишки).

Диагноз: ГЭРБ. Эндоскопически негативная форма. ГПОД 2 ст. Функциональное расстройство желчного пузыря. Аномалия формы желчного пузыря. Гимоторная дискинезия толстой кишки. Долихосигма. Колоптоз. Соп: Кифосколиоз. Плоскостопие. Миопия. Пролапс митрального клапана. Нефроптоз. Гипотрофия 1 степени. Соблюдение общих рекомендаций (рациональное питание, физическая активность), медикаментозная терапия (прокнетики, холекинетики, ингибиторы протонной помпы) – с положительным эффектом.

Ключевые слова: дисплазия, соединительная ткань, гастроэнтерология, патология

 © Bulletin of Medical Internet Conferences, 2019

ID: 2019-09-8-T-18889 Тезис

Канаев А.М.

Трудности дифференциальной диагностики цирроза печени и гематологической патологии

ФГБОУ ВО Саратовский ГМУ им. В.И. Разумовского Минздрава России, кафедра терапии, гастроэнтерологии и пульмонологии

Научный руководитель: к.м.н. Пахомова А.Л.

Патология системы крови может длительно протекать под маской диффузных заболеваний печени, прежде всего цирроза. Первичный миелофиброз - редкое заболевание, характеризуется колональной пролиферацией стволовых клеток, фиброзом костного мозга, гепатоспленомегалией как следствие экстрамедуллярного гемопоэза, симптомами опухолевой интоксикации. Болезнь длительное время протекает бессимптомно. Развернутая картина первичного миелофиброза включает синдром интоксикации, гепато- и спленомегалию, портальную гипертензию, анемию, нарушения системы гемостаза.

Под нашим наблюдением находилась пациентка 56 лет. Заболела около года назад, когда после отдыха на море впервые почувствовала слабость которая быстро усиливалась. Диагностирована анемия средней степени тяжести, назначены препараты железа без эффекта в связи с чем была госпитализирована. Выявлена гиперплазия эндометрия и миома матки, проведена экспирация матки с придатками. Тогда же была обнаружена гепато - и спленомегалия, портальная гипертензия, варикозное расширение вен пищевода. Был поставлен диагноз цирроза печени класса А. Однако несмотря на прием препаратов железа и гемотрансфузии, сохранялась анемия тяжелой степени. Неоднократно консультирована гематологом, диагностировалась хроническая нормохромная анемия вторичного генеза. Весь период наблюдения обращали внимание рефрактерная тяжелая анемия, нарастающая спленомегалия, отсутствие синдрома цитолиза и нормальный уровень билирубина, при фиброэластометрии F3. Проводилось симптоматическое лечение, гемотрансфузии с временным эффектом. Через год от начала заболевания во время очередной госпитализации в ОАК впервые появились метамиелоциты и юные лейкоциты. При повторной консультации гематолога диагностирован первичный миелофиброз.

Вывод. Первичный миелофиброз - редкое заболевание которое может протекать под маской цирроза печени, что обуславливает трудности диагностики. Несоответствие класса цирроза и тяжести анемии требует настойчивого поиска гематологической патологии.

Ключевые слова: первичный миелофиброз, цирроз печени, анемия

Bulletin of Medical Internet Conferences (ISSN 2224-6150)
2019. Volume 9. Issue 9

ID: 2019-09-4109-A-18906 Клинический случай

Таинкин А.А., Кузина В.И.

Тромбоэмболия легочной артерии (клинический случай)

ФГБОУ ВО Саратовский ГМУ им. В.И. Разумовского Минздрава России, кафедра терапии, гастроэнтерологии и пульмонологии

Tainkin A.A., Kuzina V.I.

Acute pulmonary embolism (case report)

Saratov State Medical University n.a. V.I. Razumovsky, Department of Therapy, Gastroenterology and Pulmonology

Резюме
В работе представлен клинический случай рецидивирующей тромбоэмболии легочной артерии у молодого пациента.

Ключевые слова: тромбоэмболия легочной артерии

Abstract
The article describes the clinical case of recurrent pulmonary embolism in a young patient.

Keywords: acute pulmonary embolism

Введение

Тромбоэмболия легочной артерии тяжелое заболевание, которое может закончиться летальным исходом или привести к инвалидизации. В связи с неспецифичностью и полиморфизмом клинических симптомов диагностика ее затруднена. Несмотря на то, что риск развития тромбоэмболии легочной артерии увеличивается с возрастом, при обследовании молодых людей необходимо помнить о ней и включать ее в дифференциально-диагностический поиск.

Описание клинического случая

Пациент Р., 31 года поступил в кардиологическое отделение 11 сентября 2018 г с жалобами на одышку с затрудненным вдохом и выдохом в покое; сухой кашель; выраженную общую слабость. Считает себя больным с возраста 22 лет (с 2009 года), когда через 3 месяца после снятия гипса с правой нижней конечности, наложенного по поводу разрыва крестообразной связки правого коленного сустава, внезапно появился отек правой голени, кожа ее приобрела синюшную окраску. При обследовании в отделении сосудистой хирургии был установлен диагноз «тромбоз глубоких вен правой голени», проводилась консервативная терапия с положительным эффектом. В возрасте 26 лет появился отек и синюшное окрашивание кожи правого бедра. Больной был вновь госпитализирован отделении сосудистой хирургии, где был выявлен флебит большой подкожной вены правой нижней конечности, флотирующий тромб в этой вене и выполнена флебэктомия. В возрасте 28 лет в течение одного месяца при ходьбе на расстояние более 200 м. возникала одышка с затрудненным вдохом и выдохом. После десятичасовой езды в автомобиле одышка резко усилилась и стала беспокоить даже в покое. Пациент был госпитализирован в кардиологическое отделение, где была диагностирована тромбоэмболия мелких ветвей легочной артерии. После выписки из стационара принимал ксарелто, кардиомагнил, кораксан. На фоне лечения одышка не беспокоила. В последнее время принимал только кардиомагнил. Ухудшение самочувствия в течение 11 дней, когда стала появляться одышка с затрудненным вдохом и выдохом при умеренной физической нагрузке, а затем в покое; сухой кашель. Обратился за медицинской помощью и был госпитализирован в кардиологический стационар для обследования и лечения.

Из анамнеза жизни известно, что пациент работает в управлении завода. Работа связана с высокой эмоциональной нагрузкой. Курил с 15 до 19 лет по полпачки сигарет в день. Перенес разрыв крестообразной связки правого колена в возрасте 22 лет. Наследственность отягощена по сердечнососудистой патологии: мать пациента умерла в возрасте 48 лет от инсульта, дед в возрасте 68 лет от тромбоэмболии легочной артерии, отец в возрасте 55 лет перенес тромбоэмболию легочной артерии, тетя по материнской линии страдает артериальной гипертензией.

Объективно. Общее состояние тяжелое. Сознание ясное. Телосложение гиперстеническое. Рост– 172 см. Вес– 95 кг. Индекс массы тела 32,1 кг/м2. Кожные покровы, слизистые имели обычный цвет. Подкожно-жировая клетчатка развита избыточно, распределена неравномерно, преимущественно в области живота. Толщина подкожно-жирового слоя в области пупка 7 см. Обращал на себя внимание отек и расширение подкожных вен правой голени. При перкуссии границы относительной сердечной тупости не были смещены. При аускультации тоны сердца были приглушенными, ритмичными. Частота сердечных сокращений составляла 88 в минуту. Определялся акцент второго тона над легочной артерией. Артериальное давление 130 и 80 мм рт ст. При сравнительной перкуссии легких над всеми полями определялся ясный легочный звук. Аускультативно дыхание было жестким, в нижних отделах – ослабленным. Частота дыхательных движений составляла 24 в минуту.

При биохимическом исследовании крови обращало на себя внимание увеличение уровня D-димера; наличие дислипидемии: общий холестерин 6,7 ммоль/л, холестерин липопротеидов низкой плотности 4,9 ммоль/л, индекс атерогенности 4,1. Повышения уровня тропонина не отмечалось.

Изменений в общем анализе крови 11.09.2018 выявлено не было.

 © Bulletin of Medical Internet Conferences, 2019

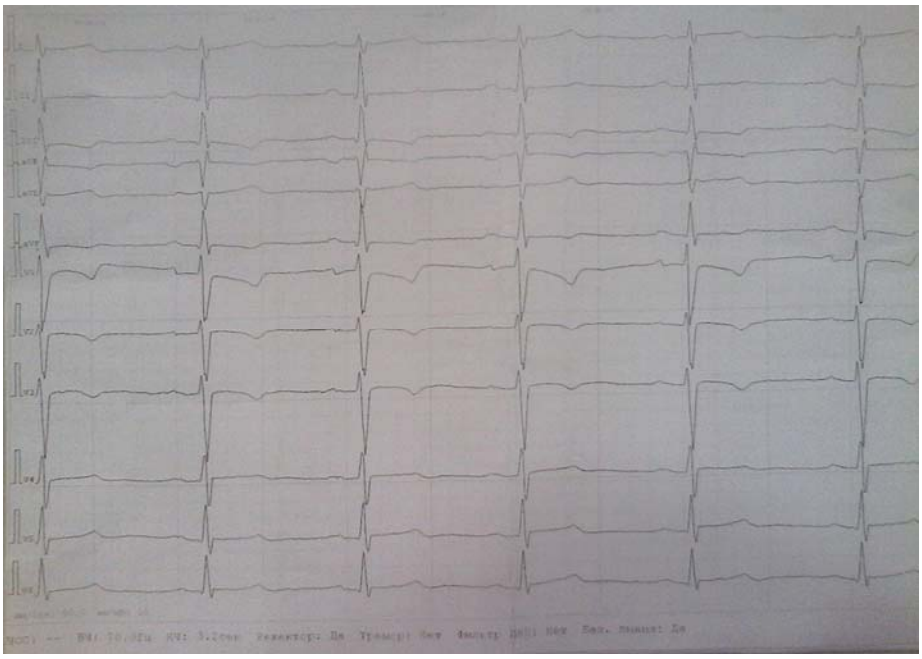

Рисунок 1. Электрокардиограмма 11.09.2018

При электрокардиографии 11 сентября 2018 г отмечалось вертикальное положение электрической оси сердца, умеренные изменения по зубцу Т в задне-верхушечно-боковой области левого желудочка; выраженные изменения по зубцу Т в передне-перегородочной области левого желудочка: инверсия зубца Т (рис. 1).

При холтеровском мониторировании ЭКГ 12 сентября 2018 г. основной ритм был синусовым. Средняя частота сердечных сокращений составляла 74 в минуту. За сутки было зарегистрировано 2 одиночные желудочковые экстрасистолы, 4 одиночные предсердные экстрасистолы. Выявлялись изменения по зубцу Т в правых грудных отведениях и в нижней стенке (инверсия различной степени выраженности). Диагностически значимой динамики сегмента ST не было. Значимые изменения интервала QT в течение суток не выявлялись.

При допплерэхокардиографии от 11.09.2018 выявлялась значительная дилатация правого желудочка (конечный диастолический размер 3,6 см, медиально-латеральный размер 4,9 см). Правый желудочек делил верхушку сердца с левым желудочком.

Выявлялась трикуспидальная регургитация 2 степени, регистрировалось умеренное увеличение правого предсердия (конечный систолический объем 80 мл, конечный систолический размер 4,4 см), значительное расширение ствола и ветвей легочной артерии. Диаметр ствола составлял 3,4-3,6 см, правой легочной артерии 2,5 см, левой 2,3 см. В правой ветви легочной артерии визуализировались массивные объемные образования (тромботические массы), эхо-плотность ниже миокарда. Систолическое давление в легочной артерии составляло 73 мм рт ст. Гипертрофии левого желудочка выявлено не было. Индекс массы миокарда левого желудочка составлял 79 кг/м2. Фракция выброса левого желудочка 61%. Нижняя полая вена имела нормальные размеры, но неадекватно реагировала на фазы дыхания.

При мультиспиральной компьютерной томографии органов грудной полости от 11.09.2018 выявлялась картина массивной тромбоэмболии легочной артерии.

В легочной ткани нижней доли правого легкого в S9 визуализировался субплеврально расположенный участок консолидации легочной ткани. Прозрачность легочной ткани была неравномерной за счет участков плотностью «матового стекла».

Отмечалось расширение легочного ствола до 41 мм, правой легочной артерии до 30 мм и левой легочной артерии до 27 мм. В просвете ствола тромботических масс не было выявлено; в правой легочной артерии визуализировались тромботические массы, перекрывающие ее просвет до 70%. На уровне бифуркации левой легочной артерии также были обнаружены тромботические массы, распространяющиеся на область устья ее верхнедолевой ветви и в просвет нижнедолевой ветви (рис. 2). Справа в просвете верхнедолевой ветви (диаметр 10 мм) эксцентрично располагался тромб, не сужавший значимо ее просвет, распространявшийся в сегментарные ветви. В просвете нижнедолевой ветви (диаметр 16 мм) был обнаружен центрально расположенный тромб, также не сужавший значимо ее просвет, распространявшийся на ветви S9, 10 в области устьев. Просвет среднедолевой ветви был сужен до 20% за счет эксцентрично расположенного тромба.

Слева диаметр верхнедолевой ветви составил 11 мм, отмечалось сужение ее просвета в устье до 30% за счет тромботических масс. Просвет ветви S1-2 был окклюзирован. Диаметр нижнедолевой ветви составлял 18 мм, отмечалось сужение ее просвета до 50% за счет тромба, в виде нитевидных структур распространявшегося в сегментарные ветви. Язычковая ветвь (диаметр 7,5 мм) в устье была стенозирована до 40% за счет тромботических масс, в виде нитевидных структур распространявшихся в сегментарные ветви.

В полостях сердца дефектов наполнения не было обнаружено; правые отделы сердца визуально расширены не были. В перикарде выявлялось небольшое количество выпота толщиной слоя до 10 мм по базальной поверхности.

При дуплексном исследовании вен нижних конечностей от 11.09.2018 были обнаружены признаки посттромбофлебитического синдрома правых общей бедренной, поверхностной бедренной, подколенной и задней большеберцовой вен.

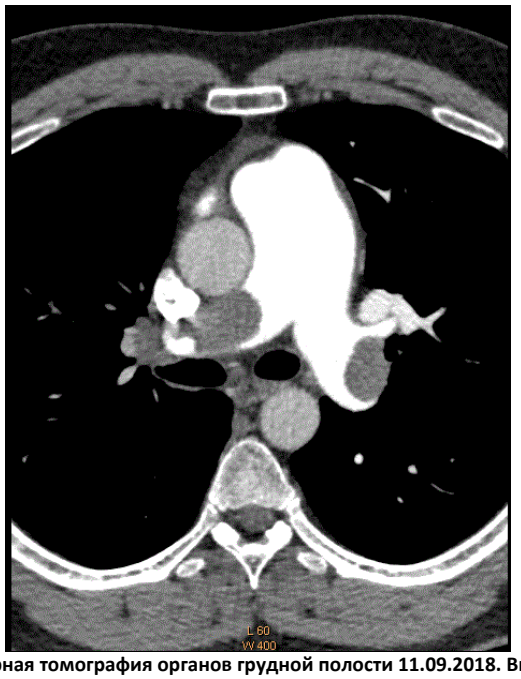

Рисунок 2. Мультиспиральная компьютерная томография органов грудной полости 11.09.2018. Визуализируются тромботические массы в правой и левой легочных артериях

При исследовании вен правой нижней конечности компрессия датчиком была не затруднена, кроме правых подколенной, задней большеберцовой вен, кровоток в которых был антеграден, двух-трехфазен, не синхронизирован с дыханием. Стенки проксимального сегмента общей бедренной вены, поверхностной бедренной вены были утолщены. Поверхностная, подколенная и задняя большеберцовая вены были расширены. В просветах этих вен и пристеночно визуализировались гиперэхогенные уплощенные фиксированные образования – тромботические массы. Проходимость поверхностной бедренной вены составляла от 45% до 80% от диаметра просвета, створки клапанов были ригидными, компрессия датчиком была затруднена. Проходимость подколенной, задней большеберцовой вен составляла от 60% до 90%. Перфорантные вены на уровне верхней и средней третей правой голени были расширены, проходимы. Суральные вены, подкожные притоки голенных сегментов большой подкожной вены были расширены, извиты. При сравнительной симметричной локации глубокие, подкожные вены левой нижней конечности были проходимы и состоятельны.

Пациенту был выставлен диагноз:

I26.0 Посттромбофлебитический синдром правой нижней конечности. Массивная тромбоэмболия легочной артерии. Перенесенная тромбоэмболия легочной артерии в 2016 г.

Осложнение: Хроническая сердечная недостаточность 2 А стадии функциональный класс 2

Фоновое: Е 66.9 Ожирение 1 степени.

Назначено лечение:

актилизе 100 мг внутривенно по схеме: 10 мг внутривенно струйно, затем 90 мг внутривенно капельно в течение 2 часов;

гепарин 1000 ЕД в час внутривенно капельно под контролем АЧТВ;

таблетки ксарелто 15 мг 2 раза в день утром и вечером;

цефтриаксон 1,0 в 100 мл 0,9% раствора натрия хлорида внутривенно капельно 2 раза в день утром и вечером.

На фоне лечения самочувствие пациента улучшилось: одышка в покое прекратилась и возникала только при ходьбе на расстояние более 200 м.

При эхокардиографии от 19.09.2018 отмечалось уменьшение размеров правых отделов сердца: конечный диастолический размер правого желудочка составил 3 см, медиально-латеральный, размер 4 см. Верхушка сердца была выполнена левым желудочком. Конечный систолический объем правого предсердия достиг нормальных размеров (57 мл). Уменьшился диаметр легочного ствола до 31 мм, правой легочной артерии до 22 мм и левой легочной артерии до 21 мм). Тромботические массы в правой легочной артерии не визуализировались. Систолическое давление в легочной артерии снизилось с 73 мм рт ст до 50 мм рт ст.

При компьютерной томографии органов грудной полости от 25.09.2018 отмечалась небольшая положительная динамика в виде уменьшения размеров тромбов в правой легочной артерии (уменьшение степени сужения просвета с 70% до 50%) и нижнедолевой ветви левой легочной артерии (степень сужения просвета уменьшилась с 50% до 40%). Улучшилась проходимость сегментарных ветвей. Уменьшился объем выпота в полости перикарда (толщина слоя сократилась с 10 мм до 5 мм).

Обсуждение

Среди причин смерти тромбоэмболия легочной артерии является третьим по частоте сердечно-сосудистым заболеванием после ишемической болезни сердца и инсульта [1, 3].

У лиц старше 40 лет риск развития тромбоэмболии легочной артерии выше, чем у людей, не достигших этого возраста, и каждое последующее десятилетие жизни он увеличивается в два раза [2]. Особенностью описываемого нами клинического случая является то, что у нашего пациента первый эпизод тромбоэмболии легочной артерии возник в возрасте 28 лет, в то время как по

© Bulletin of Medical Internet Conferences, 2019

данным литературы средний возраст пациентов с данными заболеванием составляет от 56 до 66 лет. Факторами риска тромбоэмболии легочной артерии являются ожирение, иммобилизация, курение, рак, хирургическое вмешательство, травма, беременность, прием оральных контрацептивов, заместительная гормональная терапия, а также перенесенная в прошлом тромбоэмболия легочной артерии. Однако у 30% пациентов с данным заболеванием не выявляются никакие провоцируюшие факторы [3]. У нашего больного факторами риска явились ожирение, наличие венозных тромбозов и тромбоэмболии легочной артерии в анамнезе, а для первого эпизода – травма, длительное нахождение в положении сидя.

Диагностика тромбоэмболии легочной артерии затруднена. Обусловлено это тем, что симптомы заболевания не специфичны [3]. Главными жалобами нашего пациента были одышка и кашель. Согласно литературным данным одышка, боль в грудной клетке и кашель являются наиболее частыми жалобами больных с тромбоэмболией легочной артерии [3]. Изолированная одышка, обычно острая, но иногда медленно прогрессирующая и без очевидной альтернативной причины указывает на тромбоэмболию легочной артерии у 20% пациентов [4]. При объективном осмотре с наибольшей частотой выявляются лихорадка, тахикардия, изменения при исследовании дыхательной системы, коллапс. Реже встречаются цианоз, кровохарканье, обмороки и различные проявления острого легочного сердца [3]. Несмотря на то, что обморок является редким проявлением тромбоэмболии легочной артерии, это заболевание диагностируется приблизительно у одного из каждых шести пациентов, госпитализированных по поводу впервые возникшего синкопального состояния [4].

В клинических рекомендациях Европейского общества кардиологов 2014 г. представлены два диагностических алгоритма. При наличии у больного шока или гипотонии используется первый алгоритм. Больному проводится компьютерная томографическая пульмонангиография (или эхокардиография, если это исследование не доступно). При отсутствии шока или гипотонии оценивается клиническая вероятность легочной эмболии с использованием алгоритмов Wells или Geneva. При низкой или промежуточной клинической вероятности определяется уровень D-димера. Отрицательный результат позволяет исключить тромбоэмболию легочной артерии. Если уровень D-димера повышен, для подтверждения диагноза выполняется компьютерная томографическая пульмонангиография. При высокой клинической вероятности тромбоэмболии легочной артерии определение D-димера не требуется, сразу выполняют компьютерную томографическую пульмонангиографию.

Легочная ангиография в настоящее время выполняется редко, так как менее инвазивная компьютерная томографическая пульмонангиография имеет сходную диагностическую точность. Выполнение легочной ангиографии может рассматриваться при несоответствии между клинической картиной и результатами неинвазивных методов исследования.

Для определения источника тромбоэмболии используется компрессионная венозная ультрасонография. Единственным валидным диагностический критерием для тромбоза глубоких вен является неполная сдавливаемость вены, свидетельствующая о наличии тромба.

План лечения больных с тромбоэмболией легочной артерии включает в себя применение антикоагулянтов всем пациентам и при наличии показаний – проведение реперфузии (тромболизис или как альтернатива хирургическая эмболэктомия или интервенционное лечение). В острую фазу заболевания может также потребоваться гемодинамическая и дыхательная поддержка.

Решение о необходимости выполнения реперфузии принимается с учетом риска ранней смерти, который зависит от наличия шока или гипотонии, признаков дисфункции правого желудочка, повышения уровня сердечных лабораторных биомаркеров, а также класса по шкале PESI.

При наличии у больного шока или гипотонии подсчет количества баллов по PESI и лабораторное тестирование не требуются. Таких больных относят к категории высокого риска ранней смерти. При подтверждении диагноза по данным компьютерной томографической пульмонангиографии выполняется первичная реперфузия. Если данное исследование недоступно, а состояние пациента тяжелое, эхокардиографических данных о дисфункции правого желудочка достаточно, чтобы начать реперфузионную терапию без дополнительных обследований. Это решение может подкрепляться редкой визуализацией тромбов в правых камерах сердца.

У пациентов без шока или гипотонии после подтверждения диагноза тромбоэмболии легочной артерии оценивается индекс тяжести легочной эмболии по шкале PESI и риск ранней смерти. Для разделения пациентов промежуточного высокого и промежуточного низкого риска необходим учет наличия признаков дисфункции правого желудочка по данным эхокардиографии и повышения уровня сердечных лабораторных биомаркеров (тропонин I или T или натрий-уретические пептиды). Больным с промежуточным низким и низким риском реперфузия не проводится, назначаются только антикоагулянты. Пациентам с промежуточным высоким риском ранней смерти реперфузия выполняется при нестабильной гемодинамике.

При необходимости реперфузии, но при наличии противопоказаний к тромболизису или его неэффективности может проводиться хирургическая эмболэктомия или чрескожное инвазивное лечение [2].

Наличие у нашего пациента в анамнезе венозных тромбозов, тромбоэмболии мелких ветвей легочной артерии, а также то, что у двух его родственников была тромбоэмболия легочной артерии, позволяет предположить наследственную тромбофилию. В литературе описано множество врожденных тромбофилий, которые могут значительно увеличить вероятность венозных тромбоэмболических осложнений. Среди них дефицит антитромбина 3, дефицит протеинов C и S, лейденская мутация пятого фактора свертывания крови, повышение уровня восьмого фактора свертывания крови, мутация протромбина G20210A, гипергомоцистеинемия, антифосфолипидный синдром [5]. Результаты анализа мы планируем получить в ближайшее время.

Заключение

Таким образом, особенностью данного клинического случая явился молодой возраст пациента, рецидивирующее течение заболевания. Предрасполагающими факторами венозных тромбоэмболий послужило ожирение, наличие в анамнезе травмы, эпизодов длительного нахождения в положении сидя, а также отягощенная наследственность по сердечно-сосудистой патологии: у двух родственников больного в прошлом была диагностирована тромбоэмболия легочной артерии. Источником эмболии явились вены правой нижней конечности.

Тромбоэмболия легочной артерии – серьезное жизнеугрожающее заболевание, развитие которого можно предотвратить. Необходимо информирование пациентов, имеющих факторы риска венозных тромбоэмболий, о ее симптомах и мерах профилактики ее возникновения.

Литература

1. Тромбоэмболия легочной артерии: вопросы диагностики и прогноза / А. А. Крукович, Н. В. Примак, Н. В. Захарчук [и др.] // Тихоокеанский медицинский журнал. – 2017. № 4. Р. 31 – 37.
2. 2014 ESC Guidelines on the diagnosis and management of acute pulmonary embolism / S. V. Konstantinides, A. Torbicki, G. Agnelli [et.al.] // European Heart Journal. 2014. Vol. 35. P. 3033-3069.
3. Morrone D., Morrone V. Acute pulmonary embolism: focus on the clinical picture // Korean Circulation Journal. 2018. Vol. 48. № 5. P. 365-381.
4. Righini M.,Robert-Ebadi H., Le Gal G. Diagnosis of acute pulmonary embolism // Journal of Thrombosis and Haemostasis. 2017. Vol. 15. № 7. P. 1251 – 1261.
5. Российские клинические рекомендации по диагностике, лечению и профилактике венозных тромбоэмболических осложнений (ВТЭО) / Л. А. Бокерия, И. И. Затевахин, А. И. Кириенко [и др.] / Флебология. 2015. № 4. С. 41 – 46.

References

1. Pulmonary thromboembolism: diagnostics and prognosis / A. A. Krukovich, N. V. Primak, N. V. Zakharchuk [et al.] // Pacific Medical Journal. 2017.№ 4. P 31–37.
2. 2014 ESC Guidelines on the diagnosis and management of acute pulmonary embolism / S. V. Konstantinides, A. Torbicki, G. Agnelli [et.al.] // European Heart Journal. 2014. Vol. 35. P. 3033-3069.
3. Morrone D., Morrone V Acute pulmonary embolism: focus on the clinical picture // Korean Circulation Journal. 2018. Vol. 48. № 5. P. 365-381.
4. Righini M.,Robert-Ebadi H., Le Gal G. Diagnosis of acute pulmonary embolism // Journal of Thrombosis and Haemostasis. 2017. Vol. 15. № 7. P. 1251 – 1261.
5. Russian clinical guidelines for the diagnosis, treatment and prevention of venous thromboembolic complications / L. A. Bokeriya, I. I. Zatevakhin, A. I. Kiriyenko [et al.] // Flebologiya. 2015. № 4. P. 41 – 46.

© Bulletin of Medical Internet Conferences, 2019

ID: 2019-09-8-A-18981 Клинический случай

Таинкин А.А., Кривоногова А.Г.

Двустворчатый аортальный клапан (клинический случай)

ФГБОУ ВО Саратовский ГМУ им. В.И. Разумовского Минздрава России, кафедра терапии, гастроэнтерологии и пульмонологии

Tainkin A.A., Krivonogova A.G.

Bicuspid aortic valve (case report)

Saratov State Medical University n.a. V.I. Razumovsky, Department of Therapy, Gastroenterology and Pulmonology

Резюме

В работе представлено описание клинического случая двустворчатого аортального клапана у мужчины средних лет. Врожденный порок сердца долгое время оставался бессимптомным.

Ключевые слова: двустворчатый аортальный клапан

Abstract

The article describes the clinical case of bicuspid aortic valve. The congenital heart defect was asymptomatic for a long time.

Keywords: bicuspid aortic valve

Введение

Двустворчатый аортальный клапан является наиболее распространенным врожденным пороком сердца. Долго оставаясь бессимптомным, он со временем может осложниться развитием аортального стеноза или аортальной недостаточности. Двустворчатый аортальный клапан также ассоциируется с аневризмой аорты и ее расслоением. Учитывая высокую распространенность данного порока и серьезность осложнений, считается, что он является причиной большего количества смертей, чем все остальные врожденные пороки сердца вместе взятые [1].

Описание клинического случая

Больной А. 51 года поступил 04 марта 2019 г. с жалобами на одышку с затрудненным вдохом и выдохом при подъёме на 4 этаж; головокружение при переходе в вертикальное положение тела; приступы учащенного сердцебиения, возникающие в положении лёжа, длящиеся несколько секунд, купирующиеся самостоятельно.

Считает себя больным в течение полутора лет (с возраста 49 лет), когда впервые стало беспокоить головокружение. С марта 2018 г. при физической нагрузке возникает одышка. В течение полугода неоднократно фиксировалось повышение артериального давления до 140 и 90 мм. рт. ст. С сентября 2018 г. эпизодически в покое возникают приступы учащенного сердцебиения. При обследовании в поликлинике по месту жительства выявлен врожденный порок сердца: двустворчатый аортальный клапан. Направлен в кардиологический стационар.

Из анамнеза жизни известно, что пациент служил в армии, хорошо справлялся с физическими нагрузками, на данный момент работает слесарем на заводе, ранее курил. В детстве были частые ангины. Из перенесенных операций отмечает тонзилэктомию в возрасте 12 лет.

При осмотре обращало на себя внимание астеническое телосложение. При пальпации высокий, усиленный, резистентный, куполообразный верхушечный толчок определялся в 5 межреберье на 1 см кнаружи от левой среднеключичной линии. При перкуссии левая граница относительной сердечной тупости была смещена влево, совпадала с верхушечным толчком. При аускультации тоны сердца были ритмичными, частота сердечных сокращений 72 в минуту. На верхушке первый тон был немного ослаблен, но громче второго тона. Над аортой второй тон был ослаблен, выслушивался грубый систолический шум, проводящийся на сосуды шеи и всю прекардиальную область. Артериальное давление составляло 140 и 80 мм рт ст. Пульс лучевой артерии был одинаковым на обеих руках, ритмичным с частотой 72 в минуту.

Изменений в общем и биохимическом анализах крови от 05.03.2019 выявлено не было.

При электрокардиографии от 4 марта 2019 года (рис. 1) регистрировался синусовый ритм с частотой 72 в минуту. Электрическая ось сердца располагалась горизонтально. Определялись признаки увеличения левого предсердия.

При холтеровском мониторировании ЭКГ от 11 марта 2019 г., продолжавшемся в течение 23 часов, доминирующий ритм синусовый. Средняя частота сердечных сокращений составила 54 в минуту. Был зарегистрирован пароксизм желудочковой тахикардии из 5 сокращений с частотой 129 в минуту, 24 одиночные желудочковые экстрасистолы. Наджелудочковая эктопическая активность состояла из 288 сокращений, из которых 12 предсердных групп продолжительностью от 3 до 8 сокращений с частотой от 105 до 129 в минуту, 12 эпизодов парной предсердной экстрасистолии, в том числе с аберрацией внутрижелудочковой проводимости, 201 одиночная предсердная экстрасистола. Диагностически значимой динамики сегмента ST не было.

На рентгенограммах органов грудной клетки с контрастированным пищеводом от 5 марта 2019 года (рис. 2) выявлялись признаки расширения восходящего отдела аорты, незначительного увеличения левого желудочка, правосторонний сколиоз грудного отдела позвоночника.

© Бюллетень медицинских Интернет-конференций, 2019

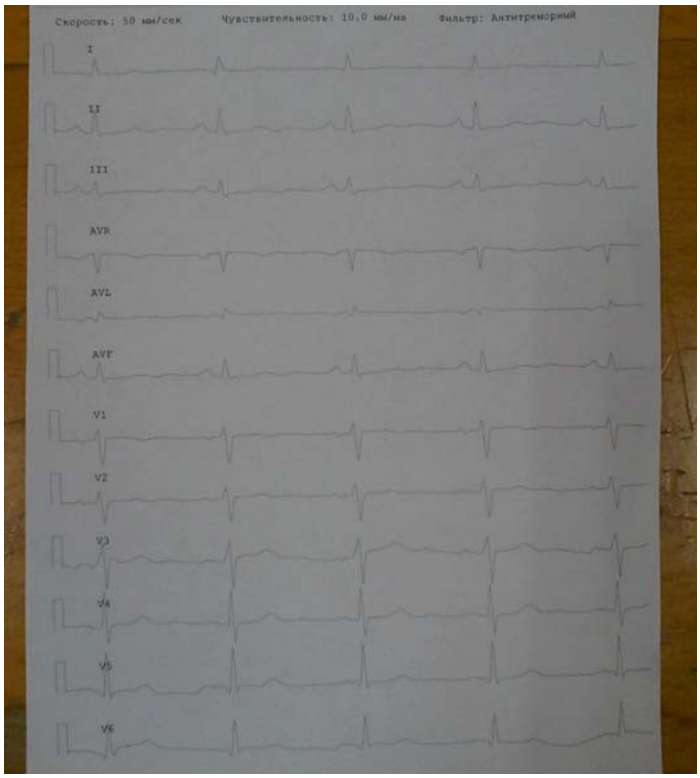

Рисунок 1. Электрокардиограмма от 4 марта 2019 г.

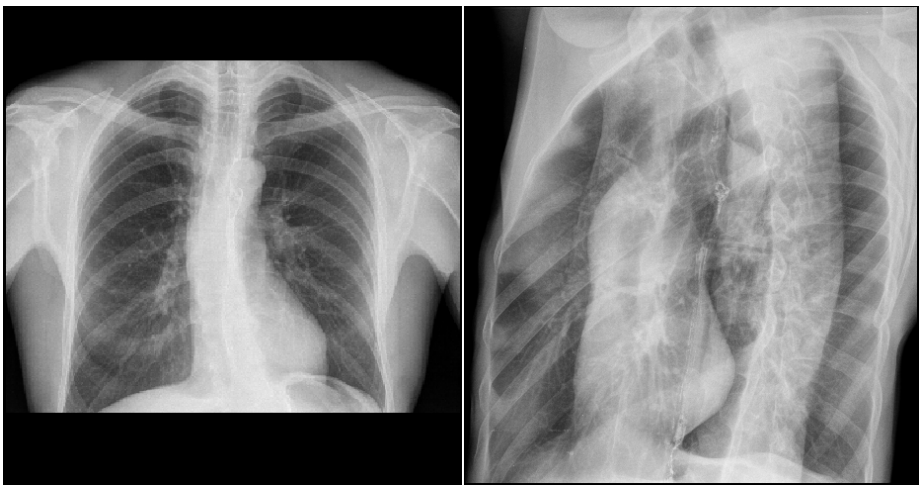

Рисунок 2. Рентгенограммы органов грудной клетки с контрастированным пищеводом 5 марта 2019 г.: слева – прямая проекция; справа – вторая (левая) косая проекция

При эхокардиографии от 5 марта 2019 года (рис. 3) визуализировался двустворчатый аортальный клапан, множественные кальцинаты в основании и дистальных частях створок. Выявлялась аортальная регургитация небольшая; аортальный стеноз, степень обструкции тяжелая, максимальный градиент 79 мм рт ст, средний градиент 46-50 мм рт ст, незначительное расширение корня аорты (диаметр 4,2 см). Отмечалось выраженное расширение восходящей части аорты (диаметр 4,6-4,8 см), незначительная легочная гипертензия: систолическое давление легочной артерии 36 мм рт ст. Определялась небольшая гипертрофия левого желудочка: индекс массы миокарда 107 г/м², небольшое увеличение левого предсердия (конечный систолический объем 74 мл). Фракция выброса левого желудочка составляла 66 %. Регистрировался псевдонормальный тип трансмитрального кровотока.

При коронарографии от 06 марта 2019 г. выявлен стеноз правой коронарной артерии во втором сегменте до 80%.

Пациенту был установлен диагноз:

Врожденный порок сердца: двустворчатый аортальный клапан. Комбинированный аортальный порок: аортальный стеноз III-IV степени. Аортальная недостаточность I степени. Артериальная гипертензия III стадии риск 4.

Осложнения: Хроническая сердечная недостаточность II а стадии, функциональный класс 2.

Было назначено лечение: ацекардол 100 мг 1 раз в день вечером, козаар 50 мг 1 раз в день утром, бисопрол 2,5 мг 1 раз в день вечером.

Консилиумом кардиохирургов пациенту было рекомендовано протезирование аортального клапана.

© Bulletin of Medical Internet Conferences, 2019

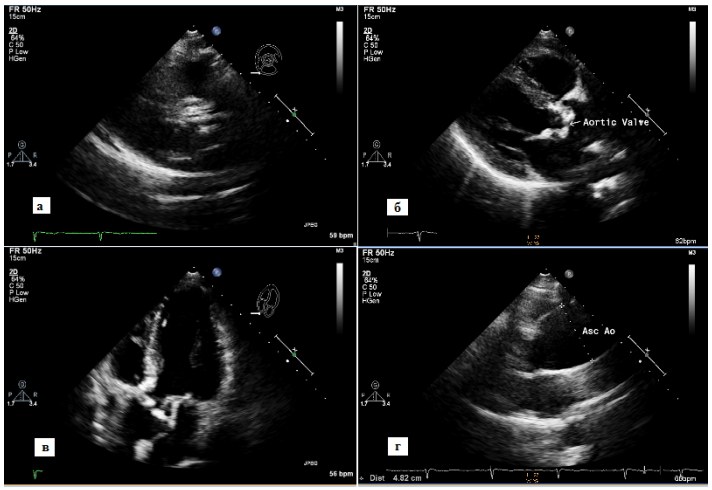

Рисунок 3. Эхокардиография 5 марта 2019 г.: а – парастернальная позиция, короткая ось на уровне концов створок аортального клапана; б – парастернальная позиция, длинная ось левого желудочка; в – апикальная пятикамерная позиция; г – парастернальная позиция, длинная ось левого желудочка с отклонением на восходящую аорту

Обсуждение

Частота встречаемости двустворчатого аортального клапана составляет от 0,6% до 2% [1]. У мужчин заболевание встречается в 3 раза чаще, чем у женщин.

Частота выявления патологии у родственников больного первой степени родства составляет 9% [2]. В последние годы взгляды на эту патологию существенно изменились, и сегодня, говоря о данном пороке, подразумевают валвуло- и аортопатию наследственного генеза, обусловленную молекулярными и гистологическими изменениями соединительной ткани [3]. Генетические механизмы, приводящие к формированию двустворчатого аортального клапана, изучены недостаточно. В настоящее время NOTCH1 остается единственным подтвержденным геном-кандидатом, наличие мутации в котором ассоциируется как с семейными, так и со спорадическими случаями двустворчатого аортального клапана с сопутствующей аневризмой грудной аорты [4].

Клиническая картина у пациентов с двустворчатым аортальным клапаном может варьировать от выраженных проявлений нарушения функций клапана в младенческом возрасте до полного их отсутствия у пожилых людей [1]. При наличии аортального стеноза или аортальной недостаточности больных беспокоят головные боли, обмороки, головокружение как у нашего пациента. Клинические проявления могут быть также обусловлены расширением восходящей части аорты (аортопатия), коарктацией аорты, развитием инфекционного эндокардита [2].

Обнаружить признаки двустворчатого аортального клапана можно при аускультации. У больных с нормально функционирующим двустворчатым аортальным клапаном выслушивается систолический шум изгнания на верхушке сердца и в проекции аорты. У детей преимущественно 7-11 лет могут определяться аортальные систолические щелчки во 2 межреберье справа от грудины [5]. При аортальной регургитации слышен диастолический шум над аортой и в точке Боткина, а при наличии аортального стеноза (как у нашего больного) грубый систолический шум над аортой, проводящийся на сосуды шеи.

Электрокардиограмма обычно нормальна, однако могут быть признаки гипертрофии левого желудочка. Оплотом диагностики является эхокардиография [6].

В настоящее время у детей с двустворчатым аортальным клапаном при его стенозе могут выполняться следующие виды оперативных вмешательств: баллонная вальвулопластика, протезирование клапана механическими и биологическими протезами, операция Росса и реконструктивно-пластические операции на аортальном клапане [7].

По данным Петрушенко Д. Ю. и соавторов удовлетворительные результаты лечения критического аортального стеноза у новорожденных и детей первых месяцев жизни были представлены как при выполнении баллонной вальвулопластики, так и открытой реконструктивно-пластической операции на клапане. Обе процедуры паллиативные: рано или поздно пациент будет вновь нуждаться в хирургическом лечении, так как после баллонной валвулопластики развивается недостаточность клапана, а после открытой пластики имеется риск развития рестеноза [7]. Протезирование аортального клапана проводится у детей и подростков, у которых выполненная ранее баллонная валвулопластика привела к аортальной недостаточности. Операция выполняется в период, когда завершается рост аорты [5]. Хирургическое лечение двухстворчатого аортального порока сердца у взрослых в тактическом плане особых дискуссий не вызывает: в отличие от детей, вопрос о тактике и методике операции решается значительно проще — абсолютное большинство пациентов нуждается в протезировании аортального клапана [3]. Пациенты с большими размерами аорты имеют существенный риск смертности в течение 5 лет вследствие ее расслоения или разрыва, особенно когда диаметр аорты достигает 6 см [8]. При двустворчатом аортальном клапане хирургическое вмешательство на восходящей аорте показано в случае: расширения корня или восходящей аорты >55 мм; расширения корня или восходящей аорты >50 мм и наличии других факторов риска; расширения корня или восходящей аорты >45 мм при планируемой операции протезирования аортального клапана. При плановом протезировании восходящей аорты (в том числе корня аорты) хирургическая летальность колеблется от 1,6-4,8% [9].

Известно, что у больных с синдромом Марфана β-блокаторы и/или лозартан могут замедлять дилатацию корня аорты и снижать риск аортальных осложнений. По аналогии, общепринятой клинической практикой является рекомендовать эти препараты пациентам с двустворчатым аортальным клапаном и расширением корня или восходящего отдела аорты [10]. Поэтому нашему больному назначен бисопролол и козаар.

При наличии двустворчатого аортального клапана, как и при других пороках сердца при выполнении инвазивных медицинских вмешательств, сопровождающихся бактериемией, необходимо назначение антибиотиков для предупреждения инфекционного эндокардита.

Прогноз при двустворчатом аортальном клапане в целом благоприятный. Однако более половины всех пациентов в мире, которым требуется протезирование аортального клапана – это пациенты с данным пороком сердца [5]. По данным Пелех Д. М., проанализировавшего исходы хирургического лечения больных аортальным стенозом, в том числе у больных с бикуспидальной вальвулопатией, протезирование аортального клапана приводит к хорошим непосредственным и отдаленным результатам: уменьшению размеров левых камер сердца, снижению выраженности гипертрофии миокарда, улучшению сократимости миокарда левого желудочка и, следовательно, самочувствия больных. Большинство пациентов переходит в 1 – 2 функциональный класс по NYHA. После операции возможно развитие острых нарушений мозгового кровообращения, тромбоза протеза, инфекционного эндокардита. Летальность в раннем послеоперационном периоде составляет от 9,3 до 12,3 % [11].

Заключение

Двустворчатый аортальный клапан это распространенный порок сердца, наличие которого предрасполагает к возникновению тяжелых осложнений. Заболевание может долго клинически не проявляться. Для предотвращения развития осложнений необходимо своевременное выявление данного порока сердца, тщательное наблюдение за больным для своевременного определения показаний к оперативному лечению.

Литература

1. Siu S. C., Silversides C. K. Bicuspid aortic valve disease // Journal of the American College of Cardiology. 2009. Vol. 55, № 25. P. 2789–2800.
2. Bicuspid aortic valve syndrome: a multidisciplinary approach for a complex entity / Martin M.[et al.] // Journal of Thoracic Disease (Aortic Diseases). 2017. Vol. 9. № 6. P. 454–464.
3. Дземешкевич С. Л., Иванов В. А. Двухстворчатый аортальный клапан (эволюция взглядов на особый тип вальвулопатии) // Российский кардиологический журнал. 2014. № 5 (109). С. 49–54.
4. Трисветова Е. Л. Двустворчатый аортальный клапан и аортопатии // Международные обзоры: клиническая практика и здоровье. 2015. № 3. С. 38–49.
5. Врожденный двустворчатый аортальный клапан у детей / Ю. М. Белозеров [и др.] // Ульяновск: Зебра, 2015. 114 с.
6. Mordi I., Tzemos N. Bicuspid aortic valve disease: a comprehensive review // Cardiology Research and Practice. 2012. Vol. 2012. P. 1 – 7.
7. Петрушенко Д. Ю., Харисова А. Е. Результаты реконструктивно-пластических операций на двустворчатом аортальном клапане при его стенозе // Практическая медицина. 2016. № 7 (99). С. 89–92.
8. Сейдалин А. О., Туганбеков Т. У. Особенности патофизиологии аортопатии у пациентов с двустворчатым аортальным клапаном // Клиническая медицина Казахстана. 2016. № 3 (41). С. 14–20.
9. 2014 ESC Guidelines on the diagnosis and treatment of aortic diseases / R. Erbel [et al.] // European Heart Journal. 2014. № 35 (41). P. 2873 – 2926.
10. 2017 ESC/EACTS Guidelines for the management of valvular heart disease / H. Baumgartner // European Heart Journal. 2017. № 38 (36). P. 2739 – 2791.
11. Пелех Д. М. Отдаленные результаты и качество жизни больных, оперированных по поводу аортального стеноза с имплантацией двустворчатых механических протезов (Мединж-2, St Jude Med, Sorin Bicarbon): дисс. … канд. мед. наук. Москва. 2015. 127 с.

References

1. Siu S. C., Silversides C. K. Bicuspid aortic valve disease // Journal of the American College of Cardiology. 2009. Vol. 55, № 25. P. 2789 – 2800
2. Bicuspid aortic valve syndrome: a multidisciplinary approach for a complex entity / Martin M. [et al.] // Journal of Thoracic Disease (Aortic Diseases). 2017. Vol. 9. № 6. P. 454–464
3. Dzemeshkevitch S. L., Ivanov V. A. Bicuspid aortic valve (a development of insight into valvulopathies) // Russ J Cardiol. 2014. № 5 (109). P. 49–54
4. Trisvetova E. L. Bicuspid aortic valve and aortopathy // International Reviews: Clinical Practice and Health. 2015. № 3. P. 38–49
5. Congenital bicuspid aortic valve in children / Yu. M. Belozerov [et al.]. // Ulyanovsk: Zebra. 2015. 114 p
6. Mordi I., Tzemos N. Bicuspid aortic valve disease: a comprehensive Review // Cardiology Research and Practice. 2012. Vol. 2012. P. 1 – 7
7. Petrushenko D. Iu., Kharisova A. E Results of reconstructive-plastic surgery on the bicuspid aortic valve with its stenosis // Practical medicine. 2016. № 7 (99). P. 89–92
8. Seidalin A. O., Tuganbekov T. U. Aortopathy pathophysiology features in patients with bicuspid aortic valve // Clinical Medicine of Kazakhstan. 2016. № 3 (41). P. 14–20
9. 2014 ESC Guidelines on the diagnosis and treatment of aortic diseases. / R. Erbel [et al.] // European Heart Journal. 2014. Vol. 35 (41). P. 2873 – 2926
10. 2017 ESC/EACTS Guidelines for the management of valvular heart disease / H. Baumgartner // European Heart Journal. 2017. Vol 38 (36). P. 2739 – 2791
11. Pelekh D. M. Long-term results and quality of life of patients operated on for aortic stenosis with implantation of bivalve mechanical prostheses (Medinzh-2, St Jude Med, Sorin Bicarbon): PhD dissertation. Moscow. 2015. 127 p.

© Bulletin of Medical Internet Conferences, 2019

ID: 2019-09-8-T-19000 Тезис

Александрова О.Л., Жолнерчик А.Я., Солдатов К.Е., Яшкина Т.Р.

Значение сна в жизни студента медицинского университета

ФГБОУ ВО Саратовский ГМУ им. В.И. Разумовского Минздрава России

Цель работы: изучение особенностей сна у студентов 5-6 курсов медицинского университета г. Саратова.

Материал и методы. Разработана анкета, в которой учитывались особенности времяпрепровождения перед сном, продолжительность сна, время засыпания и пробуждения, влияние длительности сна на средний балл по дисциплине «госпитальная терапия». Проведено анкетирование 150 студентов мужского (45,0%) и женского пола (55,0%) в возрасте от 21 до 25 лет. Параметры сна оценивались во время сесиии и вне сессии.

При сравнении результатов времяпрепровождения перед сном вне сессии и во время сессии получены следующие **результаты:** студенты вне сессии предпочитали находиться в интернете в 2 раза чаще, чем во время сессии (82,0% и 43,0% соответственно). Во время сессии студенты в 1,5 раза чаще, чем вне сессии, читали медицинскую литературу (89,1% и 56,6% соответственно).

Продолжительность сна во время сессии составила в среднем 8,5 ± 0,7 часов, вне сессии - 6,1 ± 0,8 часов ($p<0,01$). Как во время сессии, так и вне ее студенты крайне редко ложились спать до 22.00 (0,7% и 1,3% соответственно). Вне сессии студенты ложились спать в 23.00-24.00 в 1,4 раза чаще, чем во время сессии (65,3% и 40,7%). В 1,7 раз чаще студенты во время сессии предпочитали ложиться спать позже - после 1 часа ночи, чем вне сессии (58,0% и 34,0% соответственно), объясняя это более высокой работоспособностью в вечерние и ночные часы. Подъем студентов вне сессии был более ранним. В 2,8 раза чаще вне сессии, чем во время ее, студенты вставали в 6 - 7 часов утра (94,7% и 37,3% соответственно). Во время сессии большинство студентов предпочитали вставать более поздно в 8-10 часов утра, по сравнению с периодом вне сессии (62,7% и 4,3% соответственно). При анализе взаимосвязи между продолжительностью сна и средним баллом по дисциплине «госпитальная терапия» получены следующие результаты. В обоих случаях отмечалось увеличение среднего балла при возрастании продолжительности сна, но статистически достоверные различия были получены только в период сессии ($p<0,05$) .

Заключение. Таким образом, в период сессии и вне сессии у студентов имеются различия во временных рамках сна и бодрствования. У студентов, умеющих организовать нормальный образ жизни с достаточной продолжительностью сна, отмечалась более высокая успеваемость.

Ключевые слова: времяпрепровождение перед сном, сессия, вне сессии

Bulletin of Medical Internet Conferences (ISSN 2224-6150)
2019. Volume 9. Issue 9

ID: 2019-09-4020-A-19099 Клинический случай

Таинкин А.А., Ирлык К.И., Круглова М.П., Бецуков И.О., Лобачёва Д.Н., Мартынова И.Р., Капьёва А.А.

Первичная легочная гипертензия (клинический случай)

ФГБОУ ВО Саратовский ГМУ им. В.И. Разумовского Минздрава России, кафедра терапии, гастроэнтерологии и пульмонологии

Tainkin A.A., Irlyk K.I., Kruglova M.P., Betsukov I.O., Lobachyova D.N., Martynova I.R., Kapyyova A.A.

Primary pulmonary hypertensia (clinical case)

Saratov State Medical University n.a. V.I. Razumovsky, Department of Therapy, Gastroenterology and Pulmonology

Резюме

В работе представлен клинический случай первичной легочной гипертензии у молодого мужчины.

Ключевые слова: первичная легочная гипертензия

Abstract

In article the clinical case of primary pulmonary hypertensia at the young man is provided.

Keywords: primary pulmonary hypertensia

Введение

Проблема легочной гипертензии в настоящее время стала очень популярной. Если гипертоническая болезнь сейчас относительно хорошо контролируется, в ведении больных с легочной гипертензией существуют проблемы. Среди пациентов с данным заболеванием есть когорта больных с первичной легочной гипертензией. Этиология ее не известна. Актуальность проблемы высока в связи с малой продолжительностью жизни пациентов при отсутствии своевременно назначенной специфической терапии.

Цель работы: на примере клинического случая рассказать о принципах и сложностях ведения больных с первичной легочной гипертензией.

Описание клинического случая

Больной А., 39 лет поступил в кардиологическое отделение 25.02.2019 с жалобами: на одышку с затрудненным вдохом, головокружение, слабость при подъеме на один лестничный пролет, головные боли при повышении артериального давления, периодически перебои в работе сердца, учащенное сердцебиение.

С 2012 г. повышается артериальное давление максимально до 160 и 90 мм рт ст. Обращался в поликлинику по месту жительства, принимал антигипертензивные препараты. С 2014 г. беспокоит одышка при привычных физических нагрузках, проходил обследование в кардиологическом отделении и был направлен в кардиохирургический стационар с подозрением на врожденный порок сердца, куда обратился в 2017 г. в связи с усилением ордышки. Выполнено зондирование полостей сердца (25.09.2017): давление в легочной артерии 81 и 50 мм рт ст (среднее 61 мм рт ст), в правом желудочке 76 и 24 мм рт ст (44 мм рт ст), в правом предсердии 21 и 15 мм рт ст (среднее 18 мм рт ст). При мультиспиральной компьютерной томографии сердца 22.09.2017 (рис. 1) КТ-признаки изолированной артериальной легочной гипертензии. Расширение правых отделов сердца, гипертрофия миокарда правого предсердия и правого желудочка, расширение ствола и крупных ветвей легочной артерии. Данных за врожденный порок сердца не получено. Выписан с диагнозом «первичная легочная гипертензия. Рекомендовано наблюдение кардиолога по месту жительства, прием лекарственных препаратов: тромбо Асс 100 мг в сутки, периндоприл 2,5 мг 1 раз в сутки, беталок зок 50 мг 1 раз в сутки, амлодипин 5 мг 1 раз в сутки, торасемид 10 мг 1 раз в сутки. Был запланирован контроль допплерэхокардиографии через 3 месяца с последующей консультацией главного внештатного кардиолога. На фоне приема данных препаратов отмечал улучшение самочувствия, наблюдался в поликлинике по месту жительства. С ноября 2018 г. признан инвалидом 2 группы. Ухудшение состояния около двух месяцев, когда снизилась толерантность к физической нагрузке, появилась одышка при подъеме на один лестничный пролет, головокружение, слабость при выполнении физических нагрузок на работе. Госпитализирован для обследования, подбора специфической терапии легочной артериальной гипертензии.

Из анамнеза жизни известно, что пациент в течение 6 лет служил в армии: обслуживал самолеты. Работал на заводе по производству стеклопластика. В настоящее время работает слесарем: ремонтирует автомобили. Курит.

При осмотре отеков не было. При пальпации определялся сердечный толчок, эпигастральная пульсация, усиливающаяся на вдохе. При перкуссии левая граница относительной сердечной тупости располагалась по левой среднеключичной линии. При аускультации тоны сердца были ритмичными, частота сердечных сокращений составляла 60 в минуту, на верхушке сердца первый тон был ослаблен. Над легочной артерией определялся акцент второго тона. При аускультации легких выслушивалось везикулярное дыхание. Частота дыхательных движений составляла 20 в минуту. Живот при пальпации был мягким, безболезненным. Печень имела нормальные размеры.

В общем анализе крови обращал на себя внимание эритроцитоз 6,19 млн в 1 мкл, повышение уровня гемоглобина до 187 г/л.

При электрокардиографии 25.02.2019 (рис. 2) регистрировалось отклонение электрической оси сердца вправо, неполная блокада правой ножки пучка Гиса, признаки гипертрофии правого предсердия и правого желудочка.

 © Bulletin of Medical Internet Conferences, 2019

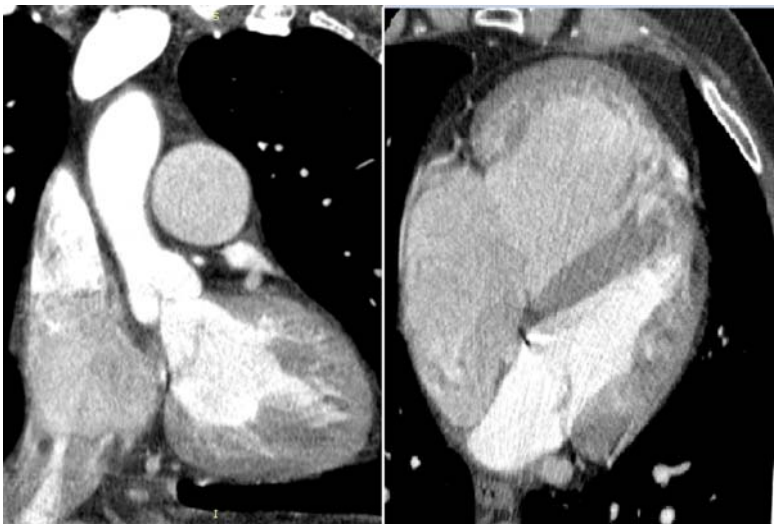

Рисунок 1. Мультиспиральная компьютерная томография сердца 22.09.2017

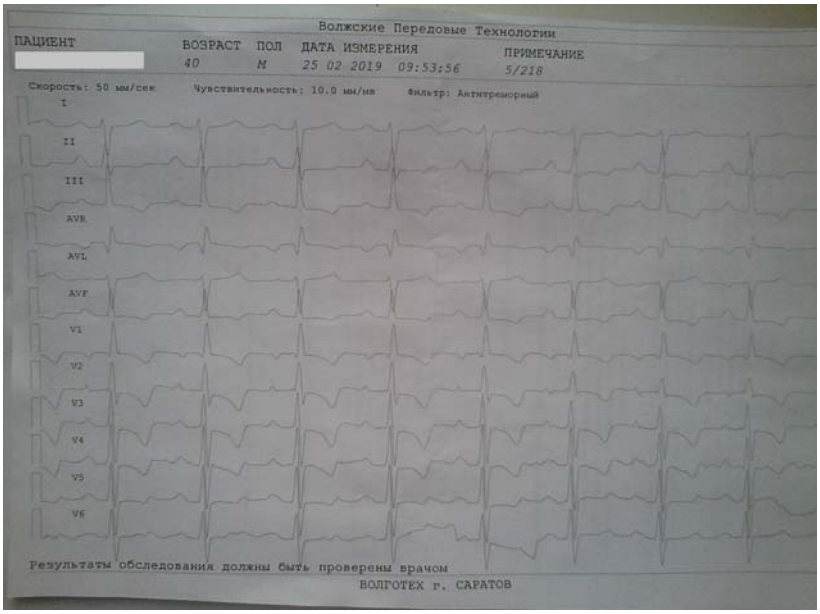

Рисунок 2. Электрокардиограмма 25.02.2019

При холтеровском мониторировании ЭКГ 27.02.2019 в течение всего периода мониторинга ритм синусовый, средняя частота сердечных сокращений составила 80 в минуту. За сутки было зарегистрировано 35 одиночных желудочковых экстрасистол и 3 одиночных наджелудочковых экстрасистолы. Сердечный ритм пациента включал 11 минут 45 секунд синусовой тахикардии с максимальной частотой сердечных сокращений 120 в минуту.

При рентгенографии органов грудной клетки 26.02.2019 (рис. 3) выявлялись признаки артериальной легочной гипертензии, признаки увеличения правых камер сердца, расширения легочной артерии.

Легочные поля были прозрачными. Отмечалось усиление легочного рисунка за счет сосудистого компонента в прикорневых отделах. Корни легких были структурны, расширены: нисходящая ветвь правой легочной артерии 28 мм (норма менее 16 мм), левая легочная артерия 34 мм (норма менее 24 мм). На тени сердца в прямой проекции выявлялось увеличение второй и четвертой дуги по левому контуру. Аорта была уплотнена. В первой (правой косой) проекции по переднему контуру выявлялось увеличение пульмонального конуса и дуги левого желудочка. Во второй (левой косой) проекции отмечалось незначительное увеличение дуг правого предсердия и дуги правого желудочка.

Пациенту был выставлен диагноз:

Первичная легочная гипертензия. Артериальная гипертензия 3 стадии риск 4.

Осложнение: Хроническая сердечная недостаточность 2 А стадии, функциональный класс 3.

Помимо аспирина (ацекардол 100 мг в 20:00), ингибиторов АПФ (престариум 2,5 мг в 8:00), бета-блокаторов (бисопролол 5 мг в 8:00), антагонистов кальция (лотонел 10 мг в 8:00), антагонистов минералокортикоидных рецепторов (верошпирон 100 мг в 14:00) к лечению были добавлены препараты для специфической терапии легочной артериальной гипертензии: силденафил кардио по 20 мг 2 раза в день и бозенекс 125 мг по ½ таблетки 2 раза в день с последующим увеличением дозировки до 125 мг 2 раза в сутки.

Рисунок 3. Рентгенограмма органов грудной клетки с контрастированным пищеводом 26.02.2019

Обсуждение

Первичная легочная гипертензия - это редкое заболевание неизвестной этиологии, которое характеризуется значительным увеличением лёгочного сосудистого сопротивления, повышением давления в лёгочной артерии, имеющие прогрессирующее течение с быстрым развитием декомпенсации правого желудочка [1]. Распространенность данного заболевания составляет 1 – 2 случая на 1 миллион человек, чаще болеют женщины. Средний возраст начала заболевания составляет 36,4 года [2]. У нашего пациента первые симптомы легочной гипертензии появились в возрасте 33 лет, что приблизительно соответствует литературным данным.

25% спорадических случаев первичной лёгочной гипертензии ассоциируется с мутацией гена BMPR2, обусловливающей нарушение ангиогенеза, сосудистой дифференциации, органогенеза легких и почек [1].

В патогенезе заболевания важное значение имеет эндотелиальная дисфункция. Она проявляется снижением образования оксида азота и простациклина – веществ, обладающих антипролиферативным и вазодилатирующим действием, и увеличением продукции тромбоксана А2 и эндотелина 1, обладающих вазоконстрикторным и пролиферативным действием [3]. Значительную роль играет редукция легочного сосудистого русла, снижение эластичности, облитерация легочных сосудов вследствие пролиферации гладкомышечных клеток, тромбоза in situ [1]: генетические изменения обусловливают усиление тенденции к тромбообразованию [2]. Все это приводит к повышению легочного сосудистого сопротивления, и, следовательно, увеличению нагрузки на правый желудочек [1], его гипертрофии, дилатации, развитию правожелудочковой сердечной недостаточности.

Симптомы первичной легочной гипертензии неспецифичны [2, 4]. Нашего пациента больше всего беспокоила инспираторная одышка при физической нагрузке. По данным литературы в начале заболевания эта жалоба является наиболее частой [1, 4]. Реже встречаются обмороки; давящие, ноющие, колющие боли в грудной клетке, длящиеся от нескольких минут до суток, усиливающиеся при физической нагрузке, не купирующиеся приемом нитратов [4]; перебои в работе сердца; кашель; кровохарканье [1].

При объективном исследовании больных обычно выявляют сердечный толчок, эпигастральную пульсацию, обусловленные гипертрофией или дилатацией правого желудочка, акцент второго тона над легочной артерией. Может выслушиваться систолический шум у основания мечевидного отростка грудины, обусловленный недостаточностью трехстворчатого клапана, диастолический шум над легочной артерией, связанный с регургитацией через клапан легочной артерии [1, 2]. При развитии правожелудочковой сердечной недостаточности появляются отеки, акроцианоз, набухание яремных вен, асцит [1, 2]. У больного А признаков правожелудочковой недостаточности не было, что свидетельствует о недавнем начале заболевания и своевременном назначении лечения.

Эритроцитоз и увеличение уровня гемоглобина, имевшие место у нашего пациента, объясняются компенсаторной реакцией на гипоксемию [1].

Для исключения других форм легочной гипертензии в план обследования помимо общего, биохимического анализов крови включают определение уровня гормонов щитовидной железы, серологические исследования для исключения системных заболеваний соедтинительной ткани, ВИЧ-инфекции, гепатита [5].

Перечень необходимых инструментальных методов исследования включает в себя ЭКГ, рентгенографию органов грудной клетки, эхокардиографию, катетеризацию правых камер сердца, которая выполняется для подтверждения диагноза, оценки тяжести гемодинамических изменений и проведения теста на вазореактивность сосудов легких [5].

При установлении диагноза первичной легочной гипертензии необходимо немедленное назначение специфической медикаментозной терапии. Для лечения легочной гипертензии применяются: антагонисты рецепторов эндотелина (амбризентан, бозентан); аналоги простациклина (илопрост, эпопростенол), агонисты его рецепторов (селексипаг); оксид азота, ингибиторы фосфодиэстеразы 5-го типа (силденафил), стимуляторы гуанилатциклазы (риоцигуат). Антагонисты кальция эффективны при положительном остром тесте на вазореактивность [5].

При тяжелой легочной гипертензии, неэффективности медикаментозной терапии выполняется балонная предсердная септостомия, билатеральная трансплантация легких или трансплантация комплекса сердце-легкие.

Прогноз у больных с первичной легочной гипертензией неблагоприятный. Выживаемость без специфической медикаментозной терапии в течение 1 года составляет 68%, 3 лет – 48%, 5 лет – 34% [4], а на фоне лечения выживаемость существенно выше: 90%, 75% и 65% соответственно [3].

© Bulletin of Medical Internet Conferences, 2019

Заключение

Первичная легочная гипертензия – редкое тяжелое заболевание с неблагоприятным прогнозом. Симптомы его неспецифичны, поэтому диагноз часто ставится не сразу. Своевременная диагностика и назначение специфической медикаментозной терапии позволяют значительно улучшить выживаемость больных.

Литература

1. Анализ случаев идиопатической лёгочной гипертензии по данным амурской областной клинической больницы / О. Н. Сивякова, В. В. Войцеховский, Е. С. Скрипкина [и др.] / Бюллетень физиологии и патологии дыхания. 2017. Вып. 64. С. 88 – 93
2. Породенко Н. В., Скибицкий В. В., Запевина В. В. Диагностика и лечение первичной легочной гипертензии: Современный взгляд на проблему. Кубанский научный медицинский вестник. - № 3 (145). – 2014. – С. 140 - 144
3. Клинический случай 10-летнего успешного применения амбризентана у пациентки с идиопатической легочной гипертензией / Т. В. Мартынюк [и др.] // Евразийский кардиологический журнал. 2015. № 4. С. 48 – 55
4. Стентирование межпредсердной перегородки при идиопатической лёгочной гипертензии / Б. Г. Алекян, С. В. Горбачевский, М. Г. Пурсанов [и др.]// Грудная и сердечно-сосудистая хирургия. 2015. № 5. С. 26 – 33
5. 2015 ESC/ERS Guidelines for the diagnosis and treatment of pulmonary hypertension / Nazzareno Galiè [et al.] // European Heart Journal. 2016. Vol. 37, № 1. P. 67 – 119

References

1. The analysis of cases of idiopathic pulmonary hypertensia according to the Amur regional hospital / O.N. Sivyakova, V.V. Voytsekhovsky, E.S. Skripkina [etc.] / the Bulletin of physiology and pathology of breath. 2017. Issue 64. Page 88 – 93
2. Porodenko N. V., Skibitsky V. V., Zapevina V. V. Diagnostics and treatment of primary pulmonary hypertensia: A modern view on a problem. Kuban scientific medical bulletin. - No. 3 (145). – 2014. – Page 140 - 144
3. A clinical case of 10 years' successful use of an ambrizentan for the patient with idiopathic pulmonary hypertensia/T. V. Martynyuk [etc.]//Eurasian cardiological magazine. 2015. No. 4. Page 48 – 55
4. Stenting of an interatrial partition at idiopathic pulmonary hypertensia / B.G. Alekyan, S.V. Gorbachevsky, M.G. Pursanov [etc.]//Chest and cardiovascular surgery. 2015. No. 5. Page 26 – 33
5. 2015 ESC/ERS Guidelines for the diagnosis and treatment of pulmonary hypertension / Nazzareno Galiè [et al.] // European Heart Journal. 2016. Vol. 37, № 1. P. 67 – 119.

© Bulletin of Medical Internet Conferences, 2019